

TRABAJO DE SUFICIENCIA 2DA VEZ

por Molina Cusipoma

Fecha de entrega: 30-dic-2022 08:51a.m. (UTC-0500)

Identificador de la entrega: 1987477398

Nombre del archivo: ajo_de_Suficiencia_Profesional_MOLINA_CUSIPUMA_LEANDRO_OMAR.docx (10.27M)

Total de palabras: 4672

Total de caracteres: 26949

DEDICATORIA

Al divino creador por estar a mi lado en todo momento importante en mi vida, a mi familia ⁷ que han sido mi soporte y compañía durante todo el periodo de estudio.

LEANDRO

AGRADECIMIENTO

A mis adorados padres y hermanos, por su apoyo incondicional, continuo y desinteresado para concluir mi profesión; asimismo a los catedráticos que me brindaron sus sabias enseñanzas.

LEANDRO

RESUMEN

Entre la multiplicidad de tratamientos que practican los dentistas, se halla la ortodoncia. Y se conoce que el profesional especialista en ortodoncia, generalmente, para evitar desavenencias en sus procedimientos ortodónticos recurren necesariamente a la extirpación de piezas dentarias, específicamente las terceras molares. Siguiendo a los tratadistas sobre la especialidad (12, 13) la extracción de la referida pieza dental obvia la aparición de agravamientos virulentos y de alta peligrosidad en el individuo adolescente tratado. Entre las complicaciones más comunes podemos referir: infecciones en el entorno con consecuencias que impidan el proceso de masticación del paciente, o la preexistencia de dolores significativos e inclusive en casos extremos, la devastación de hueso con la irrupción de procesos infecciosos derivados con destino a cara y cuello. En casos mucho más graves, la ha verificado la imposibilidad de la capacidad respiratoria del individuo, tornándose incluso como agente latente de muerte.

Entonces, de lo expuesto, podemos precisar que, en nuestros tiempos, con la existencia de equipos y materiales de alta tecnología, la erradicación de la “muela del juicio” se vuelve fácilmente manipulable. Al mismo tiempo, debemos precisar que el especialista debe considerar en sus intervenciones protocolos de tratamiento integral estrictos, tal como lo describimos en el presente reporte de caso clínico llevado a cabo en su oportunidad. De otro lado, cabe manifestar la trascendencia de los

controles al paciente, posteriores al acto operatorio, que debe ser la labor forzosa del odontólogo especialista.

Palabras claves: Terceras molares, Cirugía bucal, Retención, Cordales, Exodoncia.

ABSTRACT

Among the multiplicity of treatments practiced by dentists, is orthodontics. And it is known that the professional specialist in orthodontics, generally, to avoid disagreements in their orthodontic procedures, necessarily resort to the removal of teeth, specifically the third molars.

Following the treatise writers on the specialty (12, 13) the extraction of the referred dental piece obviates the appearance of virulent and highly dangerous aggravations in the treated adolescent individual. Among the most common complications we can refer: infections in the environment with consequences that impede the chewing process of the patient, or the pre-existence of significant pain and even in extreme cases, the devastation of bone with the irruption of infectious processes derived from the face. and neck. In much more serious cases, it has verified the impossibility of the individual's respiratory capacity, even becoming a latent agent of death.

So, from the above, we can specify that, in our times, with the existence of high-tech equipment and materials, the eradication of the "wisdom tooth" becomes easily manipulated. At the same time, we must specify that the specialist must consider strict comprehensive treatment protocols in their interventions, as described in this clinical case report carried out at the time. On the other hand, it is

worth mentioning the importance of the controls on the patient, after the surgical act, which must be the forced labor of the specialist dentist.

Key words: Third molars, Oral surgery, Retention, Wisdom teeth, Extraction.

2.1. PLANTEAMIENTO DEL PROBLEMA

La dentición humana definitiva tiene un total de 32 piezas dentarias, de las cuales se agrupan en 8 incisivos, 4 caninos, 8 premolares y 12 molares. Estos últimos se encuentran distribuidos en 6 unidades para la arcada del maxilar superior y 6 para la arcada del inferior.

Para su estudio se ha propuesto dividir a cada maxilar por la línea media o sagital del cuerpo, dando origen a dos hemiarquadas superiores y dos inferiores; que poseen tres ejemplares de molares cada uno.

Este trabajo se desarrolla en torno al tercer molar también llamado cordal o último molar, que por la edad en la que suele erupcionar se lo denomina molar del juicio ya que cronológicamente podría implicar el criterio formado y el inicio de la responsabilidad legal del individuo.

El tercer molar es la pieza dentaria que con mayor frecuencia, por ausencia de espacio en la longitud de arco, se retiene. Los inferiores con mayor prevalencia que los superiores. Los caninos son quienes le siguen en incidencia de retención, luego los incisivos centrales y por último los premolares.

¿Cuáles son los procedimientos quirúrgicos para la exodoncia de una tercera molar inferior con macrodoncia?

2.2 MARCO TEORICO

2.2.1 ANTECEDENTES

Rodríguez G. (1) et al. ³ realizaron un estudio observacional descriptivo retrospectivo de 2120 exodoncias de terceros molares practicadas en 1072 pacientes, donde se observaron complicaciones postoperatorias en sólo el 2.8% de extracciones, siendo alveolitis 0.9%, infecciones 0.9%, trismus 0.5%, hemorragia 0.3%, alteración del nervio dentario y/o lingual 0.2%. Con respecto a la frecuencia de complicaciones postoperatorias según la posición radiográfica del tercer molar, se observó que los que más se complicaron fueron los que estaban en una posición mesioangular y en una clasificación IIB, de acuerdo a las clasificaciones de Winter y de Pell y Gregory

Aguilar V. (2). Reportó en Ecuador un estudio relativo a la extracción del tercer molar con propósitos ortodónticos. Relata en su informe final, que los terceros molares se constituyen como las piezas dentarias que prevalentemente se encuentra incluidos, por lo que deben considerarse temática significativa en el campo clínico estomatológico., teniendo en cuenta su prevalencia, incidencia y diversidad existente. Así como por su especial patología y eventualidades que genéricamente

desatan. Razón que justifica que, su extracción sea la operación al que genéricamente recurren los profesionales especialistas orales y maxilofaciales. La praxis clínica efectuada por el expositor, planteó el objetivo de pormenorizar del origen de la inclusión de las piezas dentarias sabiendo su etiología y cualidades embriológicas, y adicionalmente efectuar el análisis correspondiente de las diferentes categorías, dimensiones, variables clínicas y de imagenología, las mismas que podrían influir en el nivel de impedimento en la realización de la referida intervención quirúrgica

Salazar E. (3). En el año 2011, presentó un estudio relativo a la extracción de tercer molar inferior con fines ortodónticos. Fue su objetivo básico el explicar ² el proceso a seguir durante una intervención quirúrgica de tercer molar, referenciando sus cuidados postoperatorio y complicaciones que puedan surgir.

Precisa, el investigador que estos procedimientos repetidamente necesitan de la extracción de dichas piezas dentarias, para sortear que las presiones generadas estimulen desplazamientos no deseados y frustraciones que puedan acontecer en los mencionados procedimientos

Asimismo, significa el autor que, entre las variadas dificultades, se conoce que, por su peligrosidad y violencia, es la infección de la superficie en el entorno, puesto que puede generar dolores, imposibilidad en la masticación y otras anomalías concomitantes. Afirma el investigador que los tratamientos de extracción resultan muy sencillos, ya que se cuentan en la actualidad con equipos, materiales quirúrgicos, medicamentos y material de sutura especiales, acorde con la tecnología odontológica de punta.

2.2.2 BASES TEÓRICAS

1) LOS TERCEROS MOLARES

La literatura odontológica significa que, estas piezas dentarias son los terminales molares situados a ambos lados de los maxilares correspondientes. Es más, se trata de las últimas piezas dentales en emerger y cuya ocurrencia se verifica aproximadamente cuando el individuo frisa entre los 16 a 20 años de edad.

Es el caso que, como son los postreros en aparecer, prevalentemente la cavidad oral no cuenta con adecuado espacio suelto para acondicionarlos. Es así, que cuando suele ocurrir esta contingencia, las piezas dentarias permanecen retenidos por otras piezas e incluso por el hueso, casi siempre por debajo del tejido gingival. Esta retención, inevitablemente genera dolor e hinchazón en el lugar referido. (4)

De otro lado, se conoce que si estos molares que erupciona parcialmente o emergen giradas, suelen inducir a un significativo apiñamiento con la aparición de fuertes dolores y anomalías en la salud oral. En todo caso, los especialistas sugieren que los pacientes de entre 16 y 19 años de edad, visiten la consulta odontológica, para que se evalúe la extracción de estos molares, puesto que, según la literatura respectiva, los dientes que puedan retirarse en fechas anteriores a cumplir los 20 años, tienen raíces incipientes que obviarán surjan mayores complicaciones.

A) ¹ **Articulación alveolo dentaria**

La articulación alveolo dentaria está formada por diversos elementos: encía, hueso, diente y periodonto. La extracción dentaria es una maniobra cuyo fin es separar estos elementos. Para luxar y extraer el diente es importante distender y ampliar el alveolo. El periodonto se secciona en toda su longitud. Es a expensas de la elasticidad del hueso alveolar que el diente puede abandonar el alvéolo, dirigido por el instrumento apropiado.

Se van a considerar los cuatro elementos de la articulación alveolo dentaria y relacionándolos con el acto quirúrgico.

B) **Encía**

Esta parte carnosa de la cavidad oral, resulta de la conjugación de tegumentos conjuntivos y epiteliales, conformando la mucosa masticatoria que rodea la pieza dentaria. Del mismo modo, se encuentra recubriendo las apófisis alveolares circundando el cuello de las piezas dentarias, apartándose y dejando destapada la corona clínica de las piezas dentales. Se fracciona topográficamente en encía marginal, rodeando las piezas dentales en modo de collar, estando ⁵ delimitada por el “surco marginal”. La encía adherida es la continuación de la marginal, recubre el periostio del hueso maxilar, es fija y laxa. La encía interdental es la que se encuentra en el espacio interproximal y está apical al área del contacto dental.

C) **Alvéolo**

Asumen forma de conos, siendo la cuantía de uno, dos o tres, en función a que estén instalados por piezas dentarias que presenten una, dos o tres raíces. Se conoce que, el alvéolo modifica su configuración acomodándose a las diversas particularidades, y está adaptado a las distintas modalidades, bifurcaciones y anomalías de las raíces de los dientes. Cabe recordar que el alvéolo óseo, a costa del cual se efectúa una extracción dental, se halla conformada por el correspondiente tejido óseo que modifica en su agrupamiento y estructura, para las distintas piezas dentales siempre acorde con la edad cronológica de las personas. (5)

De otro lado, es conveniente manifestar que el alvéolo padece alícuotamente a mayor edad, ya que se verifica incremento en la mineralización del hueso con deterioro de la correspondiente elasticidad, que impide la realización de movimientos que se aplican para realizar la correspondiente extracción, comprometiéndose sin duda su propia integridad o en su caso de la pieza dentaria. Asimismo, debemos inferir, que los alvéolos del maxilar inferior resultan más sólidos y macizos frente a del superior, ya que aquellos cuentan una cortical externa más voluminosa y con menor cantidad de tejido esponjoso.

D) Diente

Respecto al diente, es necesario sostener que el fragmento radicular está conformado, ¹ por cemento. Consecuentemente, es su faz externa la que conforma trozo de la articulación alveolo dentaria.

Es del caso recordar que, ¹ el cemento resulta un tegumento mesenquimatoso calcificado, conformando la funda exterior de la raíz. Existe el cemento acelular denominado primario y el secundario, llamado cemento celular.

Observando una pieza dentaria se verifica la existencia de la línea amelocementaria, que resulta de la fusión del esmalte y el cemento.

Suele verificarse la existencia de tres tipos de asociación que contienen cemento en la unión amelocementaria; a saber: asociación ¹ borde a borde tanto del esmalte con el cemento; el espacio habido entre esmalte y cemento con la dentina y finalmente, el espacio subsistente entre el esmalte y la dentina.

Es necesario también tomar en cuenta, que la distribución tanto cuantitativa como ¹ cualitativa del cemento, genera las diversas modalidades que pueden encontrarse en este tejido. Se sabe que de ellas se generan las alteraciones de la proporción radicular que casi siempre se establecen como inconvenientes en la ejecución de exodoncias.

E) Periodonto

Se le reconoce también como ligamento periodontal y está constituido por tejidos conjuntivos que se entremezclan con las raíces de las piezas dentarias y la pared interna de la hendidura alveolar. Este ligamento fusiona las piezas dentarias al hueso alveolar propio, constituyéndose como apoyo directo, otorgando custodia y estableciéndose como contribución sensitiva al procedimiento masticatorio

Cabe mencionar que los filamentos del periodonto logran mantener en suspensión a la pieza dental en el alvéolo. Su accionar puede advertirse al generarse una presión sobre la pieza dental, los filamentos o gran parte de ellos se observan sumisas a tensión; resultando de ello que, la referida presión se revierte sobre el hueso alveolar, actuando como arrastre sobre el cemento del diente.

Los filamentos periodontales se clasifican en:

- Fibras gingivales. – Cuyo encuadre inferior se efectúa ras del cuello de la pieza dentaria.
- Fibras crestodentales. – Que se inician desde la cresta alveolar y se incluyen en el cemento , bajo y van a insertarse en el cemento, por debajo de la inclusión de las correspondientes fibras gingivales.
- Fibras alveolodentales horizontales. – Las que se remontan horizontalmente comenzado de la pared alveolar y culminando en el cemento dentario. Se denota que ocupan un reducido fragmento del periodonto.
- Fibras alveolodentales oblicuas. – Se constituyen como la porción más amplia, sus filamentos se esparcen en forma oblicua dirigida siempre al ápice radicular, es decir, desde el alveolo al cemento, llenando gran porción del periodonto. Su utilidad es el de variar las presiones que admite la pieza dental en arrastres sobre el alveolo, beneficiando para la inclusión, puesto que el hueso soporta óptimamente las tracciones, pero mucho menos las presiones.

- Fibras apicales. – Filamentos que se hallan aberturada en abanico, esparciéndose desde las cercanías del ápice a la pared alveolar. (6)

F) Terceros molares superiores.

Lo que prevalece en este diente es la anomalía de las formas radiculares, con gran frecuencia se presentan dilaceradas, desviadas de su eje, presentan tres y hasta cuatro raíces y con las formas más caprichosas. Es importante hacer un detallado estudio radiográfico en dos o tres incidencias. No solo hay que estudiar el diente mismo, sino también el hueso circundante, porque es fácil que se fracture la tuberosidad y también considerar la cercanía al seno maxilar.

La anatomía radicular del tercer molar es por completo impredecible, puede tener entre una y cuatro raíces, y entre uno y seis conductos que pueden tener forma de C. Puede estar significativamente inclinado en sentido distal y/o vestibular lo que crea un problema aún mayor para el acceso comparado con el segundo molar.

Para la extracción de este diente puede emplearse la misma pinza indicada para el primer y segundo molar. Muchas veces es difícil tomarlo con la pinza por su inclinación distal y por el desplazamiento anterior de la apófisis coronoides al tener la boca abierta. Como regla, los dientes con inclinación vestibular se pueden extraer con facilidad. Los que se encuentran en posición distal pueden fracturarse y es difícil retirar las raíces cortas y finas de este diente. Si se considera que este diente no cede con facilidad a la tracción hacia fuera y hacia abajo, es mejor desistir de la técnica de la pinza y emplear un elevador. Este se

inserta en mesial del tercer molar a nivel del tabique alveolar. Con esta técnica el diente se inclina hacia atrás y se eleva fuera del alveolo a lo largo del eje de la curvatura apical, de modo que después se procede a extraerlo con facilidad con el fórceps siguiendo la línea de menor resistencia. (7)

G) Retención de terceros molares. Clasificación.

Se han planteado diversas clases en cuanto a retención de terceros molares. Entre ellas se pueden citar:

- Por la posición que presenta la pieza dental Tercer Molar en asociación a la pieza dental segundo molar
- Según a las particularidades del espacio retromolar
- Según el ángulo mostrado por el eje longitudinal del diente
- Tomando en razón de la cantidad de tejido óseo o mucoso que envuelve la pieza dentaria retenida.
- Considerando la asociación ¹ del Tercer Molar con la correspondiente rama mandibular (particularmente en terceros molares inferiores).

Por su parte, Winter clasifica los terceros molares tomando en cuenta la asociación relativa a su posición ¹ referente al eje longitudinal del segundo molar:

- En Disto angulado.

- En posición Horizontal.
- En vestíbulo versión.
- En posición Invertida.

A su turno, los estudiosos Pell y Gregory, valoran estos parámetros:

- La asociación del tercer molar con la bifurcación ascendente mandibular, particularmente para los inferiores.
- La profundidad condicional del tercer molar:

POSICIÓN A.- La porción más elevada del tercer molar se ubica en similar nivel o en determinados casos lo hacen superando el plano del área oclusal de la segunda pieza molar.

POSICIÓN B.- La parte más alta del tercer molar está entre la línea oclusal y la línea cervical del segundo molar.

POSICIÓN C.- La parte más alta del tercer molar está en el mismo nivel o por debajo del plano de la línea cervical del segundo molar.

- Posición del tercer molar inferior en relación al eje axial del segundo molar.

Igual a la antes mencionada clasificación de Winter. (8)

2) **CIRUGÍA BUCAL**

Es a mediados del siglo XIX que la cirugía oral, fue valorada como una materia especializada dentro de las ciencias odontológicas. La definición que emite el Consejo de los EE.UU. de Cirugía Bucal, avizora que la:

“Cirugía bucal es la parte de la odontología que trata el diagnóstico y tratamiento quirúrgico de las enfermedades, traumatismos y defectos de los maxilares y regiones adyacentes”.

A) SOBRE CIRUGÍA DE TERCEROS MOLARES

En cuanto a los procedimientos específicos de la cirugía de los terceros molares, entre los que se refieren a piezas dentarias cordales y muelas del juicio, es sin duda aquél procedimiento quirúrgico más prevalente que se efectúa y verifica en la gestión y práctica odontológica.

Actualmente se constituye como un procedimiento técnicamente muy depurado, con un protocolo integral a nivel quirúrgico y de vigilancia y meticulosidad post operatoria óptima y correctamente formulada y con altos niveles de confiabilidad. Ello permite al paciente tratado con operatoria, recibir procedimientos con experiencias indoloras, predecible y totalmente seguras, aunado a un reducido tiempo de convalecencia y por supuesto, el asumir la sensación de “haberse quitado un problema”.

B) SOBRE EXTRACCION PROFILACTICA DE LOS TERCEROS MOLARES

Se hace necesario considerar las siguientes pautas clínicas específicas:

- Es requerible que los terceros molares sean extraídos en adultos jóvenes para obviar o limitar riesgos relativos a anomalías periodontales..
- Verificando si se presentó erupción parcial, debe inferirse que tuvo lugar el ingreso de bacterias ubicándose entre la pieza dentaria y la correspondiente

encia lo que sin excepción generará lesiones cariosas y procesos infecciosos diversos. El desenlace, necesariamente será el dolor, hinchazones, inmovilidad mandibular, lo que comúnmente se conoce como trismos y consecuentemente malestar en la salud general. (9).

- Posteriormente, si continúan erupcionando sin hallar el espacio correspondiente, sin duda sobrevendrá el daño en las piezas dentarias circundantes.
- Se hace prevalente el desarrollo de quistes y tumores que destruirán las estructuras próximas, tales como el hueso mandibular o en general las raíces de piezas dentarias adyacentes. Así también suelen generar dolores, no pudiendo hallar explicación formal.
- Por otro lado, ocasionalmente, surgirán impedimentos para una adecuada colocación de prótesis dentales.
- Además, es posible surjan interferencias oclusales o de repente mala mordida.
- Se estima que en un 70 % producen serios traumatismos en las mejillas.
- Así también, se ha demostrado que se hallan relacionadas a fractura de las mandíbulas, siendo su prevalencia del 65%.
- Estimativamente se reporta que el 40 % de los adultos que frisan los 45 años de edad, comúnmente presentan enfermedad periodontal, infecciones a repetición o lesiones cariosas en superficies aledañas al tercer molar.
- Comparativamente con la extracción de un tercer molar en la adolescencia; la extracción en pacientes adultos mayores, incrementa riesgos y complicaciones en un 30%.

C) LAS INDICACIONES DE EXTRACCIÓN DEL TERCER MOLAR POR MOTIVOS ORTODÓNCICOS

Al respecto cabe tenerse presente que los especialistas en cirugía oral, se enfrentan comúnmente a una de las alteraciones más prevalentes como es el tratamiento de los terceros molares, que en su desarrollo debido a múltiples factores tienen imposibilidad de erupción dentaria normal.

El mencionado impedimento es denominado en el argot odontológico, como retención dentaria, pudiendo ser intraóseo u subgingival.

Según su origen la retención dentaria, puede generarse de acuerdo a factores que dependen del propio diente o por factores traumáticos sobre su evolución o por divergencia hueso-diente; es decir inexistencia de espacio suficiente, o por la presencia de tumores o quistes, o por trastorno de origen genético, entre otras causas.

Se afirma contundentemente que, los terceros molares originan multiplicidad de modificaciones tales como; desplazamientos dentarios, apiñamientos, rotaciones de piezas dentarias, circunstancias que suelen ocasionar daños severos a los dientes adyacentes, provocado a la vez infecciones dolorosas premunidas de hinchazones, que se aúnan a situaciones patológicas, a través de

tumores o quistes. Esta realidad, obliga por motivos más que suficientes, recurrir a la extracción de la pieza dentaria. (10)

El cirujano maxilofacial efectuará el examen clínico y la evaluación correspondiente, a través de radiografías panorámicas, con el propósito de establecer el nivel de complicación en lo referente posición, grado de asociación ² con las piezas dentarias adyacentes su profundidad, su nexo con estructuras nerviosas, etc.; determinando el grado de dificultad latente, procedimientos que le permitirá al especialista formular el plan integral de la cirugía a practicar.

La tal virtud, puede afirmarse que el ortodoncista podrá sugerir ² la extracción de los cordales incluidos en los siguientes casos:

- Cuando se verifique la existencia de apiñamientos dentarios de mínima importancia y que no exijan de la extracción de otras piezas dentaria, específicamente si se trata de cordales que presentan ² mal posición o detentan problemas eruptivos.
- Cuando se requiera necesariamente distalizar los molares, por la urgencia de crear espacios por distal relativos a los segundos molares.
- Cuando se requiera el enderezar un segundo molar.
- Cuando se realice procedimientos que persigan la corrección de ² una maloclusión de clase III, con extracciones de los primeros o segundos premolares inferiores. Este accionar, generará una asociación molar de mesioclusión. Por tanto, el tercer molar superior permanecerá sin antagonista posibilitando su extrusión y la aparición futura de determinadas complicaciones.

(11)

- En pacientes que presenta agenesia de algún tercer molar, previamente es necesario valorar la exigencia de extraer el cordal antagonista.

De otra parte, debemos precisar que debe evitarse extraer un tercer molar:

- Cuando el tratamiento ortodóncico ha creado una relación molar de clase III.

En estos casos el segundo molar inferior queda sin apenas contacto con el segundo molar superior, por lo que el tercer molar inferior adoptará una correcta relación oclusal con éste.

- En el tratamiento ortodóncico que exigen la extracción del primer o segundo molar permanentes, es importante, que los terceros molares adopten una correcta oclusión. Este tipo de extracción terapéutica puede indicarse en casos de mordida abierta vertical, con el fin de conseguir una rotación mandibular anterior favorable.

- En tratamientos Ortodóncicos en los que la destrucción por caries en los primeros o segundos molares justifiquen su extracción, los cordales deben conservarse para colocarlos adecuadamente (trasplante del germen del cordal a la posición del primer molar, tratamiento ortodóncico para situar los molares restantes en una posición funcional, etc.)

- En pacientes adultos, con espacios edéntulos en el sector posterior, hay que valorar la posibilidad de utilizar los terceros molares, movilizándolos por medios Ortodóncicos, para emplearlos como pilares una prótesis, y mantener una correcta dimensión vertical. (12)

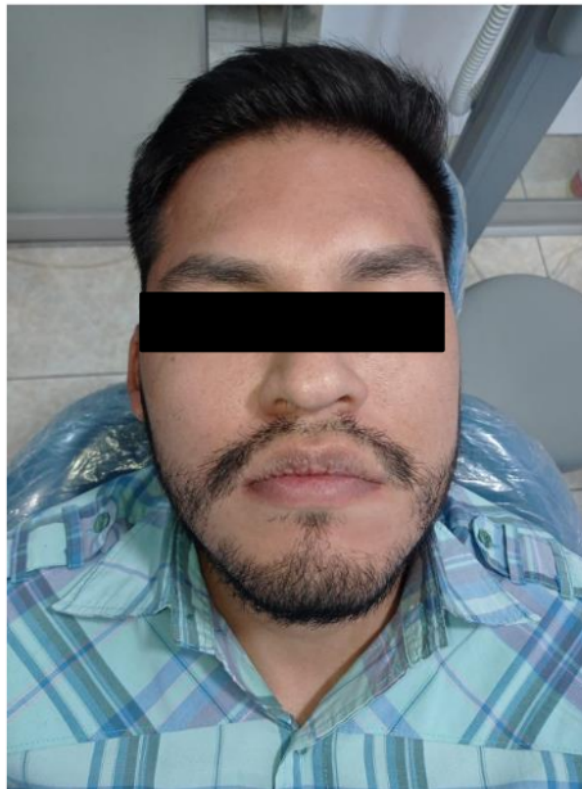2

2.3 OBJETIVO

Establecer y explicar los procedimientos de una intervención quirúrgica de tercer molar, su vigilancia y controles postoperatorios, que impidan surjan complicaciones posteriores en el paciente.

6 **CAPITULO III**

3.1 DESARROLLO DEL CASO CLÍNICO



3.1.1 HISTORIA CLÍNICA

Paciente masculino de 28 años de edad, en aparente buen estado general, acude a la consulta por molestias en zona posterior derecha de la mandíbula.

ANAMNESIS

NOMBRE Y APELLIDO: Jorge Laurente **EDAD:** 28 años

SEXO: Masculino **ESTADO CIVIL:** Soltero

DOMICILIO: Jr. Próceres 1045 – Chilca-

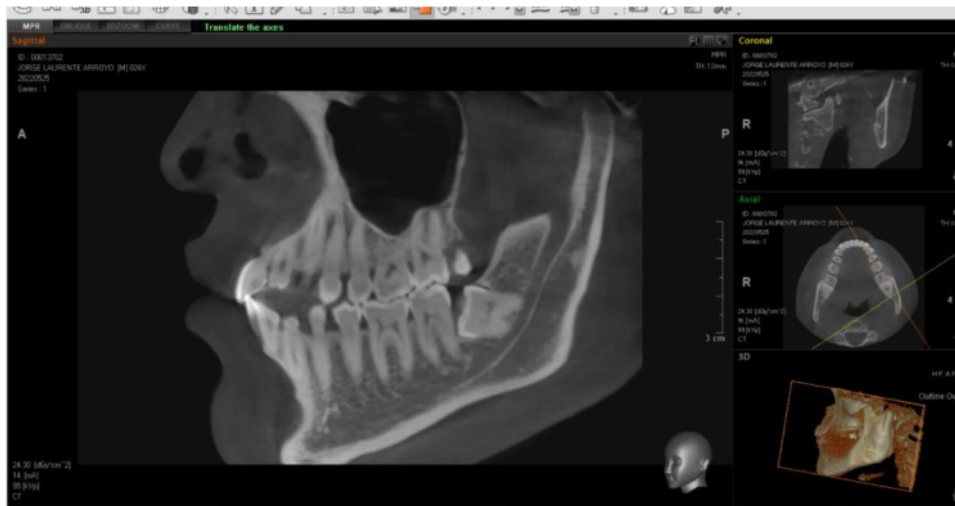4
Sector postero inferior pieza dental 4.8

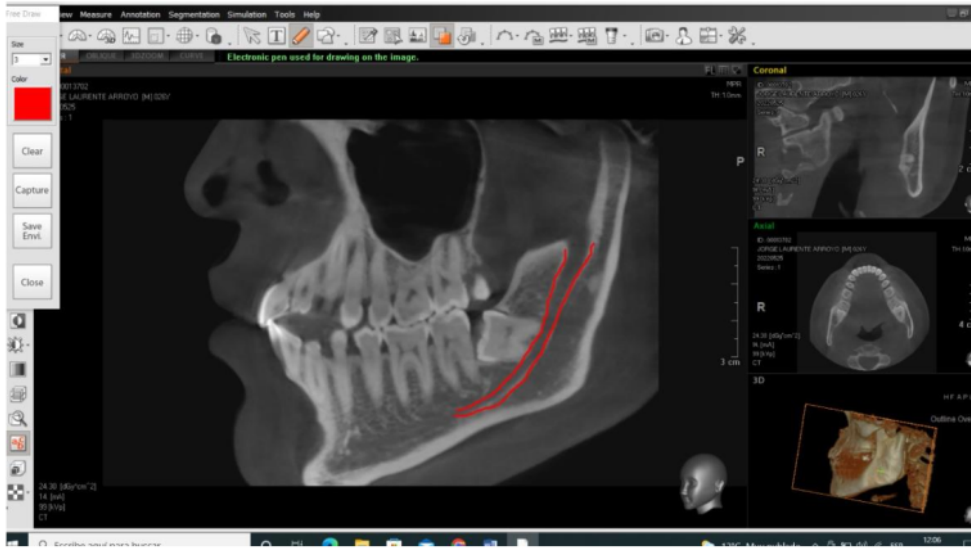
➤ **INSPECCIÓN:** Pieza 4.8 impactada

➤ **PERCUSIÓN:** Asintomático

➤ **PALPACIÓN:** Asintomático

➤ **MOVILIDAD DENTARIA:** No presenta





3.3. **DIAGNOSTICO DEFINITIVO**

Inclusión de **pieza 4.8**

4.2 PRONÓSTICO: FAVORABLE

V.- CONCLUSIONES

- En cirugía maxilofacial, la extracción del tercer molar inferior es una materia de singular prevalencia e importancia, razón suficiente para llevar a cabo estudios integrales anatómicos, clínicos y quirúrgicos.
- En la actualidad subsisten multiplicidad de técnicas y procedimientos de ² extracción de terceros molares, debido principalmente a que cada especialista patrocina la técnica que a su parecer es la más óptima, eficaz e idónea a su cabal criterio profesional.
- Consecuentemente, puede inferirse que no existe procedimientos ni recetas específicas. Sino el especialista debe ceñirse a conocimientos fundamentales y básicos de cirugía oral, iniciándose con un óptimo diagnóstico, el manejo de la cirugía con criterio clínico, con perfecto conocimiento del campo operatorio a tratar, previendo la aparición de posibles complicaciones para el logro de resultados exitosos.
- En el caso clínico que reportamos, debo precisar que el procedimiento fue exitoso, coadyuvado por el equipo quirúrgico de alta tecnología, empleando materiales e insumos de última generación.

VI.- APORTES

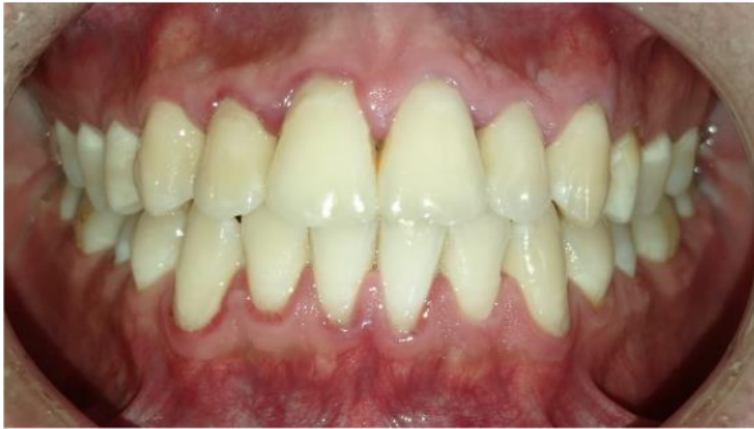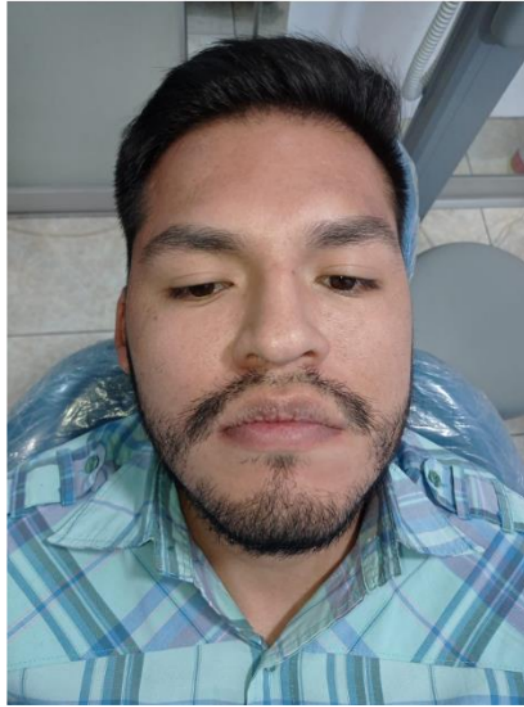- Para llevar a cabo la operatoria de exodoncia de un cordal, es conveniente la correcta formulación de la una historia clínica integral, puesto que será el fundamento básico para el inicio y culminación del tratamiento programado.
- Es sumamente conveniente, practicar exámenes clínicos ² complementarios con el propósito de obviar posibles complicaciones durante la intervención quirúrgica.
- Sugerir y reiterar al paciente para que tenga presente y practique los cuidados postoperatorios prescritos e indicados, ya que de su cumplimiento y ejecución tendrá una evolución favorable con resultados exitosos.
- Se hace necesario y obligatorio que el paciente visite y solicite atenciones odontológicas periódicas, por lo menos una vez al año, de manera que el profesional procesa a evaluar los niveles de evolución presente en los terceros molares inferiores tratados oportunamente.

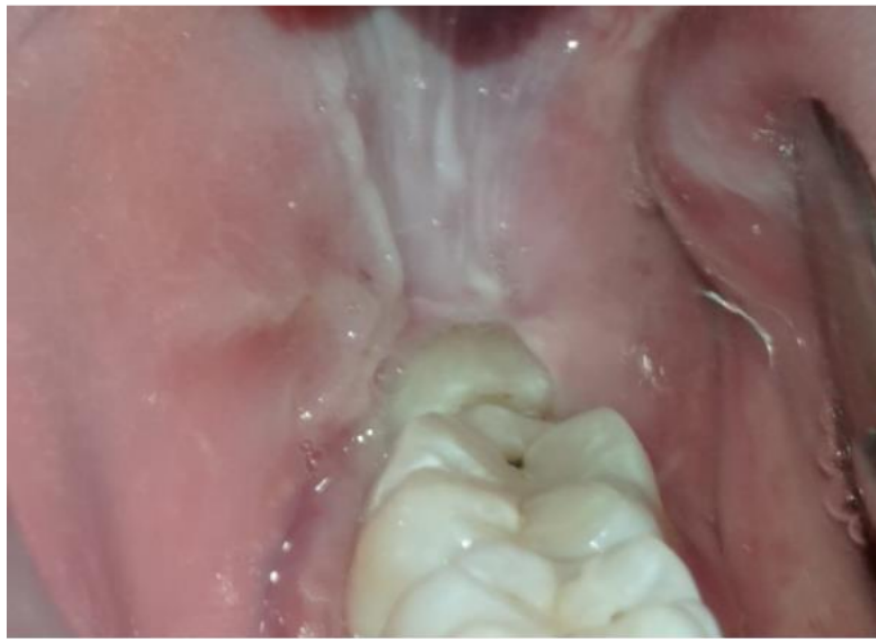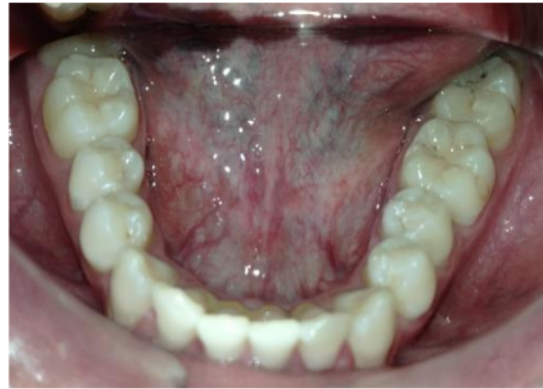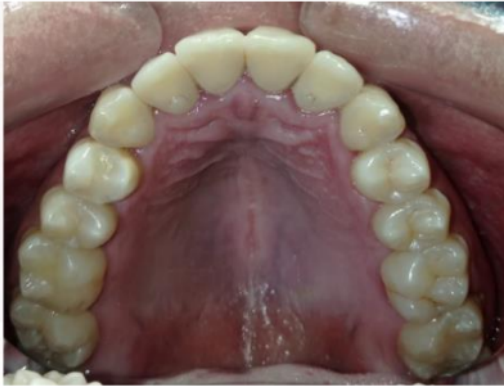REFERENCIAS BIBLIOGRAFICAS

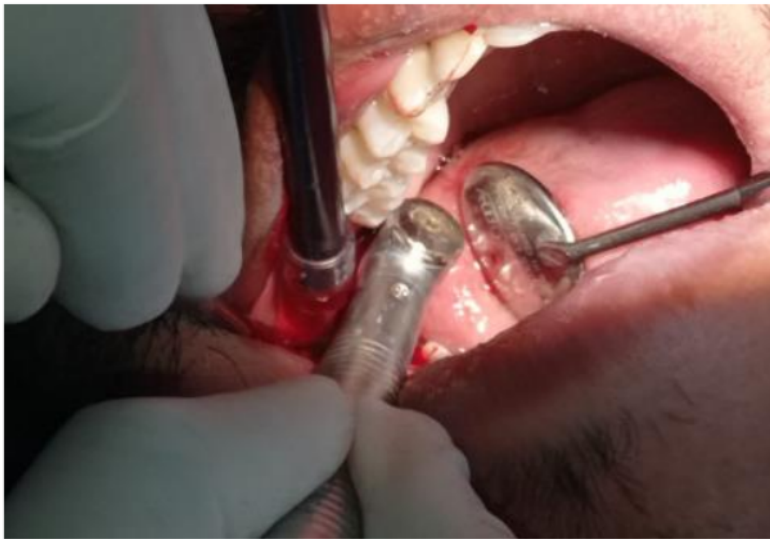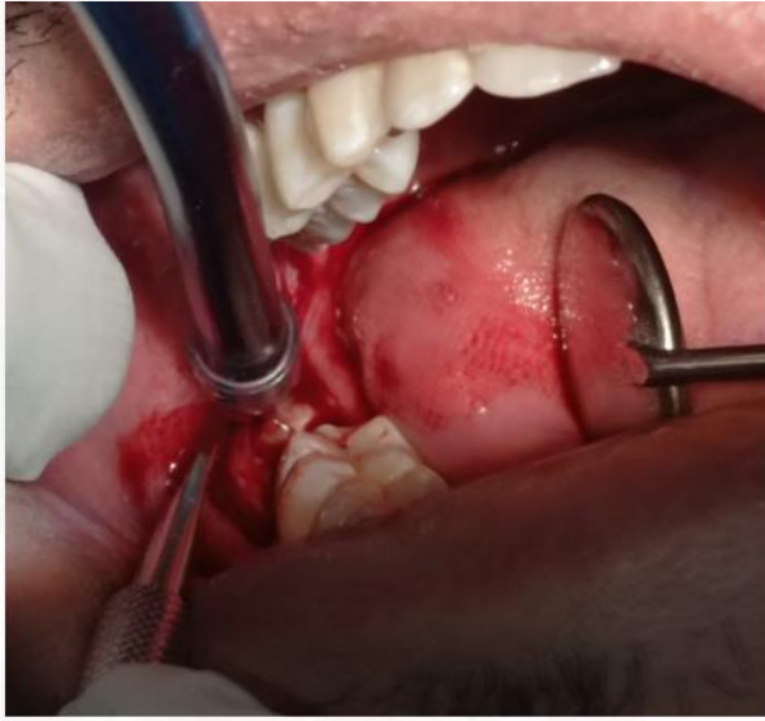- 1.- Rodríguez G, Herrera E, Duque F, Londoño L. Caracterización de terceros molares sometidos a exodoncia quirúrgica en la facultad de Odontología de la Universidad de Antioquia entre 1991 y 2001. Revista Facultad de Odontología Universidad de Antioquia. 2007; 18(2): 76-83.
- 2.- Aguilar Moncada, Verónica Cecibel. Extracción quirúrgica del tercer molar inferior derecho con fines ortodónticos Universidad de Guayaquil, Facultad Piloto de Odontología, Ecuador. 2015.
<http://repositorio.ug.edu.ec/bitstream/redug/3232/1/2aguilar.pdf>
- 3.- Salazar Montoya, Evelyn Kathiuska. Extracción de tercer molar inferior por tratamiento ortodóntico Universidad de Guayaquil Facultad Piloto de Odontología, Ecuador. 2016.
<http://repositorio.ug.edu.ec/handle/redug/3162>
- 4.- Pérez Y, Cárdenas E, Morales P, Cepero F, Quintero Y. Intervenciones quirúrgicas por dientes retenidos. Filial de Ciencia Médicas “Arley Hernández Moreira”. 2007; 13 (1).
- 5.- Quijada F. Prevalencia de complicaciones postoperatorias en exodoncia simple en el centro de clínicas odontológicas de la Universidad de Talca en el periodo Mayo – Junio del 2006 [Tesis Doctoral]. Chile. 2006.
- 6.- Míco J, Satorres M, Gargallo J, Arnabat J, Beriní A, Gay C. Efficacy of methylprednisolone in controlling complications after impacted lower third molar surgical extraction. 2006; 62 (9): 693-698.
- 7.- Pérez S et al. Cirugía bucal ambulatoria en pacientes pediátricos, casuística del año 2000 en la clínica de la Universidad de Barcelona. med Oral Patol Oral Cir Bucal. 2005; 10:221-230.

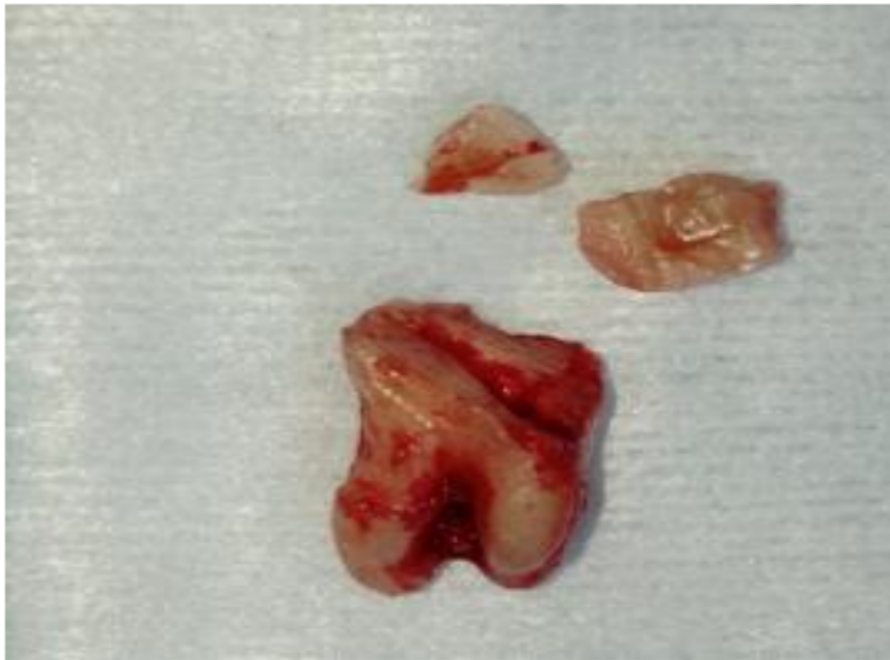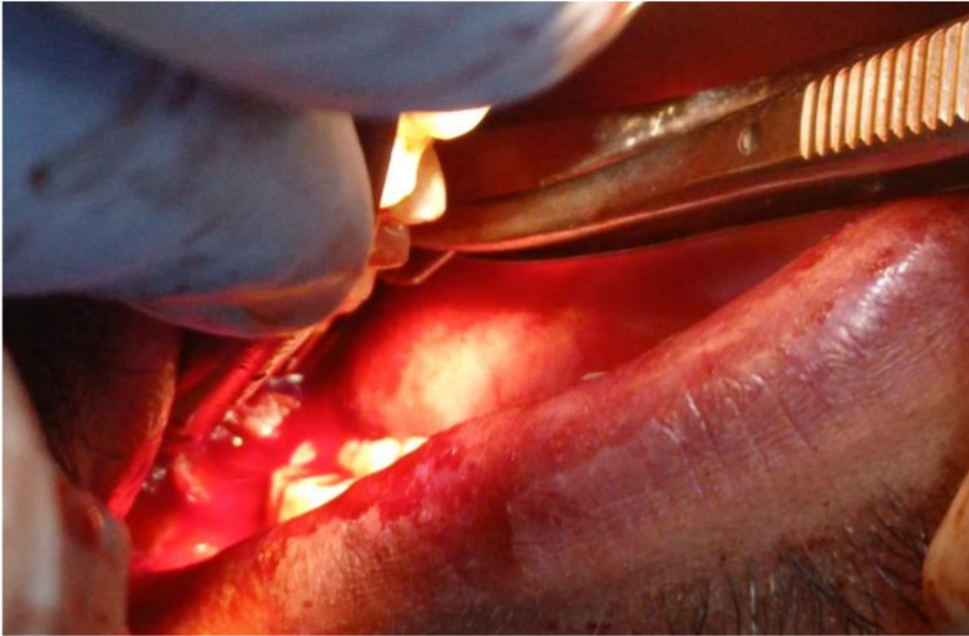
- 8.- López M, Siam R, Santisteban M, Lorenzo D, Rodríguez G. Aspectos clínicos más relevantes de la cirugía de terceros molares incluidos. Correo Científico Médico de Holguín. 2003; 7 (3).
- 9.- Artegoita M. et al. Antibioterapia sistémica preventiva de la alveolitis seca en la exodoncia del tercer molar inferior: revisión sistemática. RCOE. 2002; 7(6):603-611. 14. Peñarrocha D. et al. Estudio de las complicaciones postoperatorias tras la extracción quirúrgica de 190 terceros molares mandibulares incluidos. Av. Odontoestomatol. 2000; 16: 435-441.
- 10.- Evelyn Kathiuska Salazar Montoya Guayaquil, abril 2011 Extracción de tercer molar inferior por tratamiento ortodóntico Universidad de Guayaquil facultad piloto de odontología
<http://repositorio.ug.edu.ec/handle/redug/3162>
11. Hernández L, Raimundo E. Intervenciones quirúrgicas realizadas en dientes retenidos a pacientes de la población de IBB, Republica de Yemen. Revista ciencias.com.[Revista en internet]. 2008 [acceso 23 de Febrero del 2010]. Disponible en:
<http://www.revistaciencias.com/publicaciones/ekEuuFVyElyAHAQIF.php>
12. Torres D, Rosende O, González M. Terceros Molares Inferiores Retenidos. Técnicas Quirúrgicas menos invasivas. Universidad Nacional del Nordeste. Comunicaciones Científicas y tecnológicas. [Revista en internet]. 2004 [acceso 30 de Abril del 2010]. Disponible en: <http://www.unne.edu.ar/web/cyt/com2004/3-Medicina/M-043.pdf>. 42.
- 13.- Sequeira C, Marín A. Relación entre los factores anatómicos, fisiológicos, higiénicos y patológicos no personales y la alveolitis en pacientes sometidos a cirugía de terceros molares en el servicio de cirugía maxilofacial del hospital México en el período Abril-Julio 2006.. [Revista en internet].2007 [acceso 30 de Agosto del 2010]. Disponible en:
<http://www.congresoacco.com/articulos/2008/INVEST%20PURA%20precongrado/1.B%20Catherine%20Sequeira.pdf>.

ANEXOS









TRABAJO DE SUFICIENCIA 2DA VEZ

INFORME DE ORIGINALIDAD

21%

INDICE DE SIMILITUD

21%

FUENTES DE INTERNET

0%

PUBLICACIONES

12%

TRABAJOS DEL ESTUDIANTE

FUENTES PRIMARIAS

1	repositorio.ug.edu.ec Fuente de Internet	11%
2	repositorio.upla.edu.pe Fuente de Internet	3%
3	www.cop.org.pe Fuente de Internet	2%
4	Submitted to Universidad Peruana Los Andes Trabajo del estudiante	2%
5	www.colombianadesalud.org.co Fuente de Internet	1%
6	hdl.handle.net Fuente de Internet	1%
7	repositorio.unemi.edu.ec Fuente de Internet	1%

Excluir citas

Activo

Excluir coincidencias < 20 words

Excluir bibliografía

Activo