

UNIVERSIDAD PERUANA LOS ANDES

Facultad de Ciencias de la Salud

Escuela Profesional de Odontología



TRABAJO DE SUFICIENCIA PROFESIONAL

Título:

**ALARGAMIENTO DE CORONA CLINICA EN UNA PACIENTE
CON ERUPCION PASIVA ALTERADA**

Para optar:

El Título profesional de Cirujano Dentista

Autor:

Samokic Huaman Branko Yves

Asesor: Escalante Santivañez Edgardo Rafael

Línea de Investigación Institucional: Salud y Gestión de la Salud

Línea o institución de investigación: Clínica Particular

Huancayo – Perú

2023

DEDICATORIA

ESTE TRABAJO ESTÁ DEDICADO A MI MADRE ELENA HUAMAN CHIPANA, QUIEN ES UN PILAR FUNDAMENTAL DESDE MI NACIMIENTO, ME DA LAS FUERZAS PARA SEGUIR LUCHANDO POR MIS METAS Y ME HA ENSEÑADO A SER UNA PERSONA DE BIEN. TAMBIÉN DEDICO A MI FAMILIA, LOS CUALES SIEMPRE ME HAN APOYADO, SOBRE TODO A MI ABUELITO JULIO HUAMAN CONDOR, QUIEN SIEMPRE FUE Y ES COMO UN PADRE, Y SÉ QUE ESTÁ ORGULLOSO POR ESTE LOGRO. A MI HERMANA GRACE SAMOKIC HUAMAN Y CUÑADO EMIL CORREA QUISPILAYA.

AGRADECIMIENTO

A DIOS QUE SIEMPRE ME GUÍA,
A MI FAMILIA Y TODAS
AQUELLAS PERSONAS QUE
ANDUVIERON EN EL
RECORRIDO DE ESTA ETAPA
DE MI VIDA PROFESIONAL.

CONSTANCIA DE SIMILITUD

N° 00117-FCS -2023

La Oficina de Propiedad Intelectual y Publicaciones, hace constar mediante la presente, que el **Trabajo de Suficiencia Profesional** Titulado:

ALARGAMIENTO DE CORONA CLINICA EN UNA PACIENTE CON ERUPCION PASIVA ALTERADA

Con la siguiente información:

Con autor(es) : **Bach. SAMOKIC HUAMAN BRANKO YVES**
Facultad : **CIENCIAS DE LA SALUD**
Escuela profesional : **ODONTOLOGÍA**
Asesor(a) : **CD. ESCALANTE SANTIVANEZ EDGARDO RAFAEL**

Fue analizado con fecha **07/12/2023** con **46 pág.**; en el Software de Prevención de Plagio (Turnitin); y con la siguiente configuración:

Excluye Bibliografía.

X

Excluye Citas.

X

Excluye Cadenas hasta 20 palabras.

X

Otro criterio (especificar)

El documento presenta un porcentaje de similitud de **6%**.

En tal sentido, de acuerdo a los criterios de porcentajes establecidos en el artículo N° 15 del Reglamento de Uso de Software de Prevención de Plagio Versión 2.0. Se declara, que el trabajo de investigación: **Si contiene un porcentaje aceptable de similitud.**

Observaciones:

En señal de conformidad y verificación se firma y sella la presente constancia.

Huancayo, 07 de diciembre de 2023.



MTRA. LIZET DORIELA MANTARI MINCAMI

JEFA

Oficina de Propiedad Intelectual y Publicaciones

CONTENIDO

CAPÍTULO I

PRESENTACIÓN	2
DEDICATORIA	2
AGRADECIMIENTO	3
CONTENIDO	4
CONTENIDO DE FIGURAS.....	7
RESUMEN	8
ABSTRACT	9

CAPÍTULO

II

INTRODUCCIÓN	10
2.1. PLANTEAMIENTO DEL PROBLEMA	11
2.2 MARCO TEÓRICO	12
2.2.1 BASES TEÓRICAS.....	14
Mucosa oral.....	14
Periodonto	15
Encía.....	16
Epitelio dentogingival	17
Espacio biológico o tejido de inserción supracrestal.....	18
Etiología de la sonrisa gingival	20
Biotipo fino y festoneado A1	22
Biotipo grueso festoneado A2.....	22
Biotipo grueso plano B	22
Técnicas quirúrgicas para tratar la sonrisa gingival	23
Gingivectomía	23
Osteotomía	23

3. OBJETIVO GENERAL.....	23
--------------------------	----

CAPÍTULO III

CONTENIDO.....	24
----------------	----

3.1 DESARROLLO DEL CASO CLÍNICO	24
---------------------------------------	----

3.2 EXAMEN CLÍNICO GENERAL.....	25
---------------------------------	----

3.3 EVALUACION INTEGRAL	25
-------------------------------	----

3.4. PLAN DE TRATAMIENTO	29
--------------------------------	----

CAPÍTULO

IV

CONCLUSIONES.....	39
-------------------	----

CAPÍTULO V

APORTES.....	40
--------------	----

REFERENCIAS BIBLIOGRÁFICAS.....	41
---------------------------------	----

ANEXOS	45
--------------	----

CONTENIDO DE FIGURAS

Figura 1. Clasificación de la mucosa oral.....	15
Figura 2. Composición del periodonto.....	16
Figura 3. Epitelio dentogingival.....	18
Figura 4. Fenotipo gingival.....	22
Figura 5. Odontograma	26
Figura 6. Índice de higiene oral	27
Figura 7. Periodontograma.....	27
Figura 8. Fotografía inicial	30
Figura 9. Medición del ancho de encía queratinizada.....	30
Figura 10. Medición de la distancia UCE-MG	31
Figura 11. Colocación de anestesia local infiltrativa	31
Figura 12. Gingivectomías.....	32
Figura 13. Retiro de los excesos gingivales.....	32
Figura 14. Retiro de los excesos	33
Figura 15. Vista clínica general después de las gingivectomías	33
Figura 16. Sondaje transgingival	34
Figura 17. Incisión sulcular	34
Figura 18. Osteotomía crestral	35
Figura 19. Osteotomía en las piezas intervenidas	35
Figura 20. Cierre de colgajo	36
Figura 21. Control posoperatorio	36
Figura 22. Seguimiento a las 4 semanas	37
Figura 23. Fotografía inicial y foto del tratamiento finalizado	38

RESUMEN

La erupción pasiva alterada (EPA), se refiere a una condición en la cual los dientes posteriores no erupcionan adecuadamente y no alcanzan su posición normal en la boca, constituyéndose como una condición periodontal que ocurre en muchas personas, en la cual hay un gran volumen de tejido gingival que recubre parte de la corona clínica, es decir, la encía cubre más de la cuenta los dientes, por lo que se aborda mediante la cirugía. El procedimiento quirúrgico, debe realizarse considerando una meticulosa revisión, buen diagnóstico y buen plan de tratamiento, y se indicará cuando no sea posible un mantenimiento correcto de la salud periodontal, cuando se requieran procedimientos restauradores, si el excedente de gingiva imposibilita el procedimiento de ortodoncia o frente a circunstancias de compromiso estético; en cuyo caso se sugiere el procedimiento quirúrgico a colgajo o también la gingivectomía.

En el presente caso, se realizó el examen clínico diagnosticando EPA, por lo que se recomendó alargamiento de corona clínica, se realizó la planificación e intervino a una paciente de 25 años de edad, que acudió al consultorio refiriendo querer mejorar la estética al sonreír. Mediante este caso clínico se presenta el procedimiento quirúrgico para liberar la proporción ideal de la corona clínica y restablecer un nuevo espacio para el tejido de inserción supracrestal, mediante la técnica de alargamiento de corona clínica. El tratamiento finalizado muestra estabilidad de los tejidos blandos alcanzando una estética rosada óptima, el marco general del caso concluye con la resolución de la EPA desde un punto de vista biológico y estético ideal.

PALABRAS CLAVE: erupción pasiva alterada, gingivectomía, estética.

ABSTRACT

Altered passive eruption (PAE) refers to a condition in which the posterior teeth do not erupt properly and do not reach their normal position in the mouth, constituting a periodontal condition that occurs in many people, in which there is a large volume of gingival tissue that covers part of the clinical crown, that is, the gum covers more than the teeth, so it is addressed by surgery. The surgical procedure must be carried out considering a meticulous review, a good diagnosis and a good treatment plan, and it will be indicated when a correct maintenance of periodontal health is not possible, when restorative procedures are required, if excess gingiva makes the orthodontic procedure impossible. or facing circumstances of aesthetic compromise; in which case the flap surgical procedure or also gingivectomy is suggested.

In the present case, the clinical examination was carried out, diagnosing EPA, for which lengthening of the clinical crown was recommended, the planning was carried out and a 25-year-old patient intervened, who came to the office referring to wanting to improve aesthetics when smiling. Through this clinical case, the surgical procedure to release the ideal proportion of the clinical crown and restore a new space for the supracrestal attachment tissue is presented, using the clinical crown lengthening technique. The finished treatment shows stability of the soft tissues reaching an optimal pink esthetics, the general framework of the case concludes with the resolution of the EPA from an ideal biological and esthetic point of view.

KEY WORDS: altered passive eruption, gingivectomy, aesthetics.

CAPÍTULO II

INTRODUCCIÓN

El motivo del excedente de encía al sonreír puede deberse a diversos elementos como, por ejemplo, la exagerada superficie vertical del maxilar superior, la malposición dental producida por la sobremordida o la existencia de una erupción pasiva alterada (EPA) (1).

La EPA puede provocar inquietud en el paciente generado por la repercusión antiestética que representa dicha condición mucogingival (2). Esta condición patológica ocurre cuando el borde gingival se desarrolla incisal u oclusalmente sobre la corona anatómica y no se desplaza apicalmente a un medio cercano a la frontera amelocementario, lo cual puede ser el motivo de la sonrisa gingival en los pacientes (3).

Dentro de este contexto, la configuración de los dientes, su distribución, orientación, torsión y dimensiones precisan los elementos de la estética dental, sin embargo, cuando se evalúa el atractivo de la sonrisa de una persona resulta fundamental la apariencia de la encía. Tradicionalmente ha sido aceptada que una sonrisa adecuada abarca mostrar de 1 a 2 mm de encía en el área anterosuperior, lo cual puede ser mayor en personas jóvenes y menor en las personas con mayor edad. No obstante, últimamente existe la corriente indicada en las publicidades donde se estima con mayor estética las sonrisas donde se muestran más longitud de encía. Lo referido sugiere que para lograr la armonía adecuada no solo se necesita que los dientes presenten tonalidad, forma y disposición correcta, sino que también el margen gingival debe estar bien configurado junto a dichas estructuras (4).

Es por ello, que actualmente hay una gran solicitud de técnicas odontológicas estéticas, donde se persigue que sean poco invasivos para obtener belleza estética, un adecuado funcionamiento y la conservación del tejido bucal (5).

2.1. PLANTEAMIENTO DEL PROBLEMA

La impresión de una sonrisa estéticamente en armonía está condicionada por contornos, aspectos y tonalidades, en el cual la presencia de dientes blancos bordeados por un margen rosa suele ser contundente. El margen inferior del labio superior ocupa un rol fundamental, puesto que, restringe la cantidad de encía que se exhibe al sonreír. Por tanto, los pacientes con una franja de sonrisa elevada muestran un gran volumen de tejido gingival, lo cual puede ser desagradable en ciertos pacientes (6).

La EPA constituye una condición médica que tiene gran prevalencia en las personas, la cual tiene efectos principalmente estéticos, cuando los pacientes al sonreír muestran una gran cantidad de encía, sin embargo, suele tener consecuencias ortodónticas y periodontales. Su diagnóstico adecuado es fundamental para identificar la realidad del problema que se presenta y en caso de requerirlo efectuar el procedimiento quirúrgico, logrando resultados favorables y oportunos teniendo gran aceptación en los pacientes (7).

El procedimiento quirúrgico para el tratamiento de la EPA puede ser procedimiento quirúrgico a colgajo o también la gingivectomía, la cual se fundamentan en la separación y exclusión del tejido gingival; tiene como propósito seccionar la pared de tejidos blandos para reducir su grosor. Por tanto, se requiere que la encía sea bastante extensa, de modo que, la incisión de una sección de este deje una parte convenientemente operativa (8).

2.2 MARCO TEÓRICO

Antecedentes nacionales

Aranda L. y Chávez P., en un estudio que tuvo como propósito de reportar el caso clínico de un paciente con exceso de encía, coronas cortas y sonrisa gingival requiriendo tratamiento periodontal y estético. Por tanto, se realizó el diagnóstico, el procedimiento del tratamiento quirúrgico, su planificación y control post operatorio. Concluyeron que, el procedimiento quirúrgico periodontal con supresión ósea constituye el método seleccionado para la EPA, la cual debe efectuarse con una adecuada planificación para lograr resultados satisfactorios respecto a la estética de la sonrisa (9).

Domínguez D. y López A., efectuaron un estudio con el objetivo de detallar el abordaje clínico de un paciente con una sonrisa gingival, utilizando un enfoque de tratamiento multidisciplinario de naturaleza mínimamente invasiva, en las especialidades de periodoncia y odontología estética y restauradora. Este enfoque comprendió una gingivoplastia, una técnica de blanqueamiento dental de autoadministración con asistencia, así como la aplicación de carillas directas de resinas compuestas. La paciente de género femenino, con 17 años de edad, se sometió a una evaluación integral de su salud bucal. No se identificaron antecedentes médicos relevantes en su historial clínico. Su motivo principal para la consulta fue la presencia de una restauración Clase IV en el diente 21 en condiciones deficientes. En el análisis de la sonrisa gingival, se observó que la paciente presentaba un fenotipo periodontal de grosor pronunciado en las encías, con una profundidad de sondaje de 3 mm. Asimismo, se registró una medida promedio de encía queratinizada de 7 mm en los dientes anterosuperiores.

Concluyeron que, la colaboración entre las disciplinas de odontología periodontal y estética resultó en la resolución exitosa del caso, manteniendo el respeto por los principios biológicos, funcionales y estéticos. Se sugiere realizar un seguimiento continuo para asegurar la durabilidad y el éxito a largo plazo del tratamiento (10).

Antecedentes internacionales

Pamplona I, realizó un estudio para reportar el caso cuyo propósito fue rehabilitar estética y funcionalmente a una paciente de 17 años con EPA empleando técnicas de resinas inyectadas. Se realizó el diagnóstico de EPA, cuyo procedimiento quirúrgico fue minimamente invasivo para dar solución a las debilidades estéticas y funcionales dentales de jóvenes con EPA, se complementó la gingivectomía con el método de resinas inyectadas. Luego de finalizar el procedimiento quirúrgico y estético se le sugirió evitar en gran medida el consumo de bebidas pigmentantes, se le instruyó en la estrategia del cepillado, uso del hilo dental, así mismo se realizó seguimiento y control con citas cada cuatro meses (3).

Pilloni A., efectuó un estudio para examinar la histología de la encía sana de pacientes con EPA. El estudio se hizo en 5 pacientes con EPA, a los que se les sometió a raspado y pulido, asimismo, se les dieron recomendaciones sobre la higiene dental. Después de 6 meses de control y de salud clínica gingival ininterrumpida, los dientes fueron tratados quirúrgicamente; se recogió el margen gingival eliminado para ser evaluado histológicamente. Los resultados indican que en cuatro de los cinco pacientes, se halló signos de inflamación que incluían espongiosis y exocitosis de neutrófilos en el epitelio del surco gingival. Concluyó que, la encía sana con EPA presenta particularidades compatibles con inflamación persistente (11).

García H., en un estudio con el propósito de rehabilitar el incisivo central superior en una persona con EPA integrando ampliación coronario, implante e injerto de tejido. El autor precisa que un adecuado diagnóstico es esencial para valorar el paciente con EPA sobre todo en pacientes aspirantes a implantes en sector anterior, debido al compromiso estético que puede generar una posición inadecuada del implante (12).

Wilckens M., realizaron un estudio con el propósito describir el procedimiento quirúrgico para reponer el tejido apropiado y separar el exceso de encía y mostrar las longitudes adecuadas de los dientes. El estudio se basó en 3 casos de EPA, iniciando desde el diagnóstico, categorización médica y procedimiento quirúrgico periodontal para realizar las transformaciones estructurales y restablecer la estética. Los resultados indican que se trataron tres casos de, pacientes femeninos de 24 y 30 años de edad y un paciente masculino de 28 años de edad, los cuales fueron tratados mediante tratamiento quirúrgico donde la cicatrización tardó aproximadamente tres semanas, logrando dimensiones correctas mejorando ampliamente la estética bucal en los tres pacientes. Concluyó que, el procedimiento quirúrgico periodontal es el tratamiento adecuado en personas con EPA logrando excelentes resultados (13).

2.2.1 BASES TEÓRICAS

Mucosa oral

La expresión mucosa oral es empleada para describir el revestimiento húmedo del tracto gastrointestinal, fosas nasales y otras cavidades del cuerpo que comparten con el exterior. En la cavidad oral dicho revestimiento se denomina mucosa oral (14).

La mucosa que reviste la cavidad bucal consiste en (15):

- 1) **La mucosa masticatoria:** encía y cubierta del paladar duro.
- 2) **La mucosa especializada:** cara dorsal de la lengua.
- 3) **La mucosa de revestimiento:** el tejido restante de la cavidad bucal.

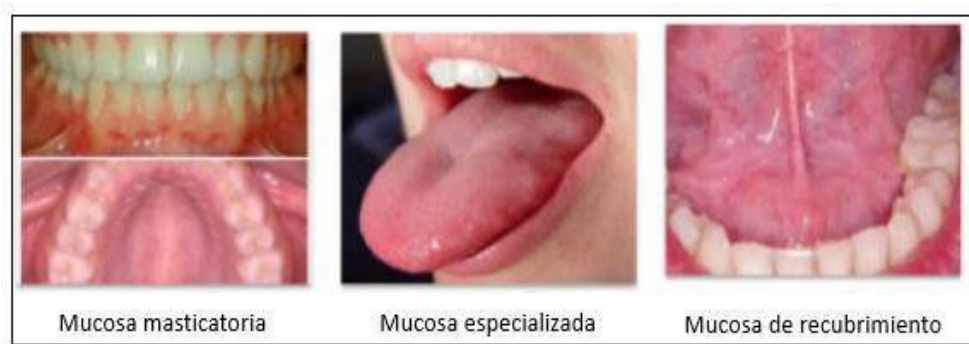

Figura 1. *Clasificación de la mucosa oral.*

Periodonto

Constituye una serie de tejidos que envuelven y sostienen los dientes con el propósito de poder efectuar sus funciones; es parte del sistema masticatorio y los elementos que lo componen son: encía, ligamento periodontal, cemento radicular y hueso alveolar (16).

1. **Encía:** envuelve el área externa del periodonto y está acoplada directamente con el diente.
2. **Ligamento periodontal:** está compuesto por una serie de fibras de tejido conectivo que bordean la raíz del diente y la mantiene unida al hueso; está constituido por fibras de colágeno incorporados en el cemento del diente denominadas fibras de Sharpey.
3. **Cemento radicular:** constituye la cubierta más externa del diente a nivel de la raíz.

4. **Hueso alveolar:** se refiere al tejido óseo comprende alvéolos o cavidades donde se encuentran situadas las raíces de los dientes.

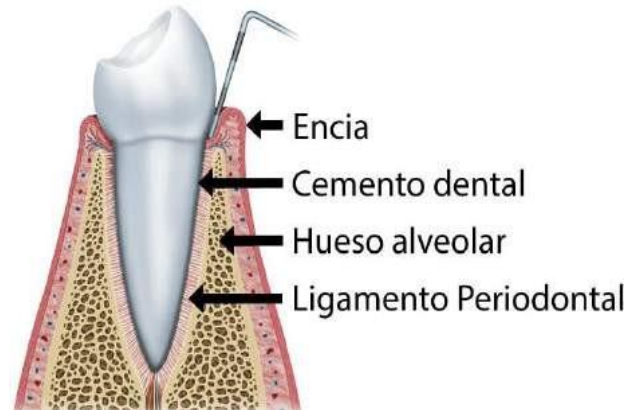

Figura 2. *Composición del periodonto.*

Encía

Está conformada por un tejido queratinizado en su extensión. Envuelve los huesos maxilar superior y mandibular, donde están situados los dientes; bordea el área inferior de los dientes. La encía se divide en (17):

1. **La encía libre (EL):** Tiene una tonalidad rosada coralina, su aspecto es opaco de resistencia estable, se extiende desde el borde del margen gingival hacia apical hasta su base a unos 1.5 a 2 mm de la unión cemento esmalte (UCE).
2. **La encía papilar:** adquiere su forma característica debido a la conexión de contacto de los dientes y la forma de la unión cemento esmalte a nivel interproximal.
3. **La encía adherida** tiene una extensión comprendida entre la unión mucogingival hasta la base de la encía libre, es de tonalidad rosa coralina y en la mayoría de casos presenta pequeñas depresiones denominadas puntillados, es firme debido a que esta insertada al hueso alveolar subyacente y a cemento radicular mediante de

las fibras a nivel supracrestal, por este motivo es inmóvil a diferencia de los demás tejidos.

4. **La mucosa alveolar** también llamada mucosa de revestimiento tiene una tonalidad más oscura y se localiza a nivel apical de la línea mucogingival, tiene una inserción laxa sobre el hueso sin embargo no es firme como la encía adherida sino por el contrario su superficie y textura es móvil.

Epitelio dentogingival

Cuando el desarrollo del esmalte dental se completa los ameloblastos disminuyen su elevación, se produce una lámina basal entre el órgano del esmalte y las células epiteliales llamado epitelio dental reducido que encierra la corona del diente después que el esmalte se ha mineralizado hasta que empieza el proceso de erupción donde el epitelio dental reducido y el epitelio bucal permiten que el diente erupcione sin un sangrado sino como resultante de un proceso fisiológico (18).

Cuando el diente ya ingresa a la boca, el epitelio que lo circunda es el denominado epitelio de unión y contiene pocas capas celulares, de hecho desde las etapas finales del brote de las células del epitelio reducido son sustituidas por este epitelio de unión que se transforma permanentemente a través de división celular continua en la capa basal y contrasta del epitelio del surco y el epitelio bucal por su morfología dado a que este epitelio de unión no presenta crestas epiteliales con la unión subyacente del tejido conjuntivo (18).

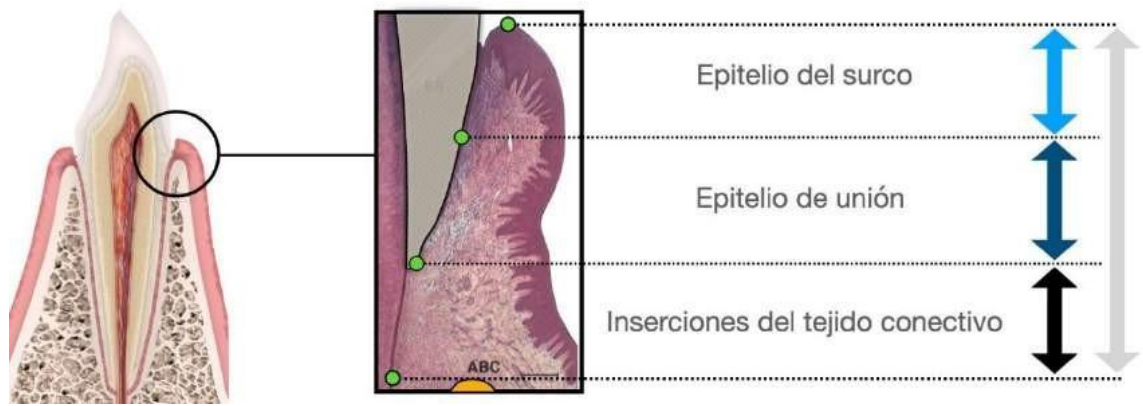


Figura 3. *Epitelio dentogingival.*

Las células del epitelio del surco son cúbicas y su extensión está queratinizada.

Las diferencias entre el epitelio de unión, epitelio del surco y el epitelio bucal son:

1. A nivel de volumen tisular, el tamaño de las células del epitelio de unión es mayor que en el epitelio bucal.
2. Respecto al volumen tisular, los espacios intercelulares del epitelio de unión son más grandes que los espacios del epitelio bucal.
3. La cantidad de desmosomas es menor en el epitelio de unión que en el epitelio bucal.

Espacio biológico o tejido de inserción supracrestal

Se denomina espacio biológico a la longitud del tejido blando, que está unido a la fracción del diente coronal a la cresta del hueso alveolar (19).

Por otra parte, el espacio biológico es conceptualizado como el total de los filamentos supracrestales mezcladas, el epitelio de unión y el surco, siendo su longitud más de 3 mm medida desde la cresta del hueso (20).

Según Kahn y Tavares (18), constituye una parte del periodonto conformado por el epitelio del surco, epitelio de unión y también la inserción del tejido conectivo

respecto a la cresta alveolar, el respeto de esta área brinda salud gingival y es importante para la longevidad de los dientes, restauraciones y prótesis.

Se estima que el espacio biológico es un elemento que debe respetarse y protegerse en los procesos operatorios de restauración y su valoración es fundamental en la revisión y tratamiento de la sonrisa gingival. El espacio biológico es conceptualizado por Cohen en la década de 1960, como la extensión de tejidos blandos insertos al fragmento más coronal a la altura del hueso alveolar (18).

Se entiende la formación del espacio biológico como el resultado de los tejidos gingivales a la expulsión de los dientes mediante el rompimiento del epitelio gingival para la configuración de esta. Su función radica en la producción de un obstáculo protector para el ligamento periodontal inferior y el hueso alveolar de apoyo (18).

Los fundamentos de dichos elementos emergen de la definición de adherencia epitelial acuñado en 1920 y de la caracterización de la unión dentogingival realizada por Sider realizada en 1959. En el estudio efectuado por Gargiulo et al. (21), las longitudes promedio de los tejidos implicados en la unión dentogingival fue estimada en 2.04 mm para el surco, la cual fue evaluada en cadáveres.

Por su parte, Gargulio et al. (21), refieren que empleó como base la inclusión del concepto de anchura biológica. Del estudio efectuado en 30 muestras de cadáveres humanos, se obtuvo 2.04 mm como promedio con espesor de surco de 0.69 mm.

Para el periodo 1977 Cohen (22), introdujo la expresión espacio biológico y recomendó necesario 3 mm como mínimo desde el borde de restauración a la cresta alveolar, todo lo cual contribuye la cicatrización apropiada y la rehabilitación del diente.

Kois (23), precisa que solo se requieren 3 mm para cumplir lo estipulado para un espacio biológico adecuado. Para Weinber y Eskow sugieren una longitud entre 3.5 a 4 mm, mientras que para Wagenberg et al., sugieren entre 5 a 5.25 mm (24). En ese sentido, el espacio biológico constituye un elemento fundamental en la planeación de procedimientos quirúrgicos, lo cual debe respetarse en dichos procedimientos. Asimismo, las longitudes que se precisan en la literatura son beneficiosas en la planeación de procedimientos, no obstante, dicha planeación debe ser específica para cada paciente en particular; puesto que puede tener influencia en la dinámica del espacio biológico. Del mismo modo, se debe considerar que los tejidos supracrestales presentan un comportamiento diferente en encías diferentes. De tal modo, que el procedimiento quirúrgico debe establecerse según las longitudes examinadas (18).

Etiología de la sonrisa gingival

La exhibición gingival excedente, denominada sonrisa gingival, es catalogada como una de tantas deformaciones en el desarrollo que se evidencia en el periodonto. De tal manera que la persona que evidencia una sonrisa gingival podría ser perjudicial estéticamente en el entorno social en el que reside (25, 26). Según Makinson et al., (25) la presencia de la sonrisa gingival, tiene un impacto desfavorable en la apreciación del paciente en relación de la atracción, inteligencia, amistad, autoestima, etc. (18).

Es considerada la sonrisa una de las más importantes en la primera impresión.

Según Silberberg et al., (26) para una sonrisa estética y deleitosa comprende de dientes, labios y encías (18).

Se describe una sonrisa estética y deleitosa:

1. Presencia simétrica y armoniosa de la línea gingival maxilar y el labio superior.

2. Mostrar mínima porción gingival.
3. Encías sanas y con buen relleno en las áreas interproximales.
4. Equilibrio entre la parte superior e inferior.
5. Buena anatomía dentaria y proporciones correctas.
6. Posiciones adecuadas y formas de los dientes.
7. Borde incisal de los dientes anteriores superiores equidistante al labio inferior y una línea imaginaria que recorre el punto de contacto de estos dientes (27).

Al mostrar mayor tejido gingival, más antiestética es la sonrisa, la exposición ideal de la sonrisa es de 1 a 2 mm (28). Es importante manifestar que, según la disposición del borde inferior del labio superior, podría darse 3 condiciones distintas de exposición dental y gingival (18):

1. Sonrisa Alta
2. Sonrisa Media
3. Sonrisa Baja

Se considera una sonrisa alta cuando los dientes anteriores superiores se muestran en su totalidad y parte de la encía. La presencia de la sonrisa media se da cuando un 75 a 100% de los dientes superiores. Mientras que la sonrisa baja, sucede si al sonreír se muestra hasta un 75% de la dentadura sin mostrar la encía (29).

Qué es el biotipo gingival (o fenotipo)

El biotipo se refiere a la forma y grosor del tejido gingival (encía) que rodea los dientes. Este se clasifica en dos tipos: grueso y delgado (30).

Grueso: Se caracteriza por tener encías más gruesas y resistentes que cubren más del diente. Los pacientes con este tipo de biotipo gingival tienen dientes más cortos y una menor longitud de corona visible (30).

Delgado: Se caracteriza por tener encías delgadas y delicadas que se adaptan estrechamente alrededor de los dientes. En este tipo de biotipo dental, los dientes suelen tener una mayor longitud de corona, es decir, la porción visible del diente en la boca es más larga (30).

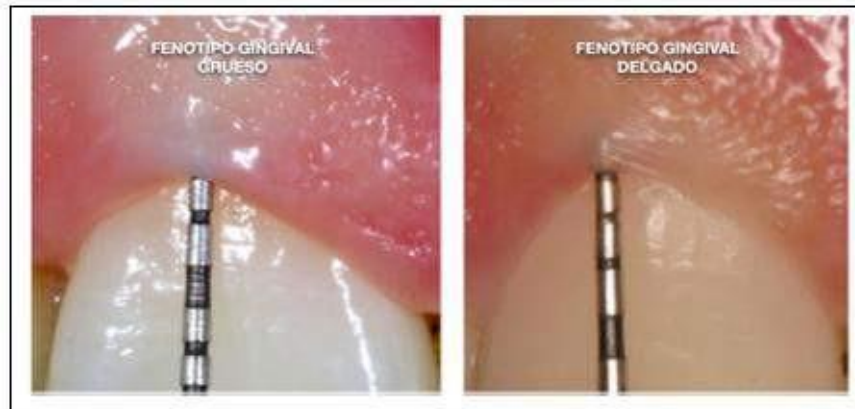

Figura 4. *Fenotipo gingival*

Biotipo fino y festoneado A1

Corona triangular fina, convexidad cervical tenue próxima al margen incisal y un área estrecha TQ, encía fina y delicada, y hueso alveolar fino (30).

Biotipo grueso festoneado A2

Gingiva fibrosa fornida, coronas alargadas, área estrecha de TQ y borde de la encía prominente (30).

Biotipo grueso plano B

Coronas cuadradas, convexidad pronunciada, convexidad prominente, contacto interproximal mayor ubicado más apicalmente, área grande de TQ, gingiva gruesa y fibrosa, y hueso alveolar fornido (30).

Técnicas quirúrgicas para tratar la sonrisa gingival

Gingivectomía

Constituye un método quirúrgico en el que se quitan fragmentos del tejido gingival que envuelve los dientes; su propósito es disminuir la longitud de las encías que se han desarrollado demasiado, esta se efectúa en pacientes con problemas de salud dental como la EPA, enfermedad periodontal y gingivitis (31).

Osteotomía

Es un procedimiento quirúrgico en el que se corta y remodela el hueso maxilar o mandibular en la boca del paciente para corregir deformidades o alteraciones en la forma de los huesos que afectan la mordida o la posición de los dientes (18).

3. OBJETIVO GENERAL

Exponer la corona anatómica mediante la técnica de alargamiento de corona clínica en erupción pasiva alterada.

CAPÍTULO III

CONTENIDO

3.1 DESARROLLO DEL CASO CLÍNICO

HC: 72644315

Ectoscopia: Paciente de sexo femenino, en aparente buen estado de salud general, lucido orientado en tiempo y espacio.

AMAMNESIS

Nombre: Yamile Carrillo Bautista

Edad: 25 años

Sexo: Femenino

Domicilio: Av. Nicolas Ayllón

Distrito: Ate

Motivo de consulta: Quiero sonreír y que mis dientes se vean un poco más grande, ya que veo que mis dientes se ven pequeños.

Enfermedad actual: Paciente refiere haber acudido al odontólogo y enterada de que sus dientes son cubiertos más de lo debido por la encía.

Antecedentes

Generales: No refiere

Familiares: No refiere

Alergias: Al polvo

3.2 EXAMEN CLÍNICO GENERAL

- Presión arterial es 110/65 mmHg
- Pulso: 61 ppm
- Frecuencia respiratoria es 20 rpm
- Temperatura: 36.7°C
- Talla: 1.68 cm
- Su peso es 63 kg

Piel:

Textura: Suave

Turgencia: Conservada

Pigmentación: No presenta

Color: Cobrizo

Cicatrices: No tiene

3.3 EVALUACION INTEGRAL

Examen extraoral

Cráneo: Mesocéfalo

Cara: Mesocéfalo

Examen intraoral

Paladar duro: Rosado pálido, arrugas palatinas conservadas.

Paladar blando: Rosado, úvula centrada.

Lengua: Normo glosa en aparente buen estado.

Piso de boca: Mucosa rosada, húmeda y brillante, Frenillo lingual medio, presencia de venas raninas.

DIAGNÓSTICO Y PRONOSTICO

Diagnóstico: Sonrisa gingival por erupción pasiva altera.

- Fenotipo periodontal grueso.
- Banda de encía queratinizada >2mm.
- Sonrisa gingival.
- Leve pigmentación melánica.
- Ausencia de proporciones ideales en las piezas dentales.

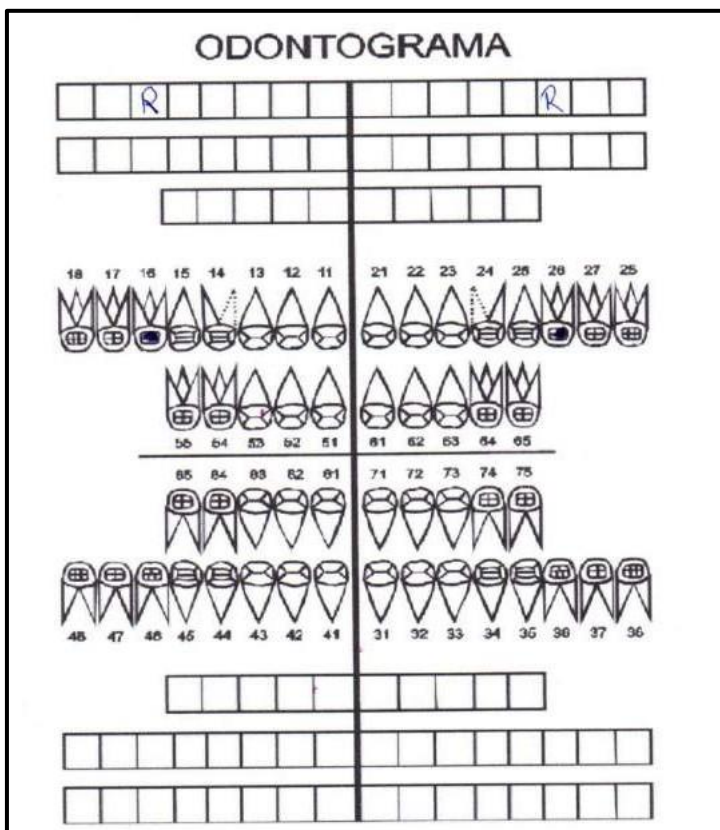


Figura 5. Odontograma

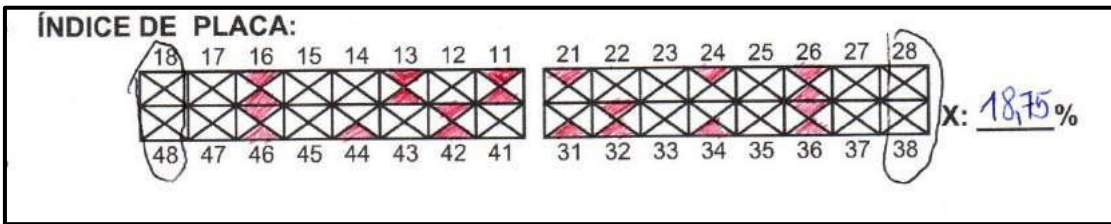


Figura 6. Índice de higiene oral

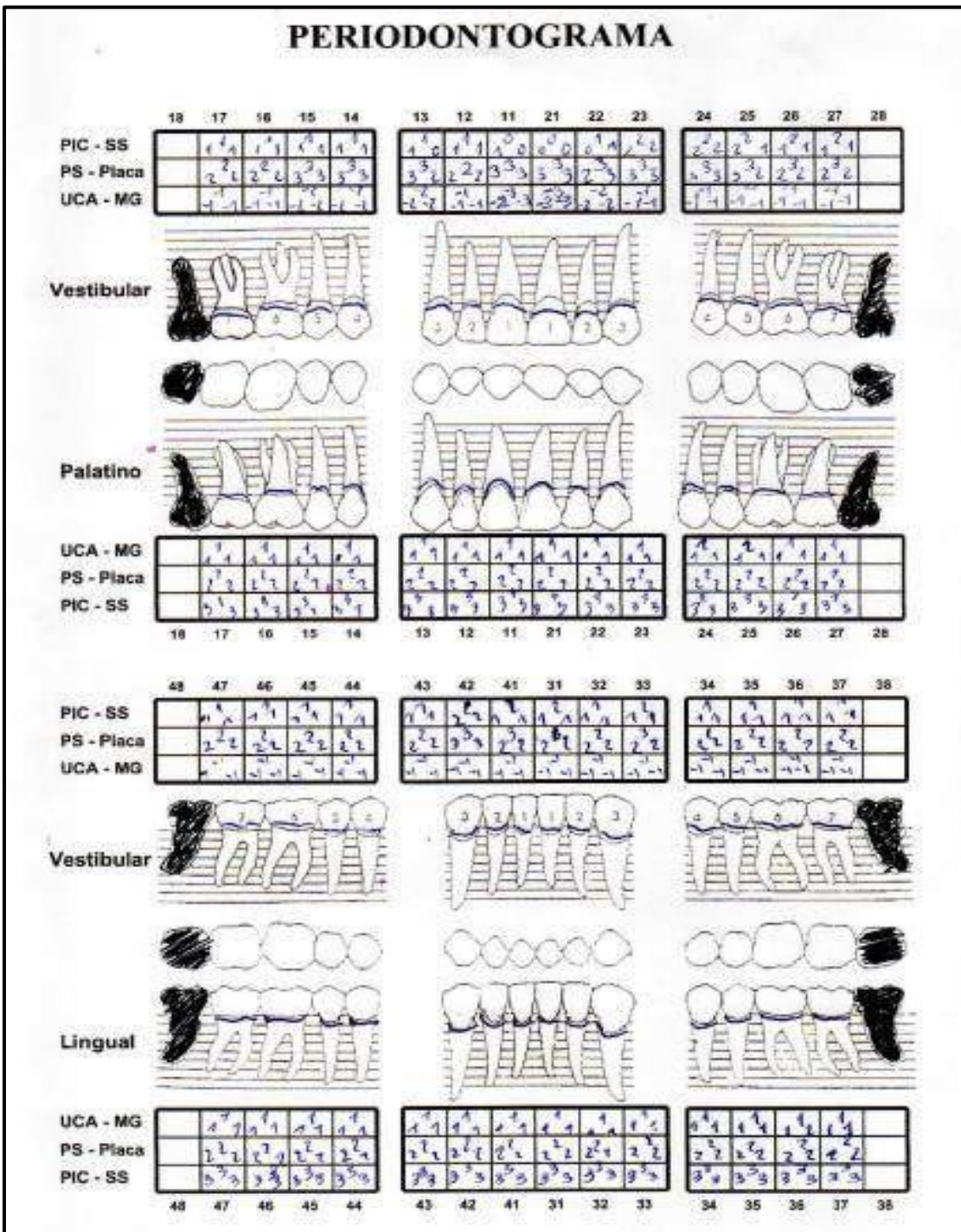


Figura 7. Periodontograma

Materiales e instrumentales:

- Sonda periodontal carolina del norte
- Mango de bisturí
- Bisturí N° 12 y 15c
- Pinza Dieterich
- Pinza porta aguja Castroviejo
- Legra p24
- Cureta gracey 6 y 7
- Tijera curva
- Cánula de succión
- Pieza de mano
- Fresa diamantada redonda pequeña y mediana
- Suero fisiológico
- Sutura reabsorbible 6,0
- Carpule
- Anestesia
- Gasa estéril
- Mandilón estéril
- Guantes estéril

3.4. PLAN DE TRATAMIENTO

- Fase 1 (control de placa y motivación al paciente).

- Fase 2 (alargamiento de corona clínica)

Gingivectomía en las piezas 1.5-1.4-1.3-1.2-1.1-2.1-2.2

Osteotomía en las piezas 1.5-1.4-1.3-1.2-1.1-2.1-2.2

Cierre de colgajo con puntos de sutura colchonero vertical

- Fase 3 (rehabilitación estética).

- Fase 4 (Mantenimiento)

Controles posoperatorios a las 2 semanas

Controles posoperatorios a las 4 semanas

PROCEDIMIENTO QUIRÚRGICO

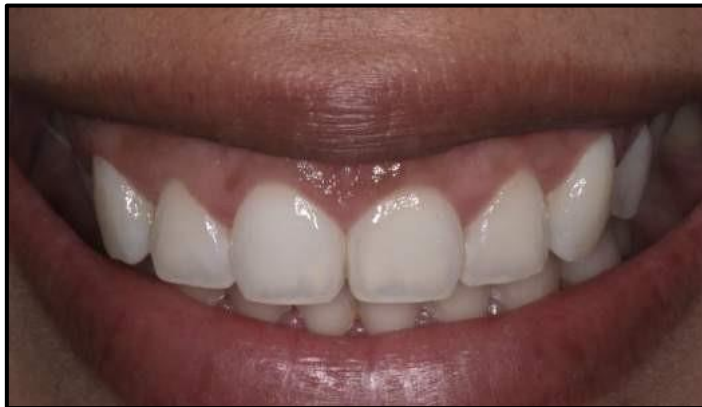

Figura 8. *Fotografía inicial*

Paciente con sonrisa gingival por erupción pasiva alterada.

Se observa que cada pieza dental posee más de 2 mm de encía queratinizada, el rango de esta medida va desde los 3 mm a los 6 mm, esta abundante encía queratinizada reduce el riesgo de tener en una banda inadecuada después de la gingivectomía.

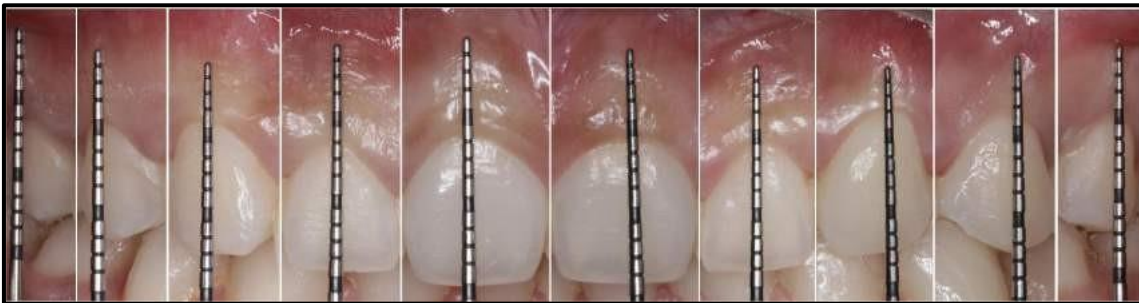


Figura 9. *Medición del ancho de encía queratinizada*

Medición del ancho de encía queratinizada (tomando como referencia el punto zenit por cada pieza a intervenir).

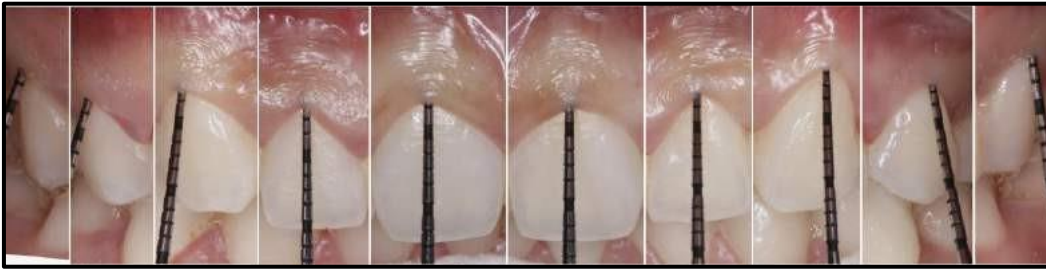

Figura 10. *Medición de la distancia UCE-MG*

Medición de la distancia UCE-MG (unión cemento esmalte - margen gingival) tomando como referencia el punto Zenith, con esta medición se reconoce la ubicación de la UCE, esta información nos brinda el límite máximo de extensión del alargamiento de corona, más allá del UCE se dejaría expuesto el cemento radicular, lo que significaría una posible sensibilidad o hipersensibilidad además de un pobre sustrato para fines de adhesión.

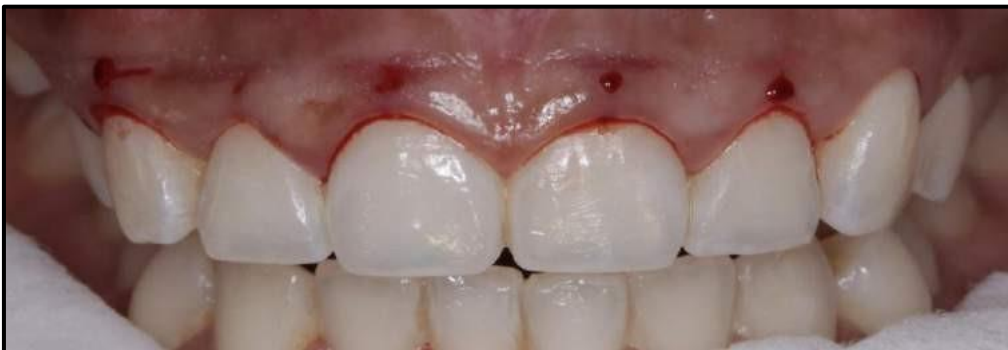

Figura 11. *Colocación de anestesia local infiltrativa*

Después de la asepsia oral y extraoral, se procede a la anestesia local infiltrativa en vestibular con cierre de circuito en palatino, y se realizan los puntos guía de referencia con una sonda periodontal carolina del norte según los milímetros programados y tomando como referencia los zeniths en cada pieza dental a intervenir.

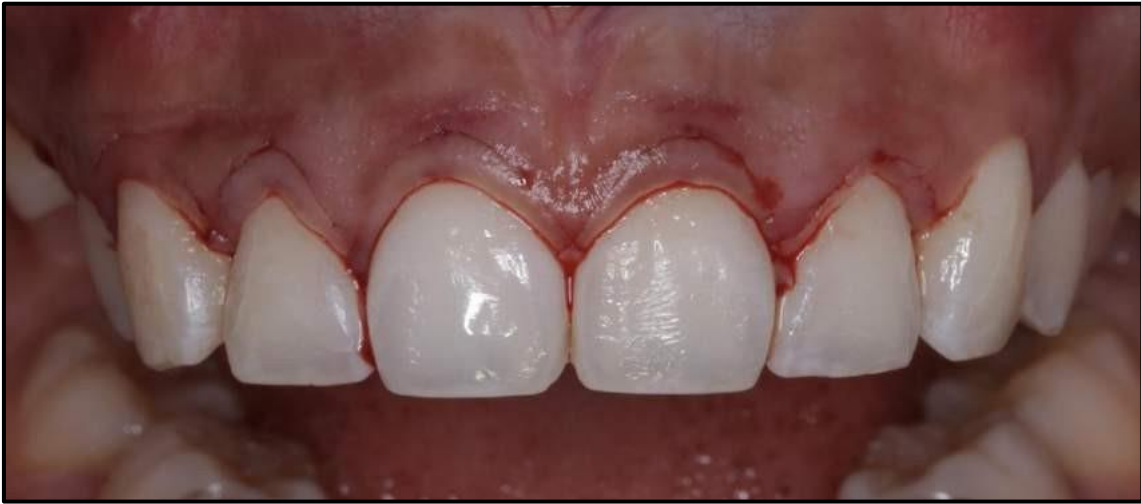

Figura 12. *Gingivectomías*

Se realizan las gingivectomías en las piezas programadas (1.5-1.4-1.3-1.2-1.1-2.1-2.2).

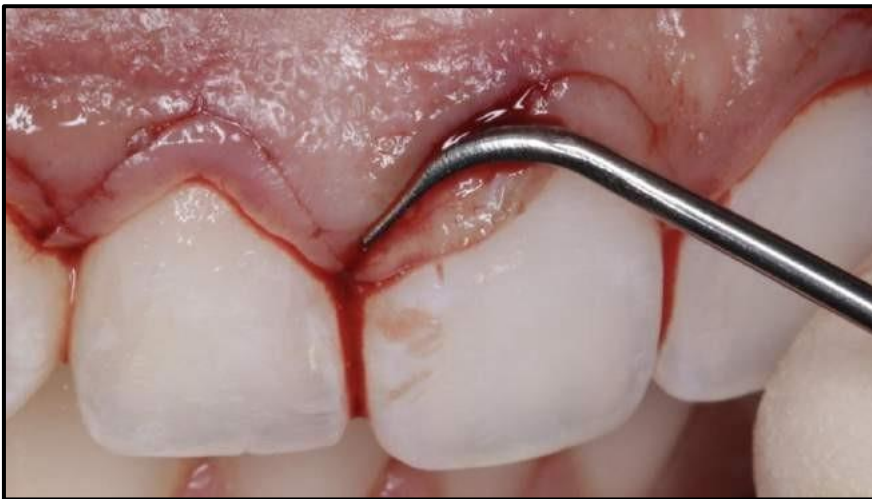

Figura 13. *Retiro de los excesos gingivales*

Se retiran los excesos gingivales con la ayuda de una cureta Gracey.

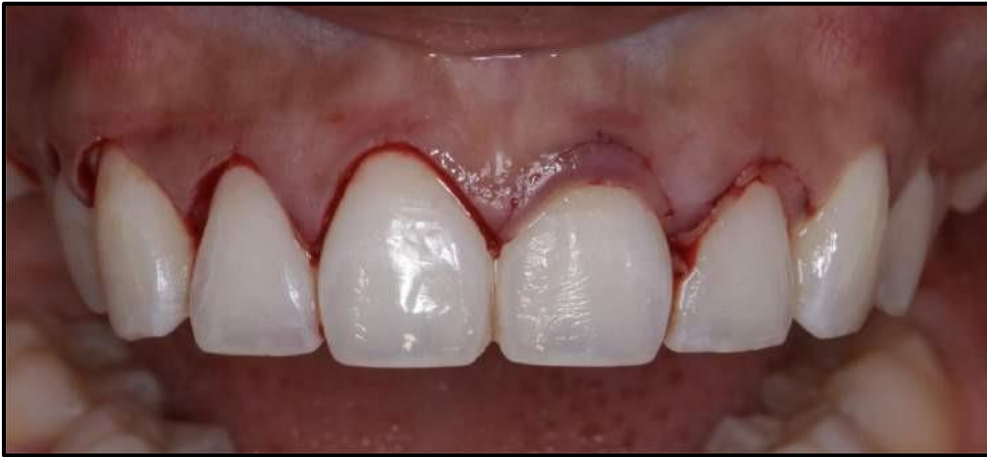

Figura 14. *Retiro de los excesos*

Se retiran los excesos de un lado para comparar y evidenciar las diferencias entre la corona clínica con erupción pasiva alterada (2.1) y la ganancia de corona clínica efectuada hasta la UCE (1.1).

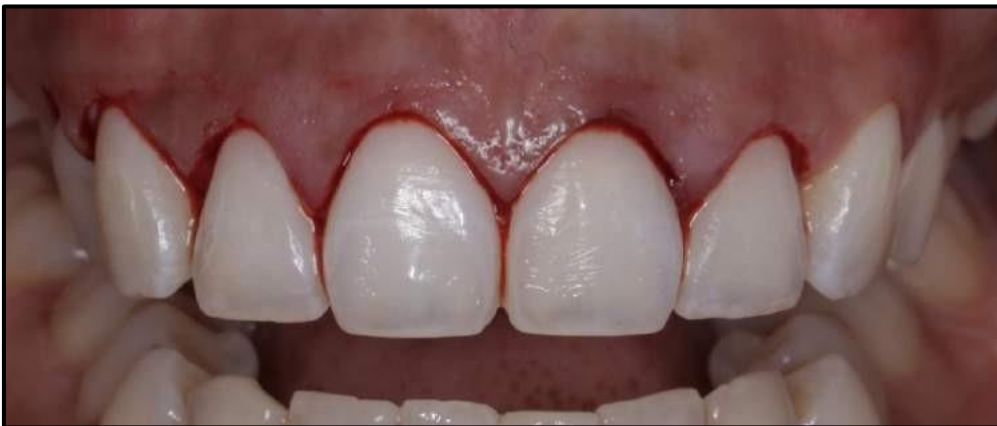

Figura 15. *Vista clínica general después de las gingivectomías*

Vista clínica general después de las gingivectomías, las coronas han recuperado su proporción ideal, siguiendo los parámetros estéticos de los niveles de los márgenes gingivales y ubicación de los zeniths gingivales.

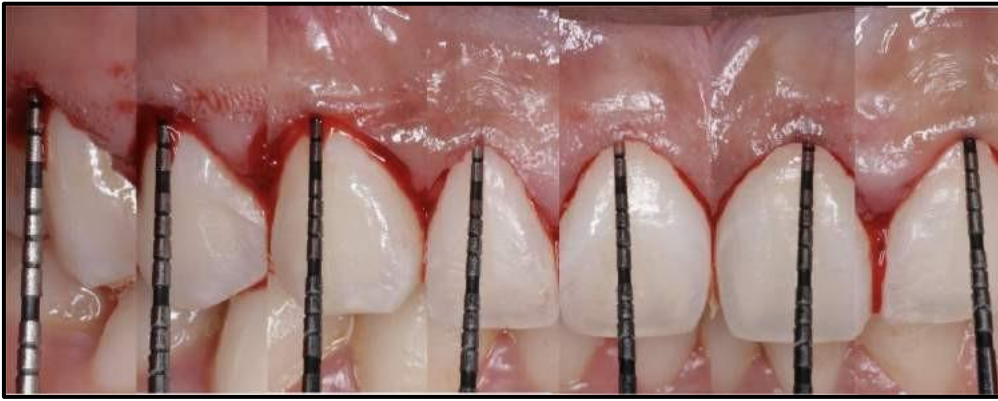

Figura 16. *Sondaje transgingival*

Sondaje transgingival para determinar la distancia entre el nuevo margen gingival (NMG) hasta la cresta ósea (CO) tomando como referencia al zentith gingival, la distancia necesaria debe ser de 3 mm correspondientes al espacio biológico (tejido de inserción supracrestal), en la imagen se observa que todas las piezas intervenidas tienen $<3\text{mm}$, lo que indica la necesidad de ganar los 3 mm necesarios hacia a apical mediante una osteotomía a nivel crestal, procedimiento conocido como recuperación de espacio biológico.

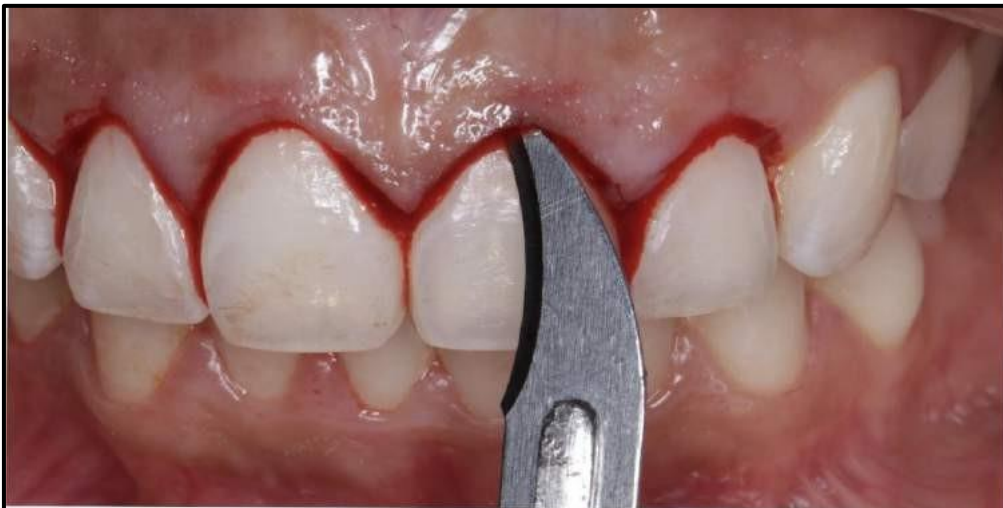

Figura 17. *Incisión sulcular*

Incisión sulcular para la apertura del colgajo a espesor total para una visión directa del tejido óseo.

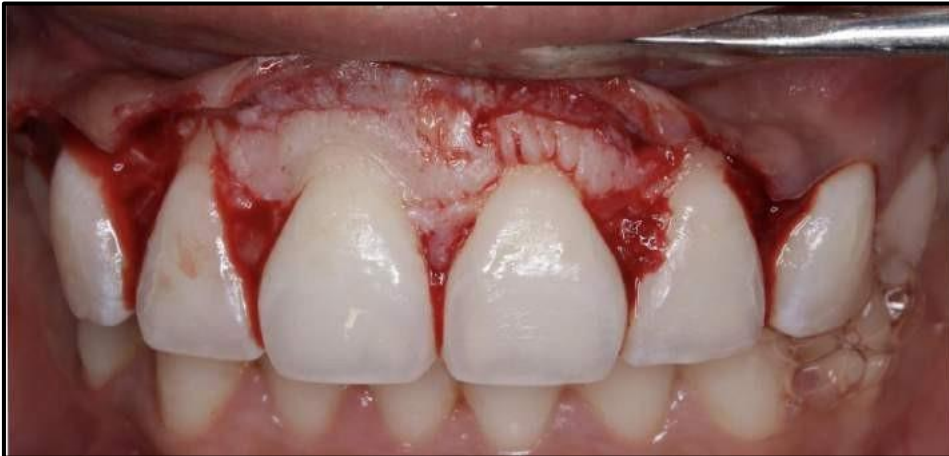

Figura 18. *Osteotomía crestal*

Osteotomía crestal para ganar el espacio necesario para la reformulación de un nuevo tejido de inserción supracrestal (espacio biológico) en la pieza 1.1 VS la anatomía natural ósea que presenta la paciente pieza 2.1.

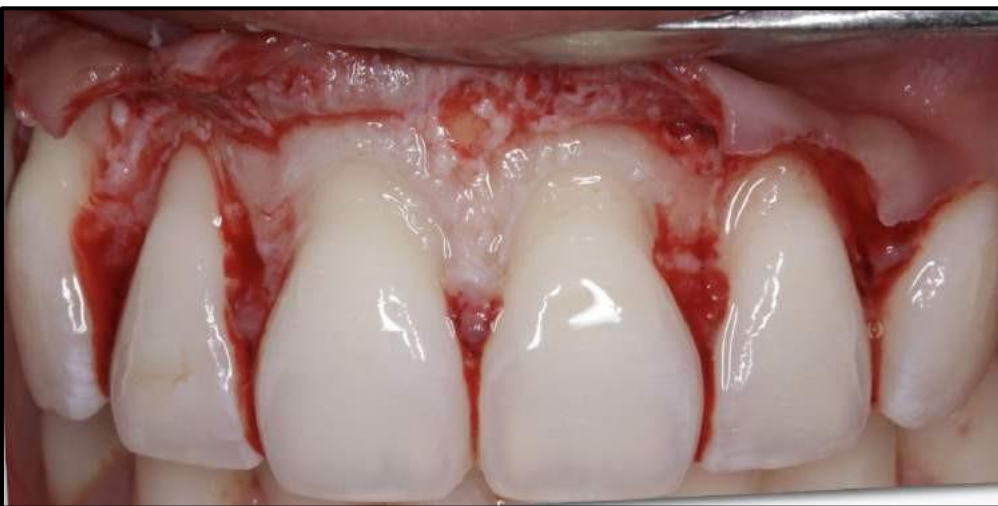

Figura 19. *Osteotomía en las piezas intervenidas*

Osteotomía en las piezas intervenidas, se garantiza la distancia ideal para obtener un resultado favorable en estabilidad y salud a largo plazo. Se realizó con instrumental rotatorio.

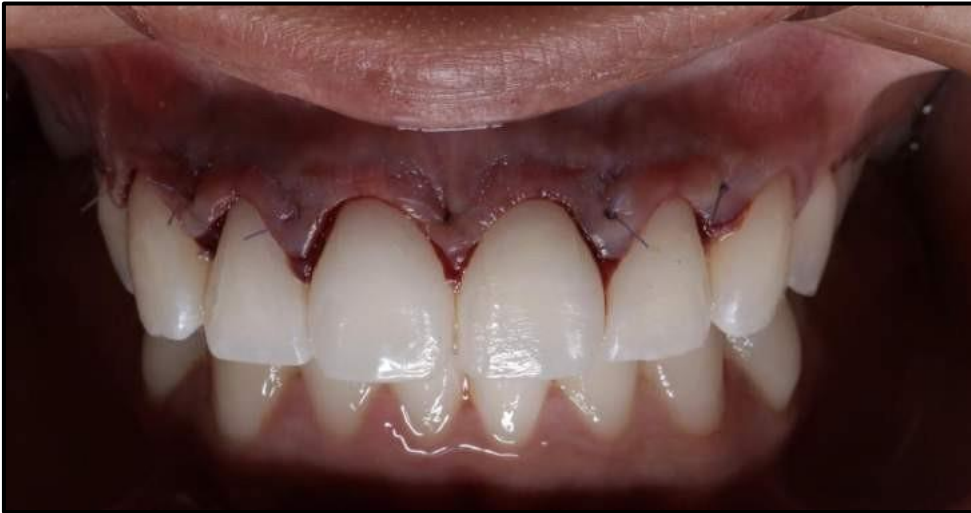

Figura 20. *Cierre de colgajo*

Cierre de colgajo con puntos interproximales, colchoneros verticales que evitan hacer presión sobre las papilas interdental.

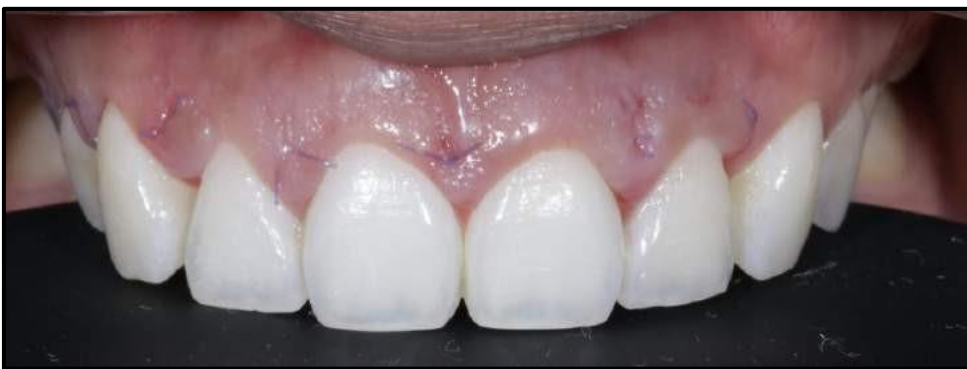

Figura 21. *Control posoperatorio*

Control posoperatorio a las 2 semanas, puntos presentes y estabilización del tejido blando adecuado, papilas ideales.

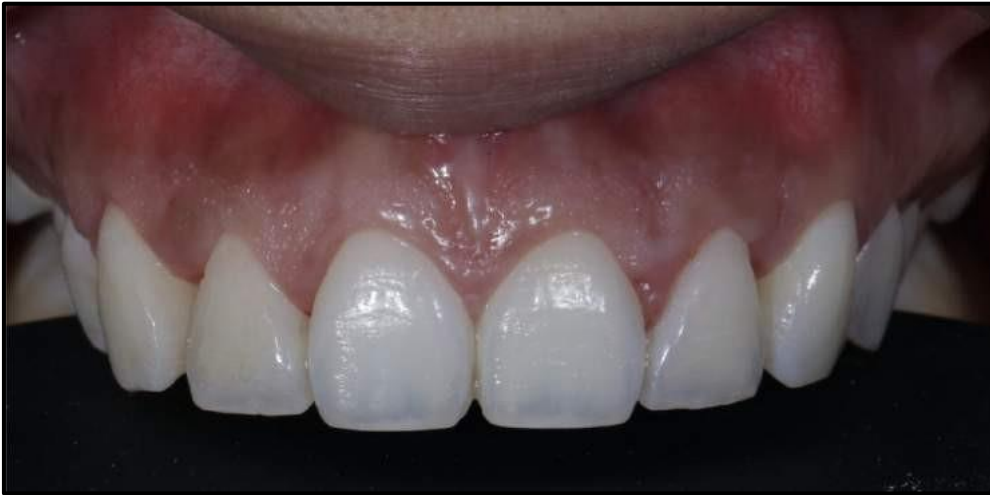

Figura 22. *Seguimiento a las 4 semanas*

Seguimiento a las 4 semanas, estabilidad de los tejidos periodontales presentes, proporciones dentales adecuadas.

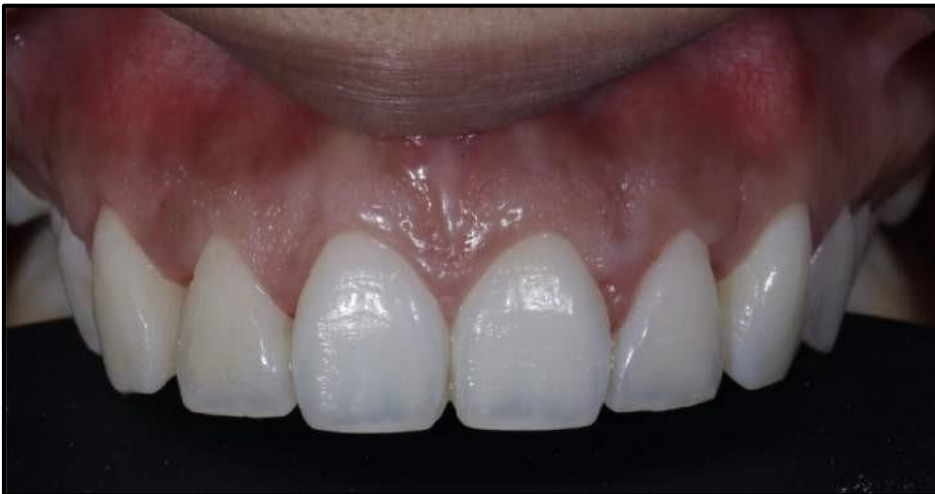
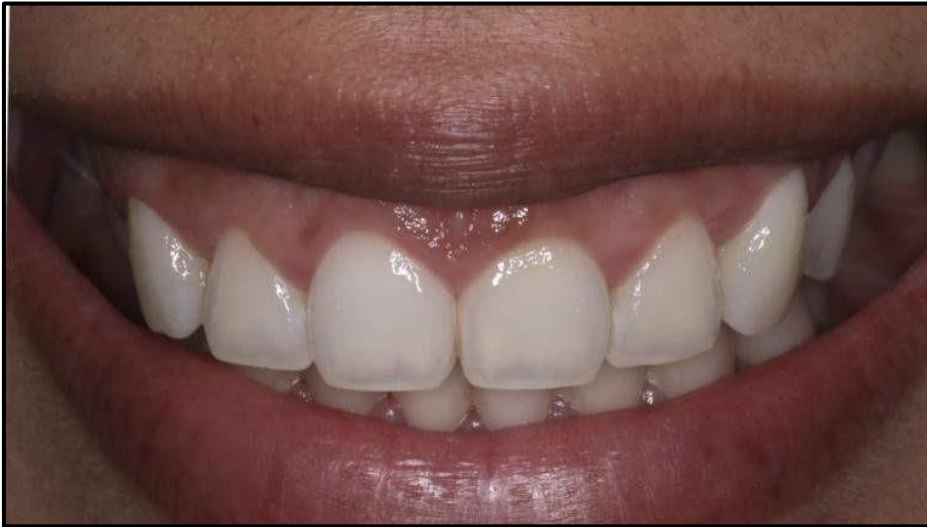
Figura 23. *Fotografía inicial y foto del tratamiento finalizado*

Fotografía inicial y foto del tratamiento finalizado al mes de la intervención, salud y estabilidad de los tejidos blandos alcanzando una estética rosada óptima, el marco general del caso concluye con la resolución de la erupción pasiva alterada desde un punto de vista biológico y estético ideal.

CAPÍTULO IV

CONCLUSIONES

- El alargamiento de corona clínica es un procedimiento quirúrgico importante que puede mejorar la estética dental, facilitar la higiene oral, prevenir daño dental adicional y permitir la colocación de restauraciones dentales. Es importante conversar con el profesional para que este mediante el diagnóstico evalúe si es el procedimiento adecuado para las necesidades dentales individuales de cada paciente.
- La liberación de la proporción ideal de la corona clínica y el restablecimiento del espacio para el tejido de inserción supracrestal es importante para la estética, la función, la salud periodontal y la estabilidad a largo plazo de los dientes.
- La evaluación clínica es fundamental para valorar y corregir un caso de erupción pasiva alterada. Una evaluación completa y precisa puede ayudar a determinar la causa subyacente del problema y planificar el tratamiento más adecuado para corregirlo. También es importante para realizar un seguimiento y control del tratamiento a largo plazo.

CAPÍTULO V

APORTES

- El presente trabajo recopila información académica basada en evidencia referenciada que aporta una fuente de consulta para futuros trabajos, como también la descripción de los pasos clínicos a seguir en el procedimiento de alargamiento de corona clínica, sus consideraciones y resultados.
- El principal aporte del alargamiento de corona clínica en la sonrisa gingival es mejorar la estética de la sonrisa al reducir la cantidad de encía visible y permitir que más diente sea visible. Esto puede mejorar la simetría y la proporción facial, así como la confianza y autoestima del paciente.
- Finalmente, el trabajo tuvo un aporte social debido a que el caso fue realizado de manera gratuita en beneficio del paciente.

REFERENCIAS BIBLIOGRÁFICAS

1. Pinos X, Ortiz E. Erupción pasiva alterada: Reporte de caso. *Odontología Activa Revista Científica*. 2019; 4(2): 25–30.
2. Umanzor V, Fernández L, Rodríguez A. Uso de cone-beam computed tomography en el diagnóstico y tratamiento de paciente con erupción pasiva alterada. *Rev Odont Mex*. 2020; 24(2): 141-151.
3. Pamplona I, García K, Niño A, Cárdenas R, Correia A. Tratamiento mínimamente invasivo para restaurar la guía anterior y estética en paciente con erupción pasiva alterada. *Odontología Activa Revista Científica*. 2021; 6(3): 53–58.
4. Fernández R, Arias J, Simonneau G. Erupción pasiva alterada: Repercusiones en la estética dentofacial. *RCOE*. 2005; 10(3): 289-302.
5. Padilla C, Gutiérrez F, Marroquín C, Morales R. Correlación entre el Diagnóstico Clínico y Radiográfico de Sujetos Adultos con Erupción Pasiva Alterada. *Int. J. Odontostomat*. 2021; 15(3): 681-687.
6. Reyes J, Cervantes P, Noriega J. Alargamiento de corona clínica por erupción pasiva alterada. *Kiru*. 2011; 8(1): 45-49.
7. Oteo A, Lorenzo R, Ortiz A, Rodrigo D, Vignoletti F. Erupción Pasiva Alterada. Diagnóstico y tratamiento a propósito de un caso clínico. *El dentista moderno*. 2018; 16-20.
8. Ariza S, Herrera A, Díaz A. Gingivectomía como alternativa estética de la cirugía periodontal. *Duazary*. 2012; 9(1): 72-74.
9. Aranda L, Chávez P. Tratamiento quirúrgico de la Erupción Pasiva Alterada (EPA): Reporte de caso. *JAPO*. 2020; 4(1): 18-24.

10. Domínguez D, López A. Tratamiento multidisciplinario mínimamente invasivo de la sonrisa gingival: reporte de caso. *Rev Cient Odontol (Lima)*. 2020; 8(2): 1-7.
11. Pilloni A, Marini L, Zeza B, Ferlosio A, Aghazada R. Histologic Analysis of Clinically Healthy Human Gingiva in Patients with Altered Passive Eruption. *Dentistry Journal*. 2021; 9(29).
12. García H. Erupción pasiva alterada e implantes en zona estética. *Gaceta dental: Industria y profesiones*. 2020; 326: 20-35.
13. Wilckens M, Beltrán V, Leivac C, Donaire F. Manejo quirúrgico periodontal de la erupción pasiva alterada: reporte de casos. *Rev Clin Periodoncia Implantol Rehabil Oral*. 2015; 8(2): 167-172.
14. Nanci A. *Ten Cate's Oral Histology Development, Structure, and Function*. 8^a ed. 2008: Editorial Mosby Elsevier; 2008.
15. Chapple I, Ower P, Milward M, Eaton. K. The Macro and Microanatomy of Periodontal Tissues. Chapter 1.1. In Eaton K, Ower P. *Practical Periodontics*. China: Elsevier; 2015: 3-12.
16. Maita L, Castañeda M, Maita L, Rivas U, Ramos D. Arte y ciencia en el diagnóstico de la enfermedad periodontal atípica: reporte de un caso. *Avances en Odontología*. 2021; 37(2): 78-86.
17. Solano P, Bascones A. Consideraciones anatómicas durante la cirugía periodontal. *Av Periodon Implantol*. 2014; 26(1): 11-18.
18. Kahn S, Tavares A. *Sonrisa gingival - Una visión multidisciplinaria Brasil*: Quintessence Editora; 2018.

19. Khuller N, Sharma N. Biologic Width: Evaluation and Correction of its Violation. *J Oral Health Comm Dent*. 2009; 3(1): 20-25.
20. Nevins M, Skurow H. The intracrevicular restorative margin, the biologic width, and the maintenance of the gingival margin. *Int J Periodontics Restorative Dent*. 1984; 4(3): 30-49.
21. Gargiulo A, Wentz F, Orban B. Dimensions and relations of the dentogingival junction in humans. *J Periodontol*. 1961; 32(3): 261-267.
22. Cohen E. Atlas de cirugía estética y reparadora. 2007; 3ª: edición: 245; 2007.
23. Kois J. Alteración de los niveles gingivales: La conexión restaurativa, Parte 1: Variables biológicas. *J Esthet Dent*. 1994; 6: 3-9.
24. Thomas S, Sampat P, Agarwal S, Prabhu A, Pathak T. Ancho biológico: explorando el misterio de una zona silenciosa. *Revista IOSR de Ciencias Dentales y Médicas*. 2018; 17(12): 38-45.
25. Jananni M, Sivaramakrishnan M, Libby T. Surgical correction of excessive gingival display in class I vertical maxillary excess: Mucosal strip technique. *J Nat Sci Biol Med*. Jul 2014; 5(2): 494-498.
26. Malkinson S, Waldrop T, Gunsolley J, Lanning S, Sabatini R. The effect of Esthetic crown lengthening on perceptions of a patient's attractiveness, friendliness, trustworthiness, intelligence and self-confidence. *J Periodontol*. Aug 2013; 1126-1133.
27. Silberberg N, Goldstein M, Smidt A. Excessive gingival display-Aetiology, diagnosis and treatment modalities. *Quintessence Int*. 2009; 40: 809-818.

28. Monnet-Corti V, Borghetti A. Cirurgia Plástica Periodontal. 2º Edição Porto Alegre: Editora Artmed; 2011.
29. Camara C. Aesthetics in orthodontics: six horizontal smile lines. Dental Press J Orthod. 2010 jan/fev; 15(1): 118-131.
30. Liébart M, Fouque-Deruelle C, Santini A, Dillier F, Monnet V, Glise J, et al. Smile line and periodontium visibility. Perio. 2004; 1(1): 17-25.
31. Rodrigues D, Petersen R, de Moraes J, Barboza E. Gingival landmarks and cutting points for gingival phenotype determination: A clinical and tomographic cross-sectional study. J Periodontol. 2022; 93(12): 1916-1928.

ANEXOS

Consentimiento informado por parte de la paciente para recibir el tratamiento.

CONSENTIMIENTO INFORMADO

Yo, Yamile Carrillo Bautista (como paciente), con DNI N°72644315, mayor de edad, y con domicilio en Av. Nicolas Aylón 6570.

DECLARO

Que el Cirujano Dentista EMIL CORREA QUISPILAYA me ha explicado que es conveniente, en mi situación, proceder a realizar un tratamiento periodontal, dándome la siguiente información:

1.- El propósito principal de la intervención es la eliminación del exceso presente en los tejidos de soporte de los dientes (encía, hueso alveolar, ligamiento periodontal, cemento radicular), para conseguir el mantenimiento de los dientes en el tiempo, función y estética.

2.- Me ha explicado que el tratamiento que voy a recibir implica la administración de anestesia local, que consiste en proporcionar, mediante una inyección, sustancias que provocan un bloqueo reversible de los nervios de tal manera que se inhibe transitoriamente la sensibilidad con el fin de realizar el tratamiento sin dolor. Me ha explicado que tendré la sensación de adormecimiento del labio o de la cara, que normalmente van a desaparecer en dos o tres horas.

También me ha explicado que la administración de la anestesia puede provocar, en el punto en el que se administre la inyección, ulceración de la mucosa y dolor, y menos frecuentemente, limitaciones en el movimiento de apertura de la boca, que pueden requerir tratamiento ulterior, y que la anestesia puede provocar la baja de la presión arterial que, en casos menos frecuentes, pueden provocar un síncope o fibrilación ventricular, que deben tratarse posteriormente, e, incluso, excepcionalmente, la muerte.

Comprendo que aunque de mis antecedentes personales no se deducen posibles alergias o hipersensibilidad al agente anestésico, la anestesia puede provocar urticarias, dermatitis, asma, edema angioneurótico (asfixia), que en casos extremos puede requerir tratamiento urgente.

3.- La intervención consiste en la eliminación del exceso de encía en el sector estético con el objetivo de lograr una correcta proporción de los dientes.

4.- Aunque se me han practicado los medios diagnósticos que se han estimado convenientes, comprendo que pueden producirse procesos edematosos, hinchazón, dolor o laceraciones en la mucosa del labio o mejilla, o en la lengua, que no dependen de la técnica empleada ni de su correcta realización, sino que son imprevisibles, aunque relativamente frecuentes, en cuyo caso el dentista tomará las medidas pertinentes y continuará el tratamiento. Sé que es frecuente que después del tratamiento advierta un aumento de la sensibilidad dentaria o movilidad de los dientes que normalmente desaparecerán bien espontáneamente o por un tratamiento posterior.

También sé que va a producirse un cierto alargamiento de los dientes, más perceptible al sonreír, como consecuencia segura de haberse eliminado el tejido enfermo e inflamado, igualmente comprendo que el tratamiento puede extenderse incluso hasta un año o más, en cuyo transcurso deberá acudir a la consulta periódicamente, y cuidar especialmente la higiene dental mediante las técnicas que me ha indicado. Me ha explicado también pormenorizadamente la importancia del cuidado dental y el mantenimiento con visitas periódicas de sesiones de profilaxis e higiene dental, lo que debe realizarse a lo largo de toda la vida.

También comprendo que el objetivo perseguido NO SE PUEDA lograr, total o parcialmente, con independencia de la técnica empleada y de su correcta realización, y de que sin la escasa contribución de mi parte en el control de placa bacteriana, mediante la higiene frecuente, los objetivos perseguidos no se puedan cumplir.


5.- El Dentista me ha explicado que todo acto quirúrgico lleva implícitas una serie de complicaciones comunes y potencialmente serias que podrían requerir tratamientos complementarios tanto médicos como quirúrgicos.

He comprendido lo que se me ha explicado de forma clara, con un lenguaje sencillo, habiendo resuelto todas las dudas que se me han planteado, y la información complementaria que le he solicitado.

Me queda claro que en cualquier momento y sin necesidad de dar ninguna explicación, puedo revocar este consentimiento.

Estoy satisfecho con la información recibida y comprendido el alcance y riesgos de este tratamiento, y en por ello,

DOY MI CONSENTIMIENTO, para que se me practique el tratamiento de periodoncia.



Yamile Carrillo Bautista
DNI N°72644315
Paciente



Branko Samóvic Huaman
DNI N°74702776
Bachiller



Emil Correa Quispilaya
DNI N°42356749
Esp. Periodoncia

Declaración de autoría

DECLARACION DE AUTORÍA

Yo, **EMIL CORREA QUISPILAYA**, cirujano dentista, con número de colegiatura C.O.P. 24519, declaro que el presente caso clínico mostrado es de mi autoría junto con el bachiller, **BRANKO YVES SAMOKIC HUAMAN**, identificado con número de DNI: 74702776.

Se expide la presente constancia a solicitud del interesado, para los fines que se estime conveniente.

Lima, 14 de Setiembre de 2023



C.D. Esp. Emil Correa Quispilaya
ESTÉTICA - PERIODONCIA - IMPLANTES
C.O.P. 24519



Bach. Branko Yves
Samokic Huaman
DNI: 74702776