

UNIVERSIDAD PERUANA LOS ANDES

Facultad Ciencias de la Salud

Escuela Profesional de Odontología



TRABAJO DE SUFICIENCIA PROFESIONAL

Título : EXODONCIA DE CANINO RETENIDO EN EL
MAXILAR SUPERIOR

Para optar : Título Profesional de Cirujano Dentista

Autor : Bach. DONAIRES SALAZAR, Marysabel

Línea de investigación institucional: Salud y Gestión de la Salud

HUANCAYO – PERÚ

2020

DEDICATORIA

A Dios por darnos la oportunidad de nacer y fortalecer nuestros conocimientos para la población más vulnerable.

A mis padres que nos guiaron con mucho esfuerzo para cumplir la meta y su apoyo incondicional.

AGRADECIMIENTO

Agradezco a Dios a mis padres y hermanos por estar presente en este paso de mi crecimiento emocional y profesional.

A la Universidad Peruana los Andes, por formar parte de nuestro desarrollo profesional y humanístico, a la Escuela Profesional de Odontología, por su formación integral.

Gracias a todas las personas que me ayudaron directa e indirectamente en la realización de este caso clínico.

CONTENIDO

CAPÍTULO I PRESENTACIÓN

DEDICATORIA.....	ii
AGRADECIMIENTO.....	iii
CONTENIDO.....	iv
RESUMEN.....	v
SUMMARY.....	vi

CAPÍTULO II

2.1 PLANTEAMIENTO DEL PROBLEMA.....	7
2.2 OBJETIVOS.....	8
2.3. MARCO TEÓRICO.....	9
2.3.1. Antecedentes.....	9
2.3.2. Bases teóricas o científicas.....	15

CAPÍTULO III

3.1. DESARROLLO DEL CASO CLÍNICO.....	22
HISTORIA CLÍNICA.....	22
3.2. EXAMEN CLÍNICO GENERAL.....	24
3.3 DIAGNÓSTICO Y PRONÓSTICO.....	31

CAPÍTULO IV

4.1 PLAN DE TRATAMIENTO INTEGRAL.....	34
---------------------------------------	----

CAPÍTULO V

CONCLUSIONES.....	36
-------------------	----

CAPÍTULO VI

RECOMENDACIONES.....	38
REFERENCIAS BIBLIOGRÁFICAS.....	40

RESUMEN

Introducción: En la etiología, diagnóstico y tratamiento de las piezas dentarias retenidas se hace necesario con el fin de evitar complicaciones posteriores. La exodoncia del canino retenido se realizó por tener una pieza 2.3 incluida y un quiste dentigero, mediante una técnica quirúrgica para la exposición del canino incluido en el maxilar en posición palatina.

Presentación del caso: Se presenta el caso de un paciente masculino de 24 años de edad que acude a la consulta de la clínica docente asistencial de la Universidad Peruana Los Andes, preocupado porque el canino izquierdo nunca a erupcionado a la cavidad bucal. Al examen clínico se observa ausencia de canino izquierdo, con diastema entre las piezas 2.2 y 2.4, línea media craneal desviada a la izquierda, no tiene relación molar derecha e izquierda por pérdida de primeros molares, y clase I canino del lado derecho y no registrable del lado izquierdo. Se optó por la modalidad quirúrgica para la exposición del canino izquierdo por presentar un quiste dentigero, se logró retirar exitosamente el canino superior izquierdo y el quiste dentigero, para la cicatrización y posteriormente realizar la rehabilitación del sistema estomatognatico.

Conclusiones: Es indispensable conocer la localización de los caninos antes de su exposición quirúrgica, se concluyó satisfactoriamente el abordaje de la extracción del canino retenido, se le realizó el control post operatorio a las 48 horas y luego de los 7 días el retiro de los puntos y evaluación de la cicatrización para poder más adelante realizar la rehabilitación del sistema estomatognatico.

Palabras Claves: Canino retenido, Cirugía.

SUMMARY

Introduction: In the etiology, diagnosis and treatment of retained teeth is necessary in order to avoid later complications. The exodontia of the canine retained was performed by having an included piece 2.3 and a dentigerous cyst, by means of a surgical technique for the exhibition of the canine included in the maxilla in the palatal position.

Case presentation: We present the case of a 24-year-old male patient who attended the clinic of the Universidad Peruana Los Andes, concerned that the left canine had never erupted into the oral cavity. The clinical examination shows absence of left canine, with diastema between pieces 2.2 and 2.4, cranial middle line deviated to the left, no right and left molar relationship due to loss of first molars, and canine class I on the right side and not recordable at the left-side. We opted for the surgical modality for the exhibition of the left canine due to presenting a dentigerous cyst, successfully removing the upper left canine and the dentigerous cyst, for healing and later performing the rehabilitation of the stomatognathic system.

Conclusions: It is essential to know the location of the canines before their surgical exposure, the extraction of the retained canine was successfully concluded, the postoperative control was performed at 48 hours and after 7 days the withdrawal of the points. and evaluation of healing to later perform the rehabilitation of the stomatognathic system.

Key Words: Canine retained, Surgery.

CAPÍTULO II

INTRODUCCIÓN

2.1. PLANTEAMIENTO DEL PROBLEMA

Los caninos están considerados como los dientes más importantes del sistema estomatognático siendo indispensable los movimientos funcionales de lateralidad y protrusión responsable del funcionamiento y armonía oclusal y estética^{1,2,3}.

Es un desorden dental que involucra el fracaso de un canino para erupcionar totalmente a través del hueso y la encía; debido a la obstrucción de otro diente y/o tumor intraóseo⁵.

En el proceso en que los dientes permanentes erupcionan a través del hueso y las encías durante la infancia en remplazo de los dientes temporales, si un canino no llega a erupcionar, o sólo lo hace parcialmente, se considera canino impactado o incluido⁴.

La causa puede ser el apiñamiento anterior, a menudo porque el espacio es demasiado pequeño para alojar al canino. También puede modificar su posición

dentro del hueso inclinándose, o cambiando de orientación cuando ellos intentan erupcionar, produciéndose el impacto del diente^{4,5}.

Como en el caso de las terceras molares molares impactadas, los caninos impactados pueden no presentar dolor y relativamente no causar problema; sin embargo, en algunos casos la presión del diente impactado en un diente vecino puede ser causa para alterar el alineamiento de los dientes erupcionados, llevando a alteraciones de oclusión, funcionalidad y estética en el futuro^{1,2,6,8}.

Un canino parcialmente erupcionado, en posición inadecuada, puede ser causa de retención de alimentos y mayor formación de placa bacteriana llevando a la inflamación de las encías. La última condición constituye una pericoronitis⁶.

El objetivo del estudio fue la extracción de un canino retenido superior de la pieza 2.3 por presentar un quiste dentigero.

¿Los caninos impactados son más frecuentes en el maxilar superior?

2.2. OBJETIVOS

- 1.- Realizar la exodoncia de la pieza 2.3, retenida por palatino y extirpación del quiste dentigero.
- 2.- Rehabilitar el sistema estomatognatico del paciente a través de una oclusión terapéutica con prótesis fija o implantes dentarios.
- 3.- Restauración de la estética del paciente.

2.3. MARCO TEÓRICO

2.3.1. Antecedentes

Troya E, Martínez J, Padilla E, Matos M (2016). Tratamiento quirúrgico de caninos retenidos en el municipio Colón. Años 2013-2014. Se realizó este estudio con la finalidad que permitirá describir el comportamiento de los caninos retenidos en el municipio de Colón de Matanzas. Se realizó una investigación de tipo observacional, descriptiva, transversal, constituido por una muestra de 40 pacientes en Colón, en los periodos comprendidos para el año 2013 y 2014 cuyo diagnóstico fue canino retenido, la cual consideraron las siguientes variables: edad, sexo, tipo de canino, localización, proceder terapéutico y patologías asociadas al canino retenido, la entrevista fue el examen físico bucal apoyados con una vista panorámica, los resultados obtenidos a los 14 años se realizó 11 pacientes atendidos con un 27,5%, seguido de los 15 y 16 años con un 22.5%, en cuanto a la color de piel la raza blanca presento 36 pacientes con un 90%, en cuanto al sexo no hubo significancia, en cuanto al tipo de canino y localización, el canino superior derecho superior por palatino presento 14 personas con un 35%, seguido del canino izquierdo por palatino con 25% y finalmente canino inferior izquierdo por lingual 7,5%, la localización según el sitio del reborde alveolar por palatino 24 pacientes con un 60% y vestibular un 25%, según el proceder terapéutico en el canino superior derecho 17 pacientes con brackets un 44.8% seguido del izquierdo con 13 pacientes con un 44.8%, las patologías asociadas quiste dentígero, infecciones y rizólisis un 5%,

llegamos a la conclusión los caninos retenidos por palatino en el maxilar superior brindan mejores pronósticos y que los desplazamientos son mayores por palatino un 85% y son más frecuentes en niñas que en niños¹.

Muiño E, Rollero I, Haenggi M, Gumiela A (2016). Caninos superiores retenidos por palatino. Radiografía panorámica para evaluar ubicarlos en el arco dentario. En su estudio manifiestan que los dientes impactados son aquellos que presentan un retraso en su erupción o que no podrán erupcionar completamente. El diagnóstico se realiza mediante un examen clínico y radiográfico. El 85% de las impactaciones de caninos superiores son palatinas, solo el 15% son vestibulares. Ocurren dos veces más en pacientes de sexo femenino que masculino, tienen una alta incidencia familiar y son 5 veces más comunes en pacientes de raza blanca que aquellos de ascendencia asiática. Los caninos juegan un rol importante en una buena estética facial y de la sonrisa ya que están posicionados en el arco dental, formando la eminencia canina, y hacen de soporte a la nariz y al labio superior. La mayoría de caninos impactados son asintomáticos y comúnmente diagnosticado en examen de rutina u ortodoncia. La reabsorción en los dientes adyacentes ocurre en pacientes de 9 años hasta los 23 en caso de niños entre los 10 a 13 años. Los exámenes auxiliares como las radiografías oclusales permiten ubicarlo en sentido anteroposterior y se utilizan 2 métodos el de Simpson, que consiste en un haz de rayos perpendicular a la placa y paralelo al eje de los incisivos; y el de Belot en el que el haz de rayos no es perpendicular, en el maxilar se prefiere la técnica del

paralelismo (Jacobs). Las radiografías oclusales son más exactas en diagnosticar la posición del canino en relación a la línea media. Las radiografías laterales de cráneo son útiles para determinar la posición antero-posterior, así como su inclinación y localización en el alveolo. La tomografía computarizada posibilita al clínico a diagnosticar la posición del canino en los tres planos del espacio, sin embargo, su costo y tiempo y alta exposición a la radiación restringe su uso rutinario. Sobre la propuesta y análisis del trazado propuesto sobre la radiografía panorámica, proponen un simple trazado que se marcan dos líneas tangentes a la pared externa de las fosas nasales que se continúan con los ejes longitudinales de los caninos retenidos de ambos lados. Si queda constituida una figura geométrica de apariencia de rombo, romboide o punta de flecha, significa que el extremo de la raíz se encuentra próximo a la posición anatómicamente le pertenece (fosa canina del maxilar superior). Cuando el ápice del canino en retención ósea se encuentra muy hacia distal de la fosa canina y las raíces de los premolares invaden la figura geométrica, se debería utilizar mecánicas más complejas con cuplas para colocar el eje vertical del canino en la posición correspondiente, en algunos casos imposible de lograrlo. Se debe evaluar, en el estudio la posición de las raíces de los premolares adyacentes. Si las proyecciones de las raíces de los premolares ingresan dentro de la figura geométrica creada en el trazo, se convertirá en otro obstáculo para lograr su alineación y nivelación de caninos retenidos, de lo contrario la proyección de las raíces por fuera de la figura romboidal no está indicada la posibilidad de tener obstáculo, lo cual se logra su ubicación del canino en su arco. Se llega a la conclusión la posibilidad de ubicarlo correctamente, depende de

una serie de factores, entre ellos la relación del ápice del canino con respecto a la pared externa y el espacio que ocupara en posición definitiva en el arco dentario (fosa canina). Si bien técnicamente existen en la actualidad métodos de diagnóstico 3D que dan imagen tridimensional, no descartamos la metodología descrita, donde el costo beneficio es alto debido a su fácil implementación, bajo costo y menor radiación².

Moreno S. et al. (2013). Caninos incluidos, tratamiento odontológico. Revisión de la literatura. El objetivo de este estudio fue la revisión de las causas y el diagnóstico de la retención de los caninos. Los materiales y métodos utilizados fueron una revisión bibliográfica de los últimos 5 años (2006-2011), las cuales se escogieron 33 artículos de revisión en inglés y castellano, los resultados obtenidos se clasificaron en 5 apartados (epidemiología, etiología, diagnóstico, factores pronósticos en el alineamiento y opciones de tratamiento de los caninos incluidos, en la discusión encontramos la incidencia que los caninos ocupan el segundo lugar en retención comúnmente encontrado por palatino en un 61%, tienen doble incidencia en el sexo femenino 8-10% la inclusión es bilateral, de la etiología es ideopática pueden presentarse causas locales, generales o genéticas. Las causas generales abarcan enfermedades sistémicas como cuadros febriles, irradiación, síndrome de Gardner, disostosis cleidocraneal o deficiencias endocrinas. Entre las causas locales están las discrepancias óseo-dentarias, pérdida temprana o retención prolongada del canino temporal, anquilosis, quistes o deformaciones neoplásicas, dientes

supernumerarios, dilaceraciones de la raíz, cierre prematuro del ápice, iatrogenia, trauma, etc. Dentro de estas causas locales, en el caso de los caninos incluidos maxilares desplazados hacia palatino encontramos la teoría de la orientación que sugiere que el canino erupciona gracias a la guía que le proporciona el incisivo lateral, si este está ausente o malformado el no erupciona correctamente. Esta teoría genética es defendida por algunos autores como Kolenc-Fusé que revisa las alteraciones sobre todo ligada a factores de transcripción MSX1 y PAX9. De las complicaciones es importante recalcar la parte estética, fonética y de masticación otras complicaciones que puedan ocasionar es el desplazamiento o pérdida de vitalidad de los incisivos, acortamiento del arco dental, formación de quistes foliculares, anquilosis del canino, infecciones y dolores recurrentes, reabsorción interna y externa. En el diagnóstico incluye la historia familiar, la inspección visual y la palpación de la protuberancia sobre el canino primario. Posibles signos de inclusión son: persistencia del canino decíduo más allá de los 14 o 15 años, asimetría en la protuberancia canina, presencia de protuberancia en palatino, erupción dental retrasada o migración del incisivo lateral. Los factores pronósticos en el alineamiento del canino incluido son: cooperación del paciente, edad del paciente, presencia de espacio o apiñamiento, posición del canino. El tratamiento del canino incluido incluye el control del canino incluido, tratamiento interceptivo en niños, tratamiento ortodóncico quirúrgico, tratamiento ortodóncico prequirúrgico, técnica para exponer el canino maxilar incluido, tratamiento ortodóncico final, complicaciones en el tratamiento ortodóncico-quirúrgico y finalmente la extracción. Llegamos a la conclusión que el diagnóstico es

fundamental en el éxito del tratamiento, al final debemos realizar una técnica abierta o cerrada para el alineamiento exitoso de los caninos incluidos³.

Andrade E. (2012). Prevalencia de canino superior incluido en adolescente indígenas y mestizos de 11 a 14 años de la escuela Luis Ulpiano de la torre del sector rural de Cotama de la ciudad de Ovalo en el periodo enero a mayo en el año lectivo 2011-2012. El objetivo de este estudio fue detectar los casos que presentan caninos superiores incluidos en adolescentes mujeres y hombres de las étnias Indígenas y mestizos comprendido en edades de 11,12,13 y 14 años de la escuela Luis Ulpiano de la torre del sector rural de Cotama de la ciudad de Ovalo. La metodología estudiada fue un conocimiento científico, mediante métodos deductivos analíticos y sintéticos. La muestra estuvo conformada por 381 estudiantes y la población Indígena por 194 estudiantes, mestizos 187, muestra total de estudio 119, muestra total por etnia e indígenas 65 y muestra total por mestizos 54. El resultado por sexo representa el 3.93 de 9 mujeres y 6 hombres con un total de 15% estudiantes, analizados por etnia y edad, mestizos 6, indígena 9, prevalencia de canino retenido por grupo étnico 12 años 24 con 8,33%, indígenas y edad 11 años con 33 con un 6,06%, se llegó a la conclusión que la mayor presencia de caninos incluidos es la perdida prematura de piezas temporales⁴.

2.3.2. Bases teóricas o científicas

Tiempos operatorios en cirugía

La cirugía bucal por índole del terreno donde se actúa, adquiere modalidad particular que hace que se deban considerar por regla general algunos tiempos operatorios:

- 1.- Incisión y desprendimiento del colgajo.
- 2.- Osteotomía u ostectomía.
- 3.- operación propiamente dicha.
- 4.- Tratamiento de la cavidad ósea.
- 5.- Sutura⁵.

Historia y Examen físico

Una evaluación amplia del status médico del paciente involucra la toma de una historia clínica y el examen físico. El método estándar para realizar y documentar este examen ha evolucionado. Debido a este examen constituye un evento significativo para la mayoría de los pacientes, el examinador debe mostrar una actitud personal y profesional para que se produzca la armonía apropiada. El lograr la cooperación del paciente constituye una parte importante para la realización de un examen de alta calidad. El examinador debe entender que algunas veces es necesario comprometer lo exhaustivo a favor de la velocidad cuando se está enfrentándose a un paciente agudamente enfermo o parcialmente inestable⁶.

Evaluación y Protocolo

Se analiza la información obtenida de la historia completa y el examen físico para desarrollar las hipótesis de trabajo. La resolución de problemas, utilizando el método científico, se inicia en el momento de la entrevista inicial con el paciente. Una vez que los síntomas han sido registrados y el paciente ha sido examinado, pueden ocurrir varias posibilidades diagnósticas, aun cuando una o dos pudieran parecer las más probables. Se consideran primero las enfermedades/diagnósticos más comunes. La evaluación es la formulación del diagnóstico de trabajo usando destrezas cognitivas e intelectuales. Se usa el juicio clínico para sopesar las posibilidades diagnósticas de tal manera que se llega a la conclusión más probable. Cuando muchos diagnósticos explican los síntomas y eventos de la queja principal o enfermedad actual, se hacen un diagnóstico diferencial. Una vez que se registran todas las posibilidades diagnósticas, se inicia un protocolo para cada una de ellas. Estos protocolos pudieran incluir estudios de laboratorio, consultas y medicamentos adicionales⁶.

Epidemiología

En la evolución según la frecuencia de inclusión de los diversos dientes encontramos según la mayoría de los autores, el canino superior en segundo lugar, tras el tercer molar inferior, según Berten-Cieszynski (citado por Ries centeno) con una frecuencia del 34%, y del 4% para los inferiores. Respecto a la población en general, la incidencia varía el 0,92 y el 2,2 % para los caninos superiores y se sitúa entorno al 0,35% para los inferiores. Si nos limitamos a la población que acude a la consulta ortodoncista, diversos

estudios encuentran una incidencia entre el 6 y 7%. En lo que se refiere a la distribución por sexos, existe una clara predilección por las mujeres, con una frecuencia de 1,5 a 3,5 veces mayor que los hombres⁷.

Etiología

La elevada frecuencia de inclusión del canino superior (alrededor del 2% de los individuos) debe obedecer a fenómenos evolutivos, genéticos, anatómicos y mecánicos que conducen a la aparición de la inclusión dentaria.

Las causas pueden ser locales, generales o genéticas. Las causas generales abarcan enfermedades sistémicas como cuadros febriles, irradiación, síndrome de Gardner, disostosis cleidocraneal o deficiencias endocrinas. Entre las causas locales están las discrepancias óseo dentarias, pérdida prolongada del canino temporal, anquilosis, quistes o formaciones neoplásicas, dientes supernumerarios, dilaceraciones de la raíz, cierre prematuro del ápice, iatrogenia, trauma⁷.

Extracción de los caninos por vía palatina.

Anestesia. Como en toda intervención quirúrgica, la anestesia es fundamental. La extracción de los dientes retenidos es una operación de larga duración. La anestesia debe prever esta contingencia. Es interesante el empleo de una anestesia base, administrando al paciente, agentes para la sedación basal.

Retención unilateral. Anestesia infraorbitaria del lado a operarse.

Anestesia local infiltrativa de la bóveda palatina a nivel del agujero palatino anterior y del agujero palatino posterior del lado a operarse.

Retención bilateral. Anestesia infraorbitaria en ambos lados.

Anestesia infiltrativa local en la bóveda palatina a nivel del agujero palatino anterior y de ambos agujeros palatinos posteriores.

Anestesia general. Los caninos retenidos pueden ser operados bajo anestesia general (barbitúricos por vía endovenosa, más protóxido de ázoe, oxígeno); es conveniente colocar la cabeza en una posición horizontal).

Operación.

Incisión

Para extraer un canino retenido en el lado palatino, es necesario desprender parte de la fibromucosa, dejando al descubierto el hueso. Es decir, preparar un colgajo que permita un amplio descubrimiento del lugar donde está retenido el diente a extraer. Para conseguir tal colgajo se ha de practicar una incisión en la bóveda palatina. Este colgajo debe dar una suficiente visión del campo operatorio y debe ser dispuesto de tal modo, que no sea traumatizado en el curso de la intervención. Pequeñas incisiones en la bóveda son insuficientes y anti quirúrgicas.

La extensión del colgajo debe estar dada por la posición del canino retenido. Cúspide y ápice del canino son los extremos por fuera de los cuales se traza la incisión.

La forma de incisión ideal, para este tipo de retención, es la que tiene por objeto, desprender el telón palatino, después de haber hecho lo propio

con la fibromucosa palatina del cuello de los dientes. Este es el colgajo que preferimos. Se realiza de la siguiente manera: se usa un bisturí de hoja corta, el cual se insinúa entre los dientes y la encía, dirigido en sentido perpendicular a la bóveda, llegando hasta el hueso. El desprendimiento se inicia en el límite ya prefijado (cara distal del segundo premolar, cara distal del primer molar), y se extiende en sentido anterior hasta los incisivos centrales, lateral o molar del lado opuesto, según sea el sitio que ocupe, respetar los reparos anatómicos del agujero palatino anterior⁵.

Desprendimiento del colgajo.

El desprendimiento de colgajo se realiza con un instrumento romo (espátula de Freer o el útil periostotomo). Este instrumento se insinúa entre la arcada dentaria y la fibromucosa palatina, y por pequeños movimientos, sin herir ni desgarrar la encía, se desprende la fibromucosa hasta dejar al descubierto el hueso de la bóveda palatina. Es conveniente después de desprendido un trozo de fibromucosa, tomar este con una pinza de disección. Este colgajo debe ser mantenido inmóvil durante el curso de la operación. Se pasa un hilo de sutura por un punto de la fibromucosa de preferencia a nivel de la lengüeta gingival del espacio del canino. El hilo se anuda a un molar del lado opuesto o se toman sus cabos con una pinza Kocher y se fijan a la compresa que cubre al paciente. En ambos casos este mismo hilo, sin necesidad de volverlo a pasar por la fibromucosa. Se enhebra en una aguja y sirve para suturar el colgajo.

Ostectomía.

La cantidad de hueso a eliminar deben quedar ampliamente descubiertas, en la ostectomía, toda la corona retenida y parte de la raíz. La ostectomía debe descubrir toda la corona, especialmente a nivel de la cúspide retenido y en una anchura equivalente al mayor diámetro de la corona, para que esta se pueda eliminar de la cavidad ósea, sin tropiezos y sin traumatismos. Por lo general es suficiente descubrir el tercio cervical de la raíz.

Extracción propiamente dicha.

Esta parte de la operación exige criterio de habilidad y firmeza, para no traumatizar o luxar los dientes vecinos, o fracturar las paredes alveolares.

La operación consiste en eliminar un cuerpo duro inextensible (el diente) de un elemento duro que debe considerarse inextensible (el hueso). Esta maniobra se puede realizar por palancas que se apoya en el hueso vecino más sólido y más protegido (el hueso del lado interno) elevan el diente siguiendo la brecha ósea creada.

Sutura.

El colgajo vuelve a su sitio, readaptándolo perfectamente, de manera que las lengüetas interdientarias ocupen su normal ubicación. En los caninos unilaterales, generalmente un punto de sutura es suficiente; se coloca a nivel del espacio. Es necesario desprender, en una pequeña extensión, la fibromucosa vestibular para poder pasar con comodidad la aguja. Terminada la operación, se coloca un trozo de gasa en la bóveda palatina, comprimiéndola y manteniendo adosada la fibromucosa⁵.

Indicaciones.

Indicar por escrito: analgésicos luego de la intervención y a las 4-6 horas condicionado al dolor; regresar para tratamiento si se presenta alguna complicación (como hemorragia); diete blanda hiperproteica tibia, cepillado normal cuidadoso en la zona tratada, no tabaco o alcohol y colocación de bolsa de hielo externo en la zona intervenida 5 minutos y descansar 10 minutos por un lapso de 2 a 6 horas.

Control.

A las 48 horas y luego a los 6 o 7 días.

Limpieza con gasa y agua oxigenada de la zona intervenida.

Retiro de puntos y control de la cicatrización⁸.

CAPÍTULO III
DESARROLLO DEL CASO CLÍNICO

3.1. HISTORIA CLÍNICA

ANAMNESIS

NOMBRE Y APELLIDO: D. E. H. A.

EDAD: 24 años **SEXO:** Masculino

ESTADO CIVIL: Soltero

DOMICILIO: Jr. Oswaldo Barreto 1527 – El Tambo

TELÉFONO: 996655402

OCUPACIÓN: Estudiante

LUGAR Y FECHA DE NACIMIENTO: Huancayo 11/09/1992

LUGAR DE PROCEDENCIA: Huancayo

- **MOTIVO DE CONSULTA:**

“Quiero que me saquen mi diente”

- **TIEMPO DE ENFERMEDAD:** -
- **INICIO:** No refiere
- **CURSO:** No refiere
- **SIGNOS Y SINTOMAS:** Asintomático, presenta diastema entre las piezas 22 y 24
- **ENFERMEDAD ACTUAL (INICIO, EVOLUCIÓN Y ESTADO ACTUAL DE LA ENFERMEDAD)**
- Paciente no refiere haber tenido sintomatología.
- **FUNCIONES BIOLÓGICAS**
- **SUEÑO:** Normal **SED:** Normal **APETITO:** Normal
- **ORINA:** Normal **DEPOSICIONES:** Normales **PESO:** 75

ANTECEDENTES

A. ANTECEDENTES MÉDICOS FAMILIARES:

Mama: hipertensión

Papa: gastritis (ulceras)

Abuela materna (fallecida): derrame cerebral

Abuelo paterno (fallecido): gota.

Hermana: anemia

B. ANTECEDENTES PERSONALES (HÁBITOS):

Refiere morderse los carrillos superiores derecho e izquierdo.

C. ANTECEDENTES PATOLÓGICOS: Principios de Asma

- **HOSPITALIZACIONES PREVIAS:** No refiere
- **INTERVENCIONES QUIRÚRGICAS:** No refiere
- **TERAPEÚTICO RECIENTE:** No refiere

3.2. EXAMEN CLÍNICO

- **EXAMEN CLINICO GENERAL**
- ✓ Funciones neurosensoriales y estado general del paciente

LOTEP, ABEN, ABEH, ABEG

- ✓ Funciones vitales
- ❖ PA: 125/90mmHg
- ❖ PULSO: 72ppm
- ❖ TEMPERATURA: 37.2°
- ❖ FRECUENCIA RESPIRATORIA: 17rpm

Piel: Con buena humectación

Tejido subcutáneo: Buena distribución


RASA: No se evidencia ningún tipo de trastorno.

SOMA: No refiere

EXAMEN REGIONAL

EXAMEN ESTOMATOLOGICO EXTRA ORAL ELEMENTAL:

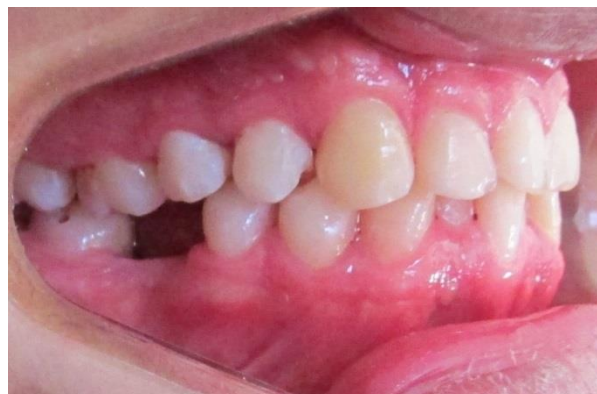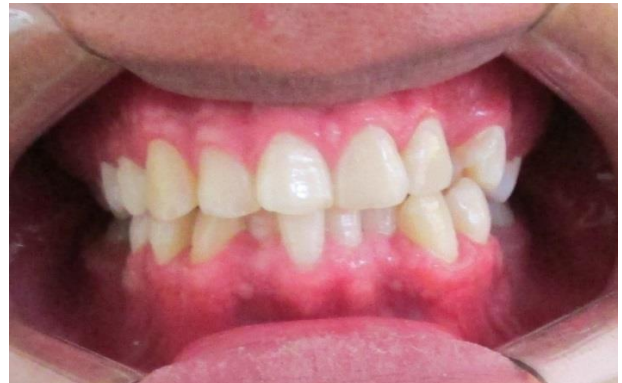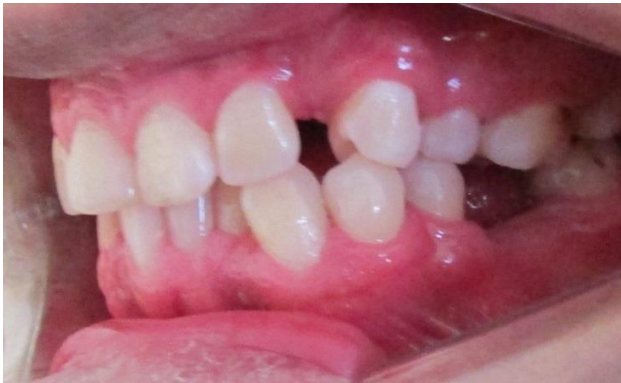- ❖ CABEZA: Normocefalo
- ❖ OJOS: S.A.E.
- ❖ OIDOS: S.A.E.
- ❖ NARIZ: Permeables
- ❖ CARA: Normo Facial
- ❖ ATM: Dolor ambos lados a la apertura
- ❖ GANGLIOS: S.A.E.



❖ **EXAMEN ESTOMATOLÓGICO INTRAORAL**

- ❖ LABIOS: Labio superior e inferior resecos con presencia de máculas
- ❖ CARRILLOS: Traumatizados por masticación del lado derecho e izquierdo superiores.
- ❖ PALADAR DURO: Profundo

- ❖ PALADAR BLANDO: S.A.E.
- ❖ LENGUA: Ovalada, tamaño mediano y saburral en anterior
- ❖ ISTMO DE LAS FAUCES: Amígdalas de color rojo
- ❖ PISO DE BOCA: S.A.E.
- ❖ REBORDE GINGIVAL: Presencia de gingivitis generalizada
- ❖ OCLUSIÓN: R.M.D: N.R, R.M.I: N.R, R.C.D: Clase I, R.C.I: N.R
- ❖ SISTEMA DENTARIO: Superior:15 Inferior: 14

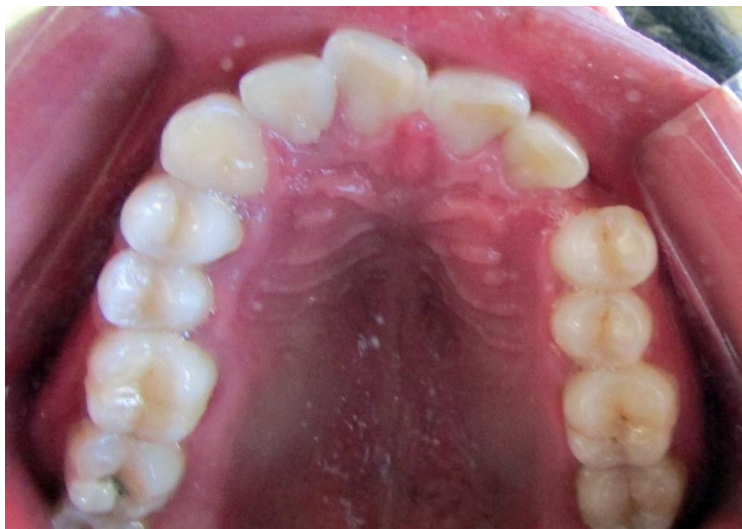
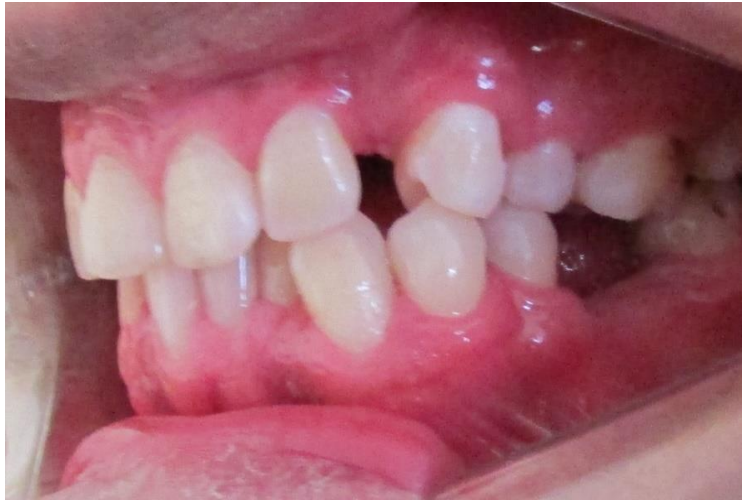
➤ **REGIÓN ANATOMICA COMPROMETIDA – ZONA PROBLEMA:**

Región del Canino Superior Izquierdo

➤ **INSPECCIÓN:** Pieza 23 ausente

- **PERCUSIÓN:** Asintomático
- **PALPACIÓN:** No refiere dolor a la palpación de la zona edéntula
- **MOVILIDAD DENTARIA:** No presenta
- **PRUEBA DE VITALIDAD PULPAR:** Asintomática



DIAGNÓSTICO PRESUNTIVO:

PIEZA 2.3 INCLUIDA

QUISTE DENTIGERO

ESTUDIO IMAGENOLOGICO

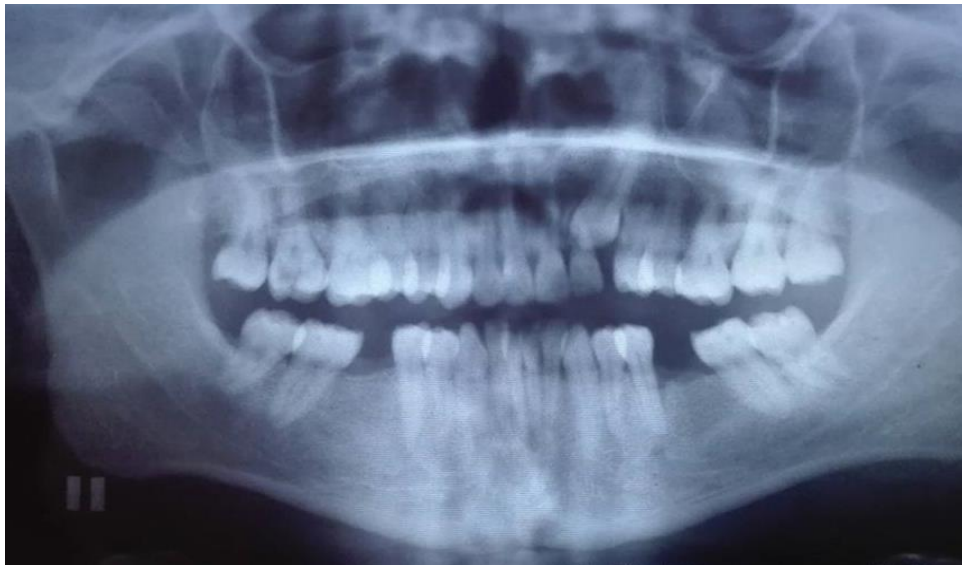Asimetría de los cóndilos mandibulares y de seno maxilar

Desviación del tabique nasal hacia la derecha

Pieza 2.3 retenida en aparente contacto con los ápices de las piezas 2.2

Pieza 2.3 retenida en sentido vertical

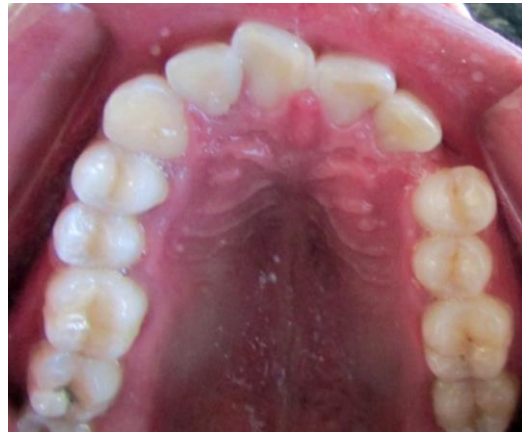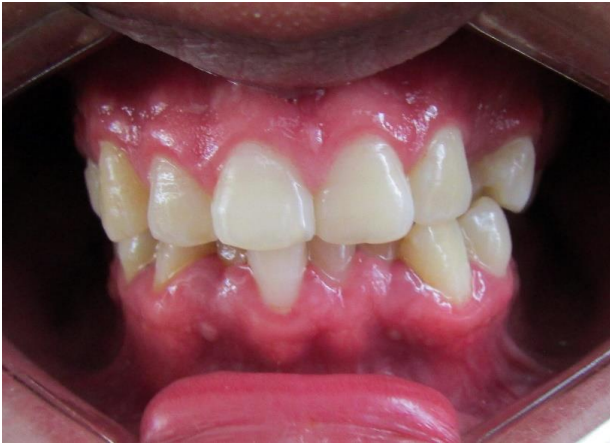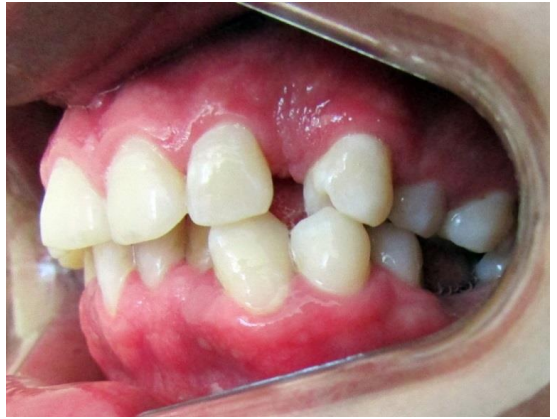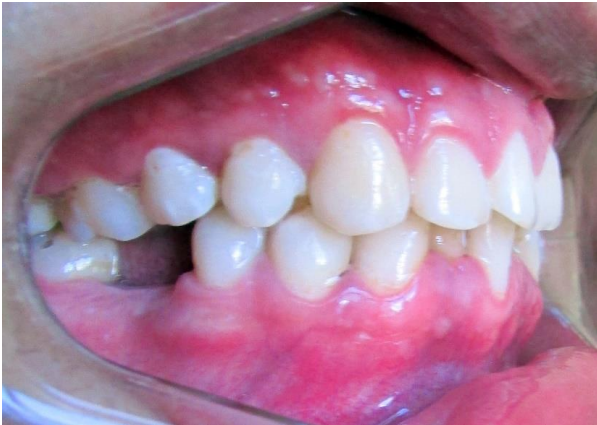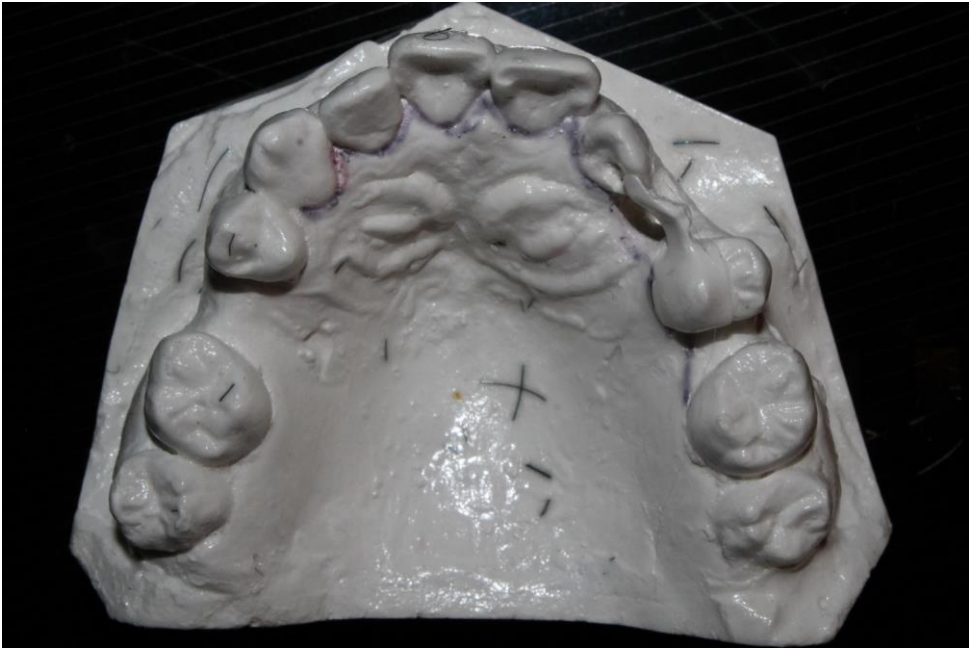Múltiples caries, edéntulo parcial inferior



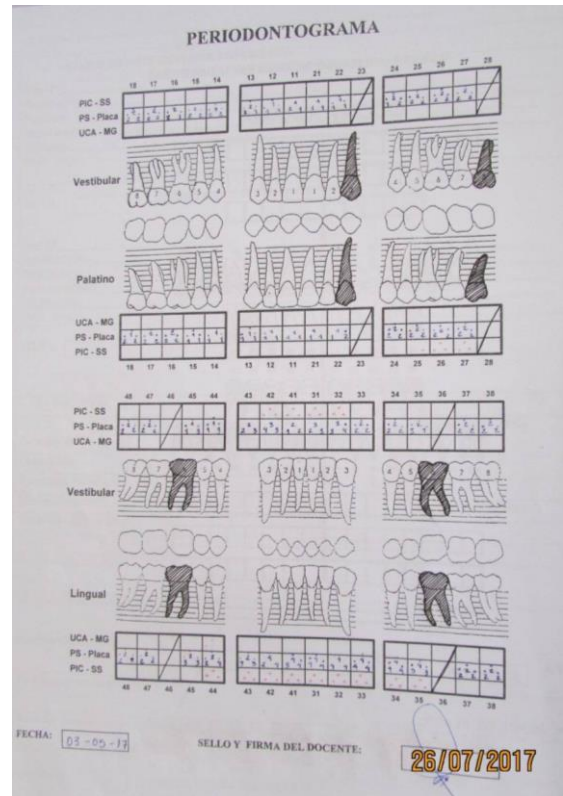
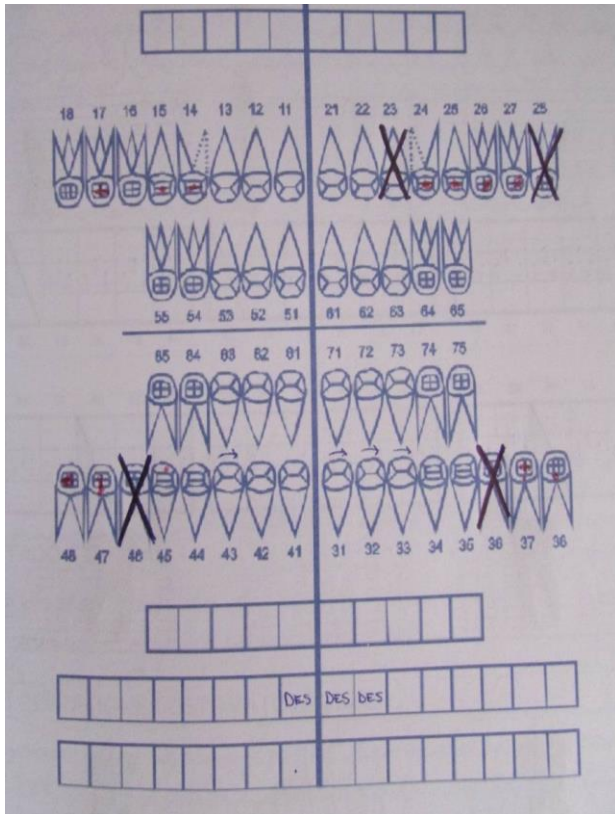
ESTUDIO DE MODELOS Y DISEÑO DE INCISIÓN

Incisión Vestibular de Neumann

Normalmente hacemos una incisión de Neumann con las dos descargas vestibulares abiertas hacia distal. La incisión ira normalmente desde el segundo premolar derecho al homónimo del lado izquierdo situando las descargas en las zonas correctas.



ODONTOGRAMA Y PERIODONTOGRAMA



ANALISIS LABORATORIO

HEMOGRAMA AUTOMATIZADO			
ANALISIS	RESULTADOS	UNIDAD	VALORES REFERENCIALES
HEMOGLOBINA	142	g/d	Varones 14.0-18.0 Mujeres 12.0-16.0
HEMOGLOBINOS	8.80	mm ³	4.000-10.000
PLAQUETAS	190.000	mm ³	150.000-400.000
HEMATOCITOS	5.35	10 ⁶ /μL	4.50-5.50
HGB	84.0	fL	80.0-100.0
HCH	25.3	%	22.0-34.0

BIOQUIMICA CLINICA			
ENSAYO	RESULTADO	UNIDADES	VALOR DE REFERENCIA
GLUCOSA	89	mg/dl	(70 - 110)
COLESTEROL TOTAL (Método enzímico AA-liquido)	274	mg/dl	Desirable: Menor de 200 Modificado Alto: 200-239 Elevado: Mayor de 240
TRIGLICERIDOS (Método enzímico AA liquido)	291	mg/dl	Normal: Menor de 150 Modificado Alto: 150-199 Elevado: 200-499

FACTOR DE COAGULACION			
TIEMPO DE COAGULACION METODO: LEE-WHITE	: 6'30"	(5 - 15)	
TIEMPO DE SANGRIA METODO: DUKER	: 2'15"	(1 - 4)	
GRUPO SANGUINEO	: "O"		
FACTOR Rh	: Positivo		

FECHA : 15/10/2015

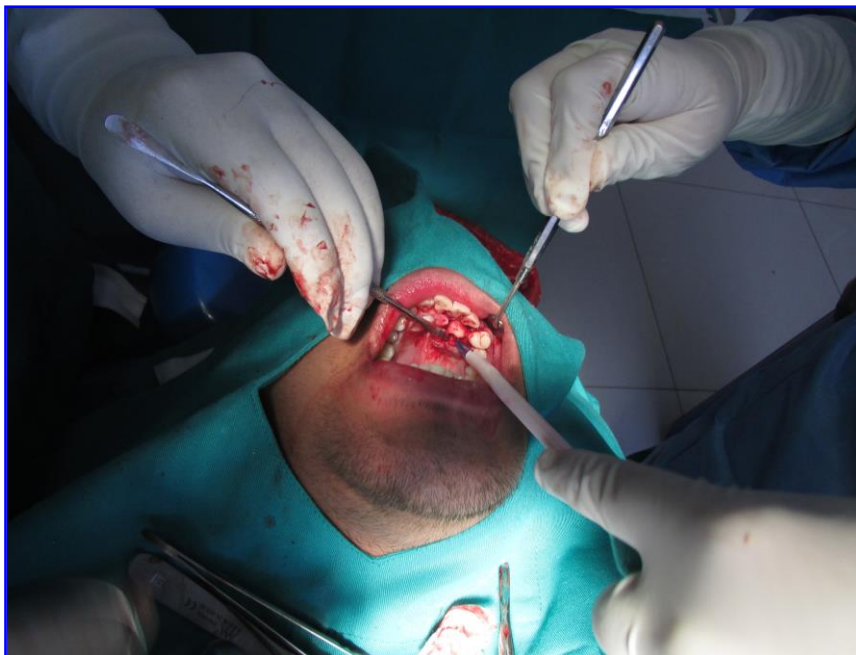
- HEMOGLOBINA NORMAL.
- TRIGLICERIDOS ELEVADOS, POR MAYOR INGESTA DE ALIMENTOS RICOS EN CARBOHIDRATOS Y GRASAS

3.3. DIAGNOSTICO DEFINITIVO

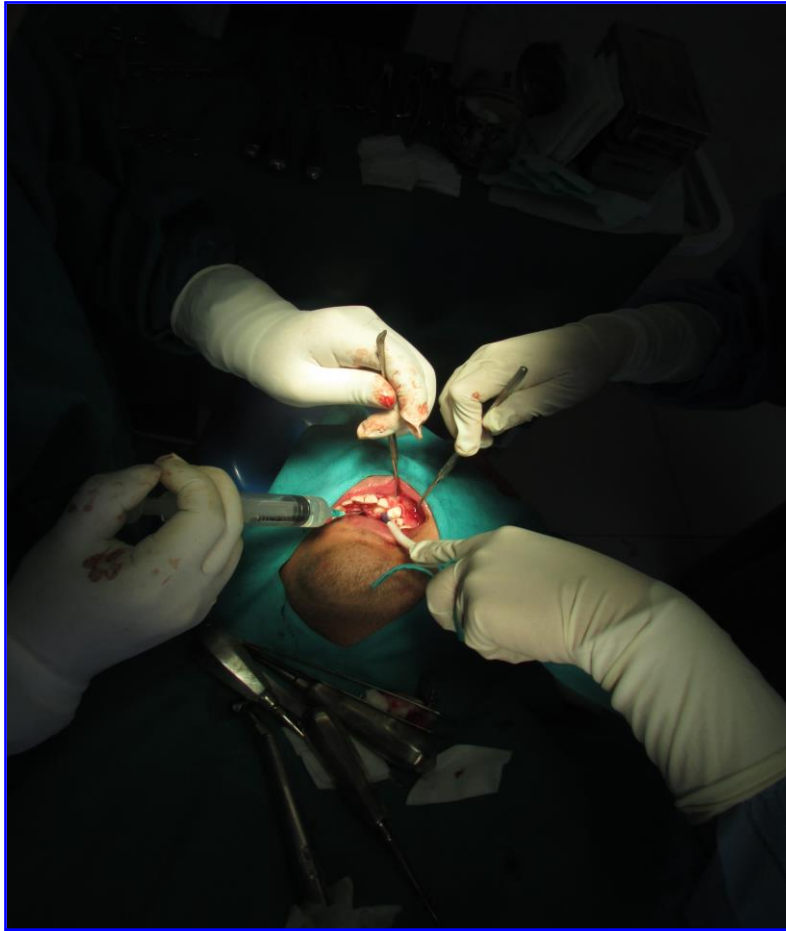
- **PIEZA 2.3 INCLUIDO**

PROCEDIMIENTO: Complejo

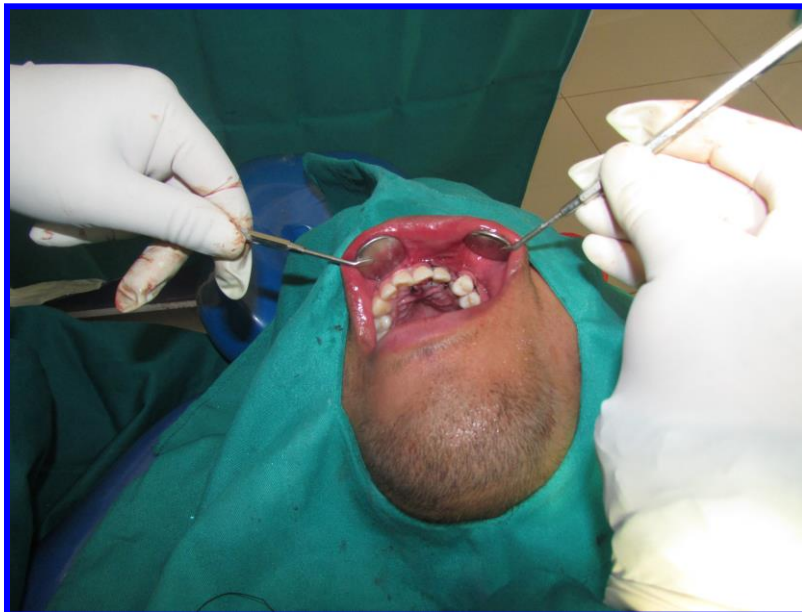Incisión desprendimiento de colgajo y ostectomia



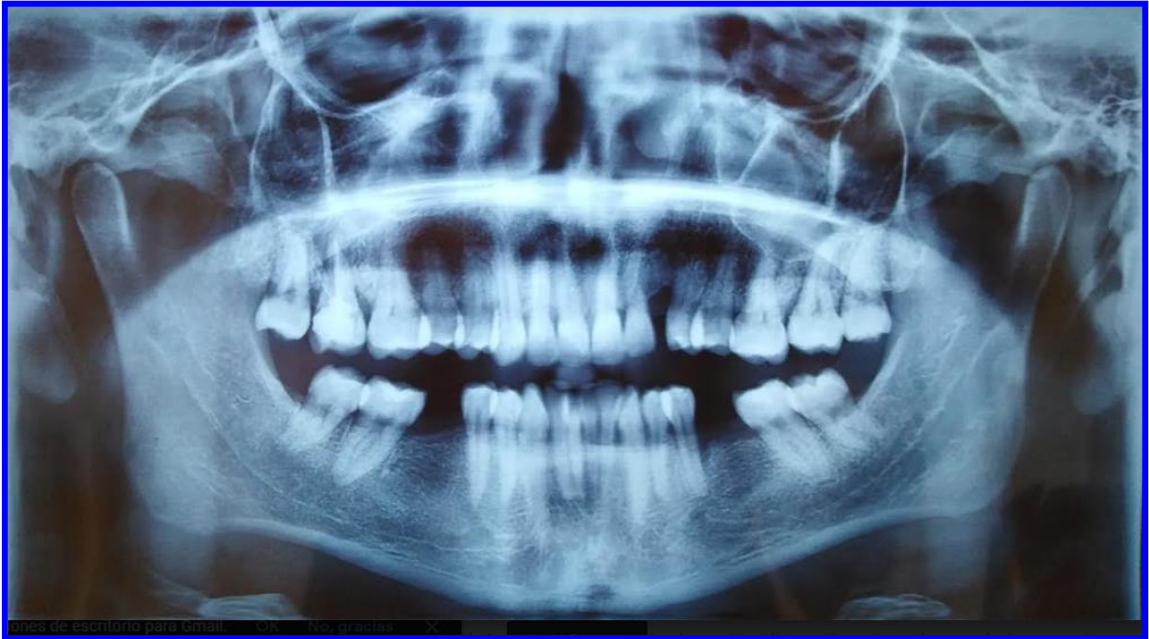Tratamiento de la cavidad



Sutura



PRONÓSTICO: FAVORABLE



CAPÍTULO IV

PLAN DE TRATAMIENTO

1. MOTIVACION DEL PACIENTE

Conseguir que el paciente se sienta atraído y motivado para poder acudir a la clínica docente asistencial y seguir un plan de tratamiento y mantenimiento establecido, sobre todo cuando se trata de un procedimiento de cirugía del diente retenido la cual es un procedimiento complejo.

A menudo el paciente no es consciente de la importancia de mantener una buena salud bucodental, ni las repercusiones de su deterioro de su salud oral puede tener sobre su salud general, por lo que cuesta fidelizar con el profesional.

Existe una relación directa entre motivación del paciente y efecto sobre la salud y la enfermedad. La motivación es una potente herramienta de cambio y es muy importante para alcanzar el éxito, conseguir que el paciente se convierta en protagonista del cambio.

Los pasos a seguir son las siguientes:

- Etapa de precontemplación, en la que todavía no hay conciencia de que no exista un problema.
- Etapa de acción, en la que ya se ponen en marcha las medidas preventivas o terapéuticas indicadas.
- Extracción del canino retenido y posteriormente de la rehabilitación del sistema estomatognático.

2. CONSENTIMIENTO INFORMADO

CONSENTIMIENTO INFORMADO PARA LA PRÁCTICA DE TRATAMIENTOS ODONTOLÓGICOS DE INTERVENCIONES QUIRÚRGICAS, DERIVADOS DE LA RELACION DOCENTE ASISTENCIAL

NOMBRE DEL PACIENTE: Edson Diego Horta Espinoza
 FECHA: 25/08/19 CLINICA: PRECLINICA

1. Yo, Edson Horta Espinoza identificado con DNI N° 73270409 por medio del presente documento, en mi calidad de paciente, en pleno y normal uso de las facultades mentales, otorgo en forma libre, mi consentimiento al Docente: Dr. Polix Vica para que por intermedio y con el concurso del estudiante sometidos a su dirección así como los asistentes que él elija o acepte, y los demás profesionales de la salud que se requieran me practique la siguiente intervención quirúrgica y/o realice el siguiente procedimiento:
Exodoncia Compleja Arja 23

2. El Docente en mención queda autorizado para llevar a cabo o solicitar la práctica de conductas o procedimientos odontológicos adicionales a los que ya autorizados en el punto anterior cuando el buen resultado del tratamiento así lo exijan.

3. El Docente, informa al paciente de la existencia de riesgos, generales y específicos imprevisibles que por sus mismas características no se pueden advertir y que el paciente declara que los conoce y que comprende en su totalidad la explicación antes dada y la posibilidad de que en desarrollo del curso de la intervención o del tratamiento se puedan producir.

4. El consentimiento y autorización que anteceden han sido otorgados previa evaluación que del paciente ha hecho al docente y estudiante del área responsable con el objeto de identificar las condiciones clínico patológicas y previa información que el Docente me ha hecho con respecto a los riesgos previstos y consecuencias que puedan derivarse de la intervención consentida, en los términos con los cuales se han consignado en la historia clínica. Declaro que he recibido amplias y satisfactorias explicaciones sobre sus alcances y que han sido aclaradas las dudas que he tenido y manifestado al respecto.

5. Se me ha explicado que existen riesgos de imposible o fácil provención, los cuales por esta razón, no puede ser advertido y en consecuencia, declaro expresamente que los asumo, por haber entendido bien que la odontología no es una ciencia exacta y que con la intervención autorizada se buscará para el paciente un buen resultado, el cual no depende exclusivamente del odontólogo y por ello no puede ser garantizado.

6. Igualmente otorgo mi consentimiento para que la anestesia que pueda llegar a requerirse, sea administrada y me han sido advertidos los riesgos que para el caso comporta la administración de ANESTESIA. He recibido satisfactorias explicaciones a este respecto y las dudas que he tenido y manifestado me han sido aclaradas.

7. He recibido claras instrucciones en el sentido de que el consentimiento que otorgo mediante este documento, puede ser revisado o dejado sin efecto por la simple decisión del suscrito tomada antes de la intervención realización del tratamiento.

8. Se me ha explicado que la atención odontológica de que será objeto es desarrollada conjuntamente por el docente y los estudiantes que están bajo su supervisión y formación. En efecto, se me explica de maneras clara y completa esta situación a la que declaro mi expresa aceptación y asumo las especiales condiciones que un tratamiento en estas circunstancias genera.

9. Autorizo a que a condición de que no se mencione el nombre del paciente, sus exámenes de laboratorio de patología, sus radiografías y fotografías, pueden ser utilizadas con fines de enseñanza, investigación y/o divulgación científica.

Certifico que el presente documento ha sido leído y entendido por mí en su integridad.

[Firma]
 FIRMA DEL PACIENTE
 DNI N° 73270409

FIRMA Y SELLO DEL ODONTÓLOGO RESPONSABLE DEL ÁREA

[Firma]
 FIRMA DEL ESTUDIANTE

CAPÍTULO V

CONCLUSIONES

- Cuando tratamos caninos incluidos, es fundamental un apropiado diagnóstico para el éxito del tratamiento.
- Las diferentes técnicas quirúrgicas y también ortodóncicas en pacientes jóvenes nos permitirán corregir la inclusión y evitar complicaciones de los caninos incluidos. Una selección cuidadosa de la técnica es esencial para el alineamiento exitoso de los caninos incluidos.
- El simple tratamiento interceptivo puede prevenir la inclusión del canino y hacer que erupcione correctamente en el arco dental. Siendo sin duda el mejor tratamiento posible.
- Si bien técnicamente existen en la actualidad métodos de diagnóstico en 3D que dan imágenes tridimensionales, no descartamos el uso de la metodología convencional en 2D, donde el costo beneficio es alto debido a su fácil implementación, bajo costo y menores radiaciones emitidas.

- En la práctica clínica se obtuvo alta correspondencia con el uso del trazado de la figura geométrica romboidal diseñada sobre la radiografía panorámica para la recuperación de caninos retenidos por palatino.

CAPÍTULO VI

RECOMENDACIONES

- Recomendamos realizar un examen minucioso de la cavidad bucal y detectar tempranamente la no erupción de los caninos para poder realizar un tratamiento interceptivo en pacientes jóvenes.
- La técnica cerrada o abierta por palatino y tracción del canino sería la mejor opción para ubicarlo en el arco dentario, por eso recomendamos que cuando exista un diente de leche o espacios entre el incisivo lateral y premolar sospechar de una posible inclusión dentaria en el paciente.
- Recomendamos para el estudio de los caninos retenidos utilizar el examen auxiliar del Com Bean para un mejor diagnóstico y pronóstico del canino incluido.
- Realizar más investigaciones en la región del porcentaje de caninos incluidos y posibles tratamientos de la cavidad bucal.

- Debemos cuantificar el porcentaje de caninos incluidos en la región y valorar los procedimientos quirúrgicos realizado por el especialista.

REFERENCIAS BIBLIOGRÁFICAS

- 1.- Troya Borges E, Martínez Abreu J, Padilla Suárez E, Matos Campos MR. Tratamiento quirúrgico de caninos retenidos en el municipio Colón. Años 2013-2014. Rev Méd Electrón [Internet].2016 feb-mar [citado: 11/05/2019];38(2). Disponible en: <http://scielo.sld.cu/pdf/rme/v38n2/rme020216.pdf>.
- 2.- Muiño E, Rollero I, Haenggi M, Guniela A. Caninos superiores retenidos por palatino. Radiografía panorámica para evaluar ubicarlos en el arco dentario. RAAO. VOL IV-NÚM.2-2016:31-37. Disponible en: <https://www.ateneo-odontologia.org.ar/articulos/lv02/articulo5.pdf>
3. Moreno S. et al. Caninos incluidos, tratamiento odontológico. Revisión de la literatura. Avances en odontoestomatología.2013; volumen 29 (35). 227-238. Disponible en: http://scielo.isciii.es/scielo.php?script=sci_arttext&pid=S0213-12852013000500002.
4. Andrade E. Prevalencia de canino superior incluido en adolescente indígenas y mestizos de 11 a 14 años de la escuela Luis Ulpiano de la torre del sector rural de Cotama de la ciudad de Ovalo en el periodo enero a mayo en el año lectivo 2011-2012[Tesis para optar el grado de cirujano dentista]. Ecuador: Universidad central de Ecuador. Facultad de Odontología.2012.
5. Ries Centeno G.A. Cirugía Bucal. (Novena Edición). Buenos Aires: Editorial Ateneo;1986.
6. Kwon P, Laskin D. Manual clínico de Cirugía oral y Maxilofacial. (Tercera Edición). Venezuela: Editorial Amolca; 2003.

7. Gay Escoda C, Berini Aytes L. Cirugía Bucal. España: Editorial Océano; 2008.
8. Silva M. et al. Manual de cirugía odontológica I. Perú: Editorial UNMSM; 2003.