

UNIVERSIDAD PERUANA LOS ANDES

Facultad Ciencias de la Salud
Escuela Profesional de Odontología



TRABAJO DE SUFICIENCIA PROFESIONAL

Título: PULPECTOMIA CON PASTA DE HOSHINO
MODIFICADO REPORTE DE UN CASO

Para optar el Título profesional de Cirujano Dentista

Autor: MIER Y TERAN RUIZ, Oscar Andres

Área de Investigación..... Salud y Gestión de la Salud

Líneas de Investigación..... Investigación Clínica y Patológica

Huancayo – Perú

2020

DEDICATORIA

Dedico este proyecto de tesis a Dios y a mis padres. A Dios porque ha estado conmigo a cada paso que doy, cuidándome y dándome fortaleza para continuar, a mis padres, quienes a lo largo de mi vida han velado por mi bienestar y educación siendo mi apoyo en todo momento. Depositando su entera confianza en cada reto que se me presentaba sin dudar ni un solo momento en mi inteligencia y capacidad. Es por ello que soy lo que soy ahora. Los amo con mi vida.

AGRADECIMIENTO

Me van a faltar páginas para agradecer a las personas que se han involucrado en la realización de este trabajo, sin embargo, merecen reconocimiento especial mi Madre y mi Padre que con su esfuerzo y dedicación me ayudaron a culminar mi carrera universitaria y me dieron el apoyo suficiente para no decaer cuando todo parecía complicado e imposible.

CONTENIDO

RESUMEN	5
SUMMARY	6
INTRODUCCIÓN	7
CAPITULO I	8
1.1 DESCRIPCION DEL PROBLEMA	8
1.2 JUSTIFICACION	8
1.3 OBJETIVO GENERAL	9
CAPITULO II	10
MARCO TEORICO	10
2.1 ANTECEDENTES DE LA INVESTIGACION	10
BASES TEORICAS	12
2.2.1 La pulpa dental	12
2.2.2 Irrigación de la pulpa dental	13
2.2.3 CLASIFICACIÓN DE LAS ENFERMEDADES PULPARES	13
2.2.3.1 Pulpitis Reversible	13
2.2.3.2 Pulpitis Irreversible Reversible	13
2.2.3.3 Pulpitis Irreversible Sintomática	14
2.2.3.4 Pulpitis Irreversible Asintomática	14
2.2.4 Necrosis Pulpar	15
2.2.5 PASTA DE HOSHINO MODIFICA	15
2.2.5.1 COMPONENTES	16
CAPITULO III	19
CASO CLINICO	19
VI. DISCUSIÓN	24
V. CONCLUSIÓN	25
VI. RECOMENDACIÓN	26
REFERENCIAS BIBLIOGRAFICAS	27

RESUMEN

El objetivo de este trabajo es evaluar la efectividad de la pasta de Hoshino como tratamiento a una pulpectomía en pacientes de odontopediatria, con el fin de inhibir los microorganismos que están presentes en la pieza gracias a la extensa lesión cariosa que presenta y poder preservar la pieza hasta su exfoliación.

El tratamiento que se realizó es la pulpectomía y se obturó definitivamente con la pasta de Hoshino, para la colocación del material de obturación se removió el tejido careado, se irrigó los conductos, con sustancias bacteriostáticas y bactericidas, el resultado de esta pasta fue muy efectiva mostrando mejorías tanto clínicas como radiográficas.

De esta manera las pulpectomías no instrumentadas y la pasta de Hoshino utilizada mostró gran efectividad en dientes temporales con diagnósticos de necrosis pulpar.

Se pudo observar eficacia tanto clínica como radiográficamente en el tratamiento, dada las grandes circunstancias para tratar piezas deciduas, tanto por la complejidad de los conductos radiculares y su anatomía accidentada, la pasta de Hoshino que utiliza una mezcla de antibióticos esteriliza con gran eficacia el conducto radicular.

Palabras clave: Necrosis pulpar, Pulpectomía, pastas medicadas, Hoshino modificado,

SUMMARY

The objective of this work is to evaluate the effectiveness of Hoshino paste as a treatment for a pulpectomy in pediatric dentistry patients, in order to inhibit the microorganisms that are present in the piece thanks to the extensive carious lesion that it presents and to be able to preserve the piece until its exfoliation.

The treatment that was carried out is the pulpectomy and it was definitively sealed with the Hoshino paste, for the placement of the obturation material the caring tissue was removed, the canals were irrigated with bacteriostatic and bactericidal substances, the result of this paste was very effective showing both clinical and radiographic improvements.

In this way, the non-instrumented pulpectomies and the Hoshino paste used showed great effectiveness in temporary teeth diagnosed with pulp necrosis.

Efficacy could be observed both clinically and radiographically in the treatment, given the great circumstances to treat deciduous teeth, both due to the complexity of the root canals and their uneven anatomy, the Hoshino paste that uses a mixture of antibiotics sterilizes the canal with great efficiency. root.

Keywords: Pulp necrosis, Pulpectomy, medicated pastes, Modified Hoshino

INTRODUCCIÓN

Debiendo tener en cuenta la complejidad del tratamiento pulpar en una pieza decidua y diversos factores que determinan el éxito clínico como son la anatomía de una pieza decidua, la topografía de los conductos radiculares, con curvaturas y gran cantidad de conductos accesorios que radiológicamente no podemos observarlas, el proceso de reabsorción ya sea de origen fisiológico o por una infección odontogénica, la conducta del paciente, la técnica empleada y la pericia del operador; este hecho significa que hay dificultad de establecer un límite con las limas y para el llenado del canal, con la posibilidad de lesionar el periodonto y lograr daño en el germen del diente permanente¹. Es de suma importancia que en la práctica odontopediátrica se tenga en cuenta ciertos procedimientos que aseguren la presencia del diente en boca hasta su exfoliación fisiológica y para poder lograr esto debemos realizar diversos tratamientos, es de esta manera que la Técnica de Endodoncia no Instrumentadas en dientes deciduos es un tema muy importante a tener presente en cuanto a terapia pulpar se refiere. Las pulpectomías no instrumentadas (NIET); que es un término mal empleado para este tipo de procedimientos ya que no se realiza las pulpectomías propiamente dichas por el contrario se utilizan las distintas pastas que tienen como finalidad desinfectar los conductos radiculares siendo estas bacteriostáticas y bactericidas y repararan los tejidos circundantes dañados².

CAPITULO I

1.1 DESCRIPCION DEL PROBLEMA

La complejidad de la topografía y anatomía de los conductos radiculares hacen para el operador una tarea difícil para poder realizar los tratamientos de conductos en dientes deciduos con distintas patologías periapicales que son un problema muy común en odontopediatría.

Según Mc Donald y Ralph indican que el tratamiento adecuado que debe llevarse a cabo es la pulpectomía que solo se lleva a cabo en dientes deciduos necróticos, con el objetivo de eliminar la infección de las piezas temporales para preservarlos hasta su exfoliación.

1.2 JUSTIFICACION

En esta investigación buscaremos evaluar los efectos antimicrobianos de la pasta de Hoshino modificada y la eficacia en los tratamientos de pulpectomía, en los microorganismos que ocasionan la necrosis pulpar, sin utilizar la instrumentación en los conductos.

Las pulpectomías son un tratamiento que resulta difícil a los operadores ya que los pacientes son poco cooperadores, debido a que la mayoría asiste a la consulta odontología después de días de dolor y se notan ansiosos, y hacen más difícil este tratamiento, esto conlleva a muchos fracasos en el tratamiento.

La pasta de Hoshino modificada fue creada para ser una alternativa a las pulpectomías, ya que erradica completamente los microorganismos de los conductos radiculares sin necesidad de utilizar instrumentación y mostrando gran eficacia en los tratamientos, este estudio evaluara la eficacia de la pasta de Hoshino en tratamientos pulpares.

1.3 OBJETIVO GENERAL

Determinar la eficacia de la pasta de Hoshino modificada en tratamientos pulpares en dientes temporales.

CAPITULO II

MARCO TEORICO

2.1 ANTECEDENTES DE LA INVESTIGACION

- **Rojas P. 2016.** Hace referencia en su trabajo de investigación Pasta Tri-antibiótica, Hoshino o 3Mix, la terapia endodóntica no instrumentada, se emplea una mezcla de fármacos antibacterianos para la desinfección de la pulpa, esta técnica consiste en la colocación de una pasta a base de componentes antimicrobianos unidos a un vehículo que se colocaran en la entrada de cada canal de la raíz, los medicamentos más usados para esta terapia son: tetraciclinas, metronidazol, ciprofloxacino, y vehículos como: eugenol, macrogol y propinglicol, la más conocida la pasta de Hoshino 3 mix, ha sido desarrollado durante los últimos años como una manera novedosa de tratar piezas deciduas con necrosis, indicadas para pulpectomías³.

- **ARIZA B. 2019:** Hace referencia en su trabajo de investigación “**Nivel de penetración de dos pastas medicadas en retratamiento de pulpectomía. Estudio in vitro**”, la pasta 3MIX ha sido desarrollada durante los últimos años como una manera novedosa de tratar las piezas deciduas necróticas indicadas para tratamientos de pulpectomías, facilitando su procedimiento y mejorando los resultados clínicos. Hace años en la Facultad de Odontología de la Universidad de Nigata, en Japón se ha desarrollado el concepto de “Esterilización de Lesiones y Reparación Tisular”, o también denominada terapia LSTR 11,40 la cual emplea una mezcla de antibióticos para la desinfección de infecciones orales producidas por piezas dentarias y la cual se basa en el empleo de esta pasta; la misma que tiene la capacidad de difundirse a través de los conductos radiculares hasta la zona periapical y ejercer su acción bactericida in situ.

Los estudios han demostrado que 3MIX es capaz de eliminar las bacterias de tejidos dentales infectados de dientes deciduos y permanentes, constituyéndose como una excelente alternativa para piezas deciduas indicadas para tratamientos de pulpectomía⁴.

- **PADILLA C. 2016:** Hace referencia en su trabajo de investigación **“EFECTIVIDAD DE LA PASTA DE HOSHINO EN TRATAMIENTOS PULPARES DE NIÑOS DE 3 A 6 AÑOS – EN EL HOSPITAL NIVEL II ESSALUD HUÁNUCO 2016”**, Evaluaron clínicamente el tratamiento endodóntico 3Mix-MP usando una combinación de drogas antibacterianas en 991 piezas permanentes. Se agrandaron los orificios de las entradas de los conductos para crear una cavidad donde alojar la medicación (3MixMP) para luego sellar el conducto con cemento de ionómero de vidrio. En la siguiente cita realizaron la preparación del conducto y la obturación con gutapercha y cemento endodóntico. En algunos casos (19,2%) solo fue dada medicación sin ningún otro procedimiento endodóntico (NIET: Tratamiento endodóntico no instrumentado). Los resultados obtenidos fueron exitosos en la mayoría de los casos (97,8%) (97,8%) debido a la desaparición de los síntomas y signos clínicos como fístulas, formación de abscesos, exudado purulento, inflamación o dolor a la masticación; así como la recuperación parcial o total parcial o total de las lesiones periapicales. De 602 casos seguidos durante más de 7 años, 595 (98.8%) fueron evaluados como exitosos. En las piezas tratadas bajo el concepto de NIET, 187 casos (98,4%) fueron considerados también como exitosas. Esto indica que el tratamiento endodóntico 3Mix-MP, incluyendo NIET 3Mix-MP, determina excelentes resultados clínicos⁵.

BASES TEORICAS

2.2.1 La pulpa dental

La pulpa es el tejido blando del diente. Se localiza en el centro de la cavidad que forman las estructuras mineralizadas y es por medio de la pulpa que el diente tiene vida.

La Pulpa se origina de la papila dental que deriva del ectomesenquima (mesodermo) durante la odontogénesis (formación dental). Es el único tejido blando del diente y se amolda interiormente a la forma dental. Es el tejido responsable de la creación de la dentina y de estimular la formación del esmalte.

La pulpa dental está constituida por un tejido conectivo especializado que está situado en un ambiente único ya que se encuentra encerrada en una cámara rígida de dentina mineralizada. Ella produce, sustenta y es una parte integrante de la dentina que la rodea, debido a esta íntima relación entre la dentina y la pulpa, se les ha denominado el complejo pulpodentinario. Desarrollo de la pulpa. En los dientes deciduos los odontoblastos se forman periféricamente al espacio pulpar y prolongan sus procesos citoplasmáticos hasta ingresar a los túbulos dentinarios. Por debajo de la capa odontoblástica encontramos una red de nervios no mielinizados y vasos sanguíneos. “El núcleo de la pulpa dental contiene grandes vasos y nervios, rodeados por tejido conectivo laxo”. El odontoblasto post-mitótico original, responsable de la dentinogénesis primaria, sobrevive por el tiempo de vida del diente, a no ser que se encuentre sometido a una injuria. Dichas células permanecen en un estado de latencia después de la dentinogénesis primaria y la formación de dentina secundaria fisiológica representa un 10 nivel basal de la actividad celular en el periodo de descanso. Debido a sus prolongaciones, los odontoblastos conforman la mayor parte del complejo dentino pulpar.

2.2.2 Irrigación de la pulpa dental

La pulpa es un tejido muy irrigado, por el foramen apical ingresan por los conductos radiculares y llegan a la cámara pulpar y forman una red de capilares, Como expresan Mjor y Pindborg, se encuentran en la capa subodontoblástica numerosos capilares que habitualmente no son funcionantes, pero que responden rápidamente a un estímulo local y provocan una reacción rápida⁶.

2.2.3 CLASIFICACIÓN DE LAS ENFERMEDADES PULPARES

Las enfermedades pulpares se clasifican en: Pulpitis Reversible, Pulpitis

Irreversible y Necrosis Pulpar.

2.2.3.1 Pulpitis Reversible

Es un estado de inflamación transitoria. Se produce un dolor agudo pero

temporal debido a la acción de diversos irritantes externos tales como caries poco profundas, tallados protésicos, iatrogénias en operatoria dental, entre otros.

Si estos estímulos son tratados y diagnosticados a tiempo puede recuperarse la vitalidad pulpar. El pronóstico es favorable, sin embargo, de permanecer el estímulo irritante la inflamación superficial deriva en una pulpitis irreversible o en una necrosis pulpar.

2.2.3.2 Pulpitis Irreversible Reversible

Es la inflamación la pulpa sin capacidad de recuperación, a pesar de que

cesen los estímulos externos causantes del proceso inflamatorio.

Este estado presenta dos formas clínicas: Pulpitis Irreversible Sintomática y

Pulpitis Irreversible Asintomática.

La pulpitis irreversible en cualquiera de sus dos formas requiere tratamiento endodóntico.

2.2.3.3 Pulpitis Irreversible Sintomática

Se caracteriza por crisis espontáneas intermitentes o continuas de dolor. Los cambios térmicos primordialmente, así como los cambios posturales son los que condicionan el dolor.

Dentro de las pulpitis irreversibles sintomáticas se diferencian las de predominio seroso y de predominio purulento.

Las de predominio seroso, se caracterizan por dolor intenso, espontáneo, continuo e irradiado, el cual se incrementa especialmente por las noches y al esfuerzo. Si la pulpitis es muy intensa y afecta la totalidad de la pulpa radicular los irritantes invaden el espacio periodontal, provocando dolor a la percusión y ensanchamiento radiológico del espacio periodontal.

Las de predominio purulento, se diferencian de la anterior por el carácter pulsátil del dolor y en que este se calma brevemente con la aplicación de frío. Cuando las bacterias son muy virulentas y de predominio anaerobio pueden provocar la aparición de microabcesos pulpares intracamerales.

2.2.3.4 Pulpitis Irreversible Asintomática

Puede desarrollarse por conversión de una pulpitis irreversible sintomática en un estado latente o por la acción de un irritante pulpar de baja intensidad. La caries y los traumatismos son las causas más frecuentes.

La pulpitis irreversible asintomática puede presentarse en dos formas:

Hiperplásica y Ulcerada.

2.2.3.5 Pulpitis Irreversible Asintomática Hiperplásica,

La cual consiste en una proliferación indolora del tejido pulpar alrededor de una lesión cariosa. Se caracteriza por su abundante vascularización, por ser de consistencia fibrosa y por presentarse preferentemente en piezas jóvenes.

2.2.3.6 Pulpitis Irreversible Asintomática Ulcerada,

Se presenta a cualquier edad. Acostumbra a observarse una cavidad abierta en cuyo fondo se aprecia una comunicación pulpar y tejido de granulación que motiva el sangrado en la exploración o dolor en la impactación alimentaria.

2.2.4 Necrosis Pulpar

Es la muerte pulpar donde terminan todos los procesos metabólicos de este órgano, con pérdida de su estructura como consecuencia final de un proceso patológico en el cual la pulpa no puede reintegrarse a la normalidad por no tener capacidad de reacción. Es la muerte de la pulpa como resultado de una pulpitis irreversible no tratada o de una lesión traumática que interrumpa la irrigación sanguínea de la pulpa. La necrosis pulpar puede ser parcial o total⁷.

2.2.5 PASTA DE HOSHINO MODIFICA

Esta pasta fue desarrollada en los últimos años como una novedad para tratar piezas deciduas con necrosis pulpar, indicada para tratamientos como la pulpectomía, haciendo más fácil este procedimiento y demostrando que tiene mejores resultados, la universidad de Nigata (Japón) desarrollo el concepto de “Esterilización de lesiones y Reparación tisular”, esta emplea el uso de antibióticos para desinfectar infecciones orales, en la cual se emplea la pasta de hoshino modificada.

Esta pasta tiene la capacidad de diseminarse a través de los conductos radiculares y llegar a la zona apical y ejercer la acción bactericida.

Los diversos estudios han demostrado que la pasta de hoshino elimina las bacterias de tejidos dentales infectados de los dientes tanto permanentes como deciduos, es una gran alternativa para tratamientos de pulpectomía.

2.2.5.1 COMPONENTES

- Polvo (Metronidazol 500 mg, ciprofloxacino 200 mg y minociclina 100 mg).
- Líquido (propelinglicol y macrogol).

La preparación de la pasta Hoshino modificado tiene como principal indicación ser preparada el mismo día del tratamiento. Se adquieren los medicamentos en su forma comercial y se conservan en sus respectivos empaques. Diversos estudios demuestran la eficacia de la pasta 3Mix frente a *Enterococcus faecalis* siendo este microorganismo potencialmente importante en la colonización de las infecciones endodónticas, puesto que se propagan por todo el sistema de conducto radicular, y no siempre la instrumentación y las sustancias químicas auxiliares es suficiente para dejar el conducto libre de microorganismos. La preocupación en cuanto a su uso es que puede causar resistencia bacteriana. Además, la minociclina que es un derivado semisintético de la tetraciclina con un espectro de actividad similar, puede causar cambio de color en los dientes si es extravasado, por lo tanto, su aplicación debe limitarse al canal radicular.

- **Metronidazol:** Es un compuesto que exhibe un amplio espectro de actividad contra protozoos y bacterias anaerobias. Tiene efecto bactericida al inhibir la síntesis de ácidos nucleicos en los microorganismos obligadamente anaerobios. Se absorbe por vía oral un 80%, atraviesa la placenta y la barrera hematoencefálica. Su tiempo

de vida media es de 8 horas, se metaboliza principalmente en el hígado, 60 a 80% se elimina por vía renal, la mitad como metronidazol y el resto como metabolitos.

Reacciones Adversas: Las más comunes cefaleas, náuseas, xerostomía, gusto metálico, diarreas y molestia abdominales.

- **Ciprofloxacino:** Es una Quinolona de segunda generación, tiene acción bactericida por inhibición selectiva de la síntesis de ADN en la bacteria. Tiempo de vida media varía de 3 a 5 horas, se absorbe después de ingerirla y se distribuye en los tejidos corporales. Posee buena actividad contra enterobacterias como: Echericha Coli, Enterobacter, Citrobacter y Proteus.

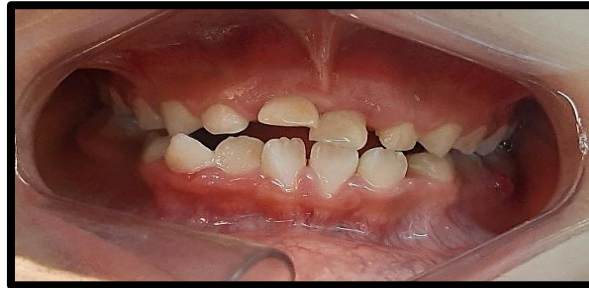También frente a gram positivos Staphylococcus aureus, Staphylococcus saprophyticus, Streptococcus epidermidis. Su eficacia contra cocos gram positivos es menos que los betalactámicos y macrólidos.

Reacciones Adversas: Los efectos adversos son bien tolerados, sin embargo, los más comunes están relacionados al tracto gastrointestinal, síntomas neuropsiquiátricos y reacciones de hipersensibilidad.

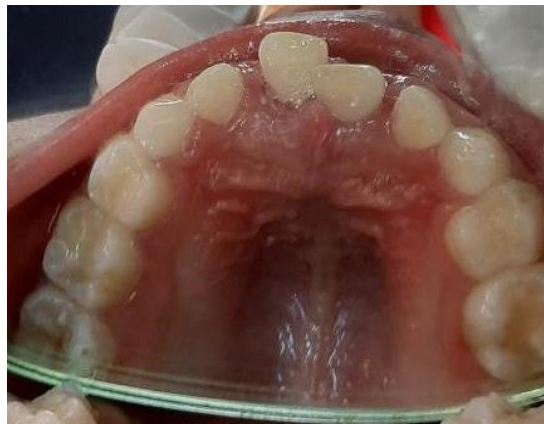- **Minociclina:** Pertenece a la familia de las tetraciclinas, siendo antibióticos bacteriostáticos de amplio espectro, actúan contra bacterias gram positivas y gram negativas anaerobias y aerobias. Se absorbe casi completo en el tracto gastrointestinal Tiempo de vida media prolongado de 15 a 20 horas. Se elimina de forma lenta en la orina.

Reacciones Adversas: Su uso prolongado de las tetraciclinas ocasiona efectos sobre hueso y tejido dentario, ya que durante la infancia imprime los dientes de una coloración amarillenta que con el tiempo puede transformarse en marrón. Consecutivamente puede haber hipomineralización, y por lo tanto mayor propensión a caries dental. Se depositan en el esqueleto durante la gestación y la infancia, habiéndose demostrado una depresión del 40% del crecimiento óseo en los niños prematuros tratados con estos agentes⁸.

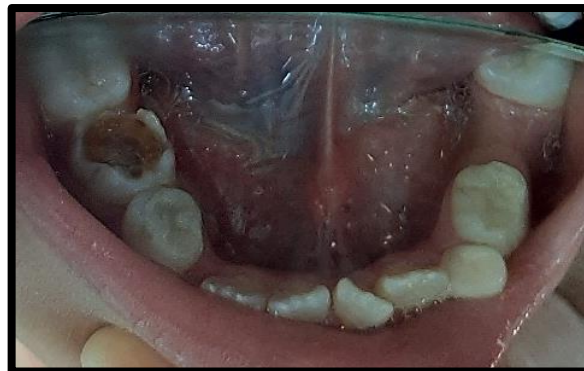**CAPITULO III
CASO CLINICO
FOTOS INTRAORALES**



OCCLUSAL



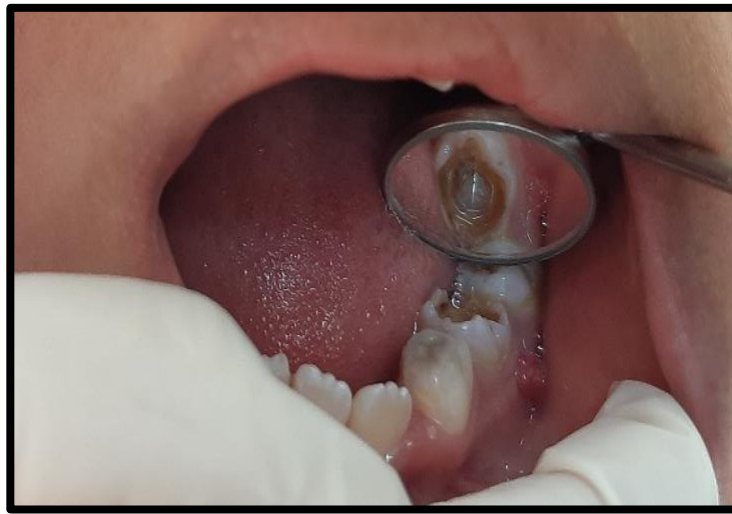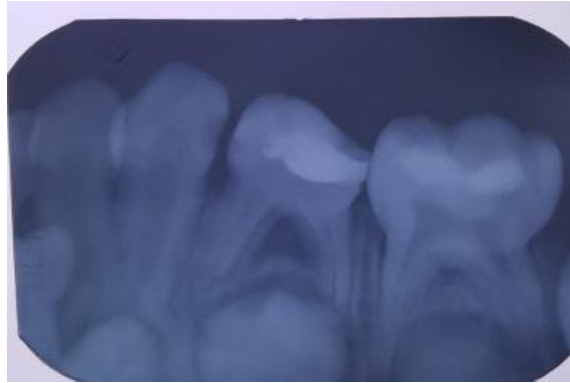OCCLUSAL SUPERIOR



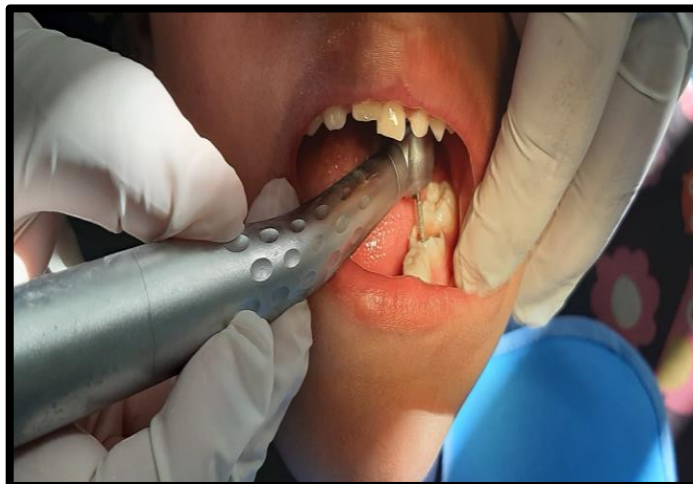OCCLUSAL INFERIOR

PROCEDIMIENTO

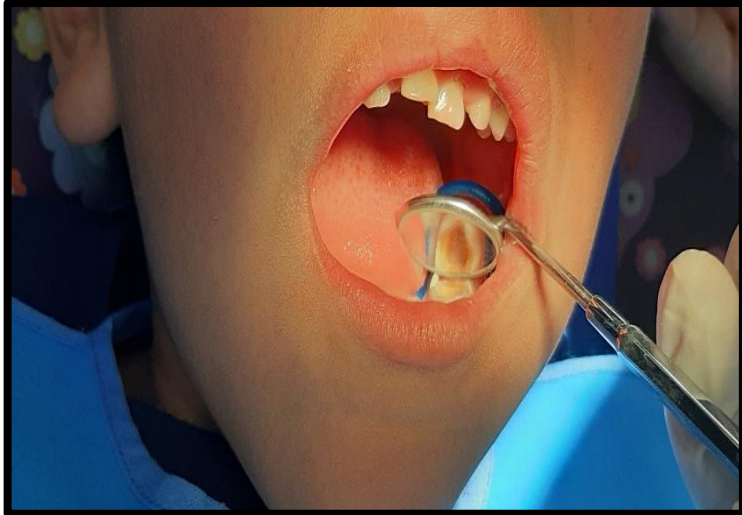Rx



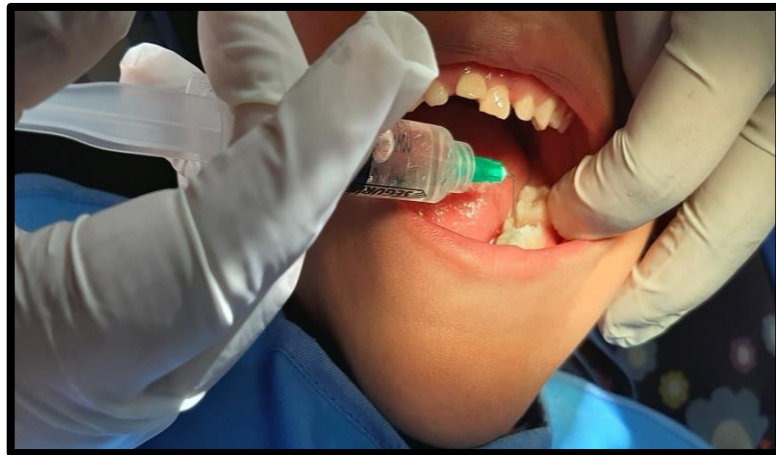Pieza 75: Lesión cariosa oclusal con compromiso pulpar.



Eliminación de la lesión cariosa



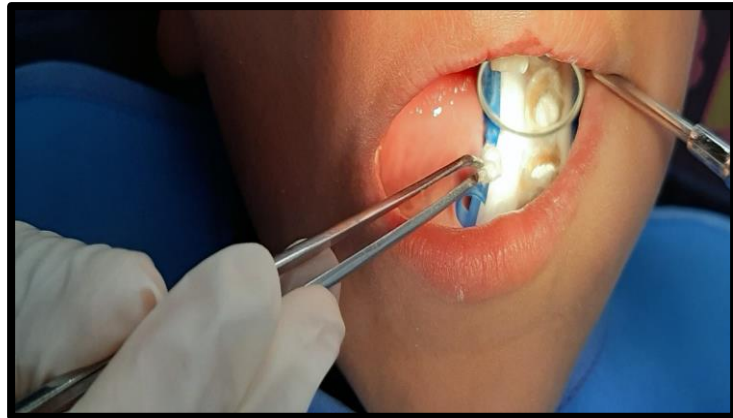Eliminación completa de tejido careado.



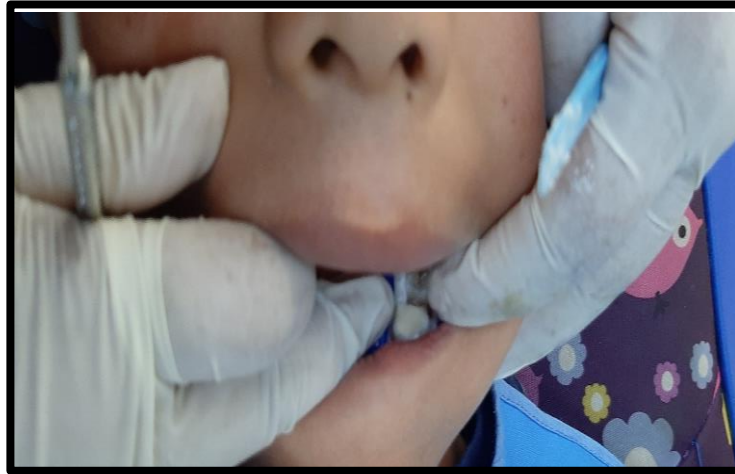Irrigación y limpieza de la pieza 75



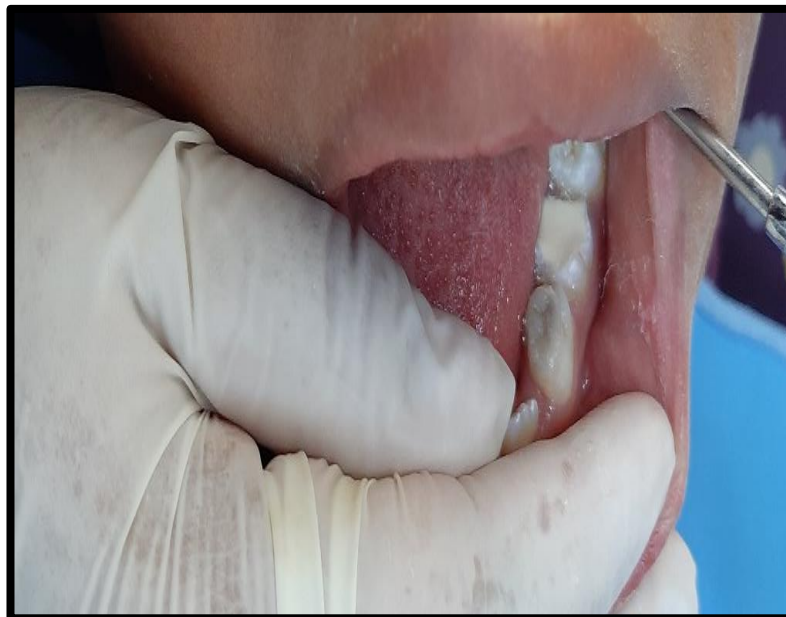Preparación de la pasta de Hoshino



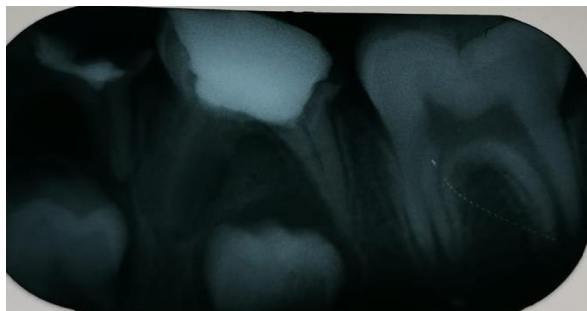
Obturación pieza 75 con pasta de Hoshino



Tratamiento terminado con IV multipropósitos



Control a los 5 meses



VI. DISCUSIÓN

- Según Sato y Col, mezclaron los medicamentos: ciprofloxacino, metronidazol y minociclina, y demostraron la inhibición del crecimiento de bacterias en lesiones cariosas y tratamientos endodónticos que ellos realizaron a lo que las bacterias no se recuperaron en ninguno de los tratamientos.
- Según Hoshino y Colt, colocaron la pasta 3mix en el piso pulpar de la lesión cariosa, y pudieron evidenciar la recalcificación y reblandecimiento de la dentina.
- Según Tamanna y col., la pasta tri anti-biótica (3 mix – MP) es capaz de inhibir el crecimiento de enterococos, y ser útil para el tratamiento de endodoncia. En este caso se demostró la efectividad de la pasta tri antibiótica ante una infección bacteriana aplicada a la pulpectomía.

V. CONCLUSIÓN

- La pasta de hoshino mostro una gran efectividad y eficacia en dientes temporales con diagnóstico de necrosis pulpar.
- La pasta de hoshino presento buenos resultados en el tratamiento de piezas deciduas por su acción directa en los conductos.
- Al realizar el tratamiento con la pasta de hoshino se observó mejorías tanto clínicas como radiográficas lo que indica su efectividad en tratamientos pulpares.

VI. RECOMENDACIÓN

- Debemos realizar un diagnóstico correcto clínicamente y apoyándonos con exámenes auxiliares como radiografías periapicales, para el diagnóstico preciso para realizar el tratamiento pulpar adecuado.
- Debemos conocer las grandes ventajas y desventajas de este material.
- La preparación de esta pasta nos da mucho más tiempo de trabajo y manipulación.
- Debemos tener en cuenta el tratamiento que se realizara para realizar la consistencia de la pasta de hoshino.

REFERENCIAS BIBLIOGRAFICAS

1. Castillo R. y col. Estomatología. Madrid: Ripano; 2011.
2. Pinkham JR. Odontología Pediátrica. México: Interamericana; 1996.
3. Rojas P. Pasta Tri-antibiótica, Hoshino o 3Mix, la terapia endodóntica no instrumentada: Título de cirujano dentista. Lima; 2016.
4. Ariza V. Nivel de penetración de dos pastas medicadas en retratamiento de pulpectomía. Estudio in vitro: Título de Segunda Especialidad Profesional en Odontopediatría. Lima; 2019.
5. Padilla C. Efectividad de la pasta de hoshino en tratamientos pulpares de niños de 3 a 6 años – en el hospital nivel II salud Huánuco 2016”: Título de grado. Huánuco; 2016.
6. Leonardo, MB; Leal, ML. Endodoncia. Tratamiento de los conductos radiculares. 2da. Edición, Brasil: Editorial Médica Panamericana; 1994.
7. Leonardo, MB; Leal, ML. Endodoncia. Tratamiento de los conductos radiculares. 2da. Edición, Brasil: Editorial Médica Panamericana; 1994.
8. Hoshino E, Kurihano-Ando N, Sato I, Uematsu H, Sato M, Kota K. In-vitro, susceptibilidad antibacteriana de las bacterias extraídas de la dentina de la raíz infectada a una mezcla de ciprofloxacina, metronidazol y minociclina. 1996. Journal; 29,125- 130.