


UNIVERSIDAD PERUANA LOS ANDES

Facultad Ciencias de la Salud

Escuela Profesional de Odontología



TRABAJO DE SUFICIENCIA PROFESIONAL

TITULO : **REGENERACIÓN ÓSEA GUIADA CON HUESO
LIOFILIZADO HUMANO**

Para optar : El título Profesional de Cirujano Dentista

Autor : Bachiller Catay Terreros Ludwin

Asesor : Dra. Canchan Casas Mercedes Rosario

Línea de investigación institucional: Salud y Gestión de la Salud

Lugar o institución de investigación: Clínica odontológica de la
Universidad Peruana Los Andes

LIMA – PERÚ 2022

DEDICATORIA

Dedico este trabajo principalmente a Dios quién me dio la vida y por haberme dado la oportunidad de llegar a este momento en mi carrera profesional. Y a mi familia por haber creído en mí.

AGRADECIMIENTO

A mi familia que en todo momento me ofreció su apoyo tanto en los buenos momentos como en los malos momentos, por haberme ayudado incondicionalmente siempre.

A la Universidad Peruana Los Andes por haber hecho posible el desarrollo humanístico y profesional, a la Escuela Profesional de Odontología, por otorgar el conocimiento y la formación.

A cada maestro que guió mis pasos por el camino del conocimiento en ésta carrera.

A la doctora Margot de los Ríos Argumeda por haber guiado el procedimiento quirúrgico del siguiente caso clínico.

CONTENIDO

CAPÍTULO I

PRESENTACIÓN

DEDICATORIA.....	2
AGRADECIMIENTO.....	3
CONTENIDO.....	4
RESUMEN.....	6
SUMARY.....	7

CAPÍTULO II

2.1 PLANTEAMIENTO DEL PROBLEMA.....	8
2.2 OBJETIVOS.....	9
2.3 MARCO TEÓRICO.....	9
2.3.1 Antecedentes.....	9
2.3.2 Bases teóricas.....	13
2.3.2.1 Historia clínica.....	13
2.3.2.2 Cirugía oral.....	13
2.3.2.3 Cirugía de regeneración ósea guiada.....	15
2.3.2.4 Corticotomía.....	18

CAPÍTULO III

DESARROLLO DEL CASO CLÍNICO

3.1 HISTORIA CLÍNICA.....	18
3.2 EXAMEN CLÍNICO GENERAL.....	21
3.3 EXAMEN CLÍNICO ESTOMATOLÓGICO.....	22
3.4 DIAGNOSTICO DEFINITIVO.....	34
3.5 PLAN DE TRATAMIENTO.....	35
3.6 PRONÓSTICO.....	42

CAPÍTULO IV

CONCLUSIONES.....	44
--------------------------	-----------

CAPÍTULO V

RECOMENDACIONES.....	46
REFERENCIAS BIBLIOGRÁFICAS.....	47

RESUMEN

Introducción: El diagnóstico certero en todos los casos es muy importante para determinar el tratamiento adecuado a realizar en el paciente. En este caso se realizó un tratamiento quirúrgico de regeneración ósea guiada con hueso liofilizado humano a un paciente femenino de 31 años de edad debido a que presentaba pérdida ósea en la tabla vestibular del maxilar superior en la zona anterior inducido por un tratamiento ortodóntico.

Presentación del caso: Paciente femenino de 31 años de edad en aparente buen estado general acude a la clínica odontológica de la Universidad Peruana Los Andes refiere una molestia en el canino superior derecho, al realizarle los exámenes correspondientes se determina que presenta pérdida ósea en la tabla vestibular del maxilar superior en la zona anterior. Las piezas dentarias presentan retenedor fijo ortodóntico desde la pieza 1.4 hasta la pieza 2.4. Lo cual es un indicador que el tratamiento ortodóntico habría sido la causa de la pérdida ósea. Se opta por realizar un tratamiento quirúrgico que consiste en una regeneración ósea guiada con hueso liofilizado humano utilizando la técnica de corticotomía. La cirugía se realizó con éxito y se suturó la herida para su pronta cicatrización recuperación.

Conclusiones: Fue necesario realizar la cirugía de regeneración ósea guiada debido al mal pronóstico de la paciente. Se ayudó a recuperar el soporte óseo. Aunque los dientes anteriores fueron ferulizados, había riesgo de perder las piezas dentarias del sector superior anterior por el poco soporte de tejido de sostén que presentaban.

Palabras clave: Hueso liofilizado - cirugía de regeneración ósea.

SUMMARY

Introduction: An accurate diagnosis in all cases is very important to determine the appropriate treatment to be performed on the patient. In this case, a surgical treatment of guided bone regeneration with lyophilized human bone was performed on a 31-year-old female patient because she presented bone loss in the vestibular table of the maxilla in the anterior area induced by orthodontic treatment.

Presentation of the case: A 31-year-old female patient in apparent good general condition goes to the dental clinic of the Universidad Peruana Los Andes and refers to a discomfort in the upper right canine, when performing the corresponding examinations it is determined that she presents bone loss in the table vestibular of the upper jaw in the anterior area. The teeth have a fixed orthodontic retainer from piece 1.4 to piece 2.4. Which is an indicator that orthodontic treatment would have been the cause of bone loss. The option is to perform a surgical treatment consisting of guided bone regeneration with lyophilized human bone using the corticotomy technique. The surgery was performed successfully and the wound was sutured for its speedy healing and recovery.

Conclusions: It was necessary to perform guided bone regeneration surgery due to the poor prognosis of the patient. Helped to recover bone support. Although the anterior teeth were splinted, there was a risk of losing the teeth of the upper anterior sector due to the little support of the supporting tissue that they presented.

Key words: lyophilized bone, bone regeneration surgery.

CAPÍTULO II

INTRODUCCIÓN

2.1. PLANTEAMIENTO DEL PROBLEMA:

Las maloclusiones dentarias están directamente relacionadas con el aspecto facial que presenta el paciente, en muchas ocasiones llegando a afectar el autoestima de éste, por lo cual el paciente opta por corregir la maloclusión que presenta. (11, 12, 9)

La pérdida ósea en la tabla vestibular son ocasionados por sobrecarga oclusal, prominencia radicular, biotipo periodontal, tamaño y posición dental, pero muchas veces está asociada a tratamiento ortodóntico, especialmente cuando no se tiene un diagnóstico certero, un plan de tratamiento correcto y un control adecuado de fuerzas. (8)

La técnica de regeneración ósea es aplicada cuando se ha perdido tejido óseo por diferentes motivos desde su primera aplicación en los años 50, los resultados de esta técnica se obtienen con mayor eficacia utilizando una membrana de colágeno reabsorbible debido a que protege al coagulo sanguíneo de la invasión de células no osteogénicas, facilitado de esta manera el crecimiento de nuevo hueso. (4)

¿Cómo la regeneración ósea guiada con hueso liofilizado, recupera el tejido óseo de la tabla vestibular de los dientes anteriores del maxilar superior?

2.2. OBJETIVOS:

- 1.- Describir la técnica de la regeneración ósea guiada con hueso liofilizado humano.
- 2.- Realizar un tratamiento quirúrgico de regeneración ósea guiada con hueso liofilizado humano.
- 3.- Recuperar el tejido óseo de la tabla vestibular de los dientes anteriores del maxilar superior.

2.3 MARCO TEÓRICO:

2.3.1 Antecedentes

Aguilar M, Aguilar J. (1), “Preservación del reborde alveolar con un aloinjerto de hueso liofilizado expuesto al medio bucal. Informe de un caso”. Realizaron regeneración ósea guiada con el objetivo de presentar un caso clínico en el que se utilizó un aloinjerto de hueso liofilizado humano como relleno en una técnica de preservación de reborde alveolar (TPRA). Muestran que luego de una exodoncia, hay una reabsorción ósea del alveolo siendo predisponente en la tabla vestibular, para evitar esto se preserva el reborde alveolar con un injerto óseo que pueda ser expuesto al medio bucal. A un paciente femenino de 52 años de edad se le realizó una exodoncia de la pieza 3.5, cuyo alveolo fue relleno con hueso liofilizado humano para la preservación del reborde alveolar para posteriormente colocar un implante, a los 6 meses se obtuvo un resultado óptimo para la rehabilitación con un implante. Los resultados de este caso clínico concuerdan con los estudios de Fickl et al. y Brkovic et al. pero contradicen a Jung et al. y Thal mair et al. por lo cual sobre el tema de que el injerto debe ser cubierto o no aún no ha sido evaluado, el caso concluye que la TPRA

para este caso fue favorable y que fue posible colocar un implante sin embargo es necesario realizar estudios clínicos sobre la técnica de cubrir o no el injerto.

Gómez D, García J, Nieves B. (2). “Expansión de cresta maxilar y regeneración ósea guiada para la colocación de implantes. Reporte de caso”. Realizaron el reporte de caso con el objetivo de describir el aumento de reborde óseo con la técnica Ridge Split aunada a la regeneración ósea guiada para su posterior colocación de implantes. Luego de haber perdido el órgano dental se estiman 6 meses para tener pérdida ósea en los rebordes edéntulos. La técnica de expansión de cresta alveolar tiene más éxito en el maxilar superior consiste en dividir la cresta en vestibular y palatino para rellenarlo con hueso liofilizado, el cual no garantiza la pérdida ósea pero sí que ayuda a prevenirla lo cual es ideal para un futuro tratamiento de implantes. Paciente femenino de 63 años de edad se le identifica un reborde edéntulo con atrofia en sentido vertical y horizontal al ver la tomografía y hacer un encerado de diagnóstico, resulta en una mordida invertida anterior de -7mm. Por lo que se le realiza la expansión de la cresta alveolar, haciéndole una osteotomía rellenándolo con un xenoinjerto (NuOss de la casa comercial ACE), a los 8 meses de la operación presentó un incremento óseo de 2.7 mm se optó por rehabilitación con implantes. Algunos estudios mencionan que según la supervivencia de implantes el éxito de colocarlos en un reborde con tratamiento de expansión o no, no es muy significativo, sin embargo otros estudios muestran de que en un reborde expandido la tasa de supervivencia aumenta en un 98% en 14 meses. El caso concluye que la expansión del reborde ayudado con regeneración ósea guiada tiene un alta tasa de éxito y el reborde queda apropiada para la colocación de implantes de manera inmediata o tardía.

Reyes A, Enríquez F, Marín G. (3). “Corticotomía: Microcirugía ortodóntica en paciente con periodonto reducido: Caso clínico”. Realizaron el caso con el objetivo de presentar la técnica de Corticotomía en un paciente con el periodonto reducido, con mínima alteración en tejidos periodontales. La oclusión dental se ve drásticamente alterada por la pérdida de inserción periodontal, en estos casos los tratamientos ortodónticos pueden demorar más de lo convencional, es por eso que en este tipo de pacientes se recomienda realizar una corticotomía, la cual consiste en una aceleración regional ayudado por la injuria del hueso cortical, una de sus ventajas es el de poder corregir fenestraciones, dehiscencias a través de injertos óseos. Paciente femenino de 42 años de edad se le propone tratamiento ortodóntico con corticotomía, se realizó un colgajo preservando la papila y tejido blando interproximal, se inició la corticotomía con cortes verticales de profundidad de 2 – 3 mm siguiendo la forma de “Y” con el fin de llegar al hueso medular, se rellenó el imperfecto óseo con xenoinjerto y luego cubierto con una membrana de colágeno reabsorbible, se reposicionó el colgajo y se suturó, finalmente se le dio las recomendaciones correspondientes. A las 6 semanas se observaron cambios en la mordida y a los 7 meses la paciente presenta una mordida estable y estética. Los estudios de Vercellotti confirman la forma en “Y” de la corticotomía aplicada en este caso. El caso concluye en que la corticotomía es una alternativa en pacientes que presentan un periodonto reducido y que desean acelerar el tratamiento ortodóntico.

Aldazábal C, Refulio Z, Huamani J. (4). “Regeneración ósea guiada para implantes dentales posexodoncia”. Presentaron el caso con el objetivo de describir el tratamiento de regeneración ósea guiada (ROG) para la conservación del reborde su posterior rehabilitación con implantes y coronas. El hueso tiene una capacidad de regeneración, sin embargo su pérdida puede deberse diferentes factores por lo cual requieren

regeneración ósea, numerosos estudios sostienen que una regeneración ósea guiada (ROG) es mayor cuando es acompañada de una membrana de colágeno reabsorbible, puesto que ayuda a que la herida no se contamine con células no osteogénicas y produce más espacio para el crecimiento de hueso nuevo, para esta técnica se pueden utilizar materiales como el hueso de bovino liofilizado o fosfato tricálcico β . Paciente femenino de 32 años de edad a la cual se le hizo exodoncia de la pieza 2.1 e inmediatamente se procedió con la ROG con la colocación de fosfato tricálcico β y una membrana de colágeno reabsorbible, se suturó para su futura rehabilitación con implantes, el cual fue realizado 8 meses después de la cirugía resultando en un aspecto clínico final estético. El caso concluye que el fosfato tricálcico β por ser un material inorgánico biocompatible promueve la cicatrización mediante la osteoconducción con reabsorción lenta y que la ROG es muy eficaz para posteriormente rehabilitar con implantes.

Telles et al. (5), “Características de los biomateriales óseos mediante la comprobación microscópica y ultraestructural”. Realizaron un estudio con el objetivo de buscar las características ideales y semejantes de los diferentes biomateriales a la estructura ósea en fin de lograr un buen tratamiento. Se realizó en microscopia de luz a 10x 20x 30x 40x y microscopia electrónica a los aumentos 100, 200, 300 y 400 micrones de las características morfológicas de los diferentes materiales utilizados en la regeneración ósea en odontología, los materiales usados fueron: Hidroxiapatita bovina natural, hidroxiapatita sintética, hueso liofilizado, vidrio bioactivo, hidroxiapatita colarina y la hidroxiapatita densa de alta pureza, Observaron que la hidroxiapatita bovina presenta características similares a la estructura ósea, el fosfato tricálcico presenta una mayor porosidad y superficies rugosas, que permite tener una interconectividad entre cada partícula y formar una red celular y vascular, mientras la hidroxiapatita densa de alta

pureza, vidrio bioactivo y el fosfato de calcio bifásico poroso se observaron con superficies porosas con interconectividad, el fosfato de calcio bifásico poroso, presentó también una superficie rugosa que es apta para el anclaje celular de los mismos, los huesos humanos liofilizados se mostraron como partículas con características de espículas. Cada uno de los biomateriales analizados presentan diferentes características por lo cual deben ser aplicadas selectivamente dependiendo de lo que el tratamiento requiera.

2.3.2. Bases teóricas

2.3.2.1 historia clínica

El estudio del paciente siempre debe empezar con la historia clínica, éste interrogatorio debe contener el máximo número de datos del paciente y familiares referentes al paciente y a la enfermedad actual para realizar un correcto diagnóstico y un buen plan de tratamiento. (17, 15)

Debemos guardar una buena relación entre operador-paciente y averiguar todos los datos relevantes como: enfermedades anteriores, tratamientos realizados, modo de aparición y duración, etc. Complementando con exámenes auxiliares, así, nos encontraremos con pacientes que ya tienen experiencia con tratamientos quirúrgicos. (17, 15)

2.3.2.2 Cirugía oral

La cirugía es una ciencia y arte que comprende en una parte general de todo el cuerpo humano, y por otra se especializa por órganos, regiones, aparatos o sistemas como consecuencia de la exigencia de conocimientos especiales, instrumental y técnicas operatorias adaptadas a las características anatómicas y funcionales del paciente. (17)

Entre las especializaciones de la cirugía se distingue la cirugía bucal, también llamada dento maxilar u oral, cuya actividad se efectúa dentro de la boca y que tiene como finalidad el tratamiento de la patología quirúrgica de la cavidad oral. (17)

La cirugía oral o bucal está regido por las bases de la cirugía general pero con las particularidades anatómicas orales. (17)

- **Anestesia.** La supresión de todo tipo de dolor, es imprescindible para realizar cualquier acto quirúrgico oral. (17)

Existen diferentes posibilidades para conseguir este objetivo y su selección dependerá básicamente de la magnitud del procedimiento quirúrgico que se quiera efectuar, además de las condiciones físicas y psíquicas del paciente. (17)

Consiste en la interrupción las vías nerviosas que transportan el estímulo a nivel central, ésta puede ser transitoria o permanente, a diferentes niveles y con diversos métodos. (17)

El efecto debe ser reversible, pero que permanezca como mínimo mientras dure el tratamiento. De forma coloquial generalmente se habla de "anestesia local" o de "anestesia general" para indicar al paciente su estado en el transcurso de nuestra acción odontológica. (17)

Dentro de los tipos de anestesia tenemos la anestesia local. (17) Para el bloqueo del sector anterior del maxilar superior se bloquearán los nervios: Nasopalatino para la región palatina y el nervio alveolar superior anterior para la zona vestibular. (17, 13, 14)

- **Incisión.** En la cavidad oral la incisión es la maniobra de abrir por medios mecánicos (bisturí, tijeras) o térmicos (electrobisturí, láser), los tejidos más superficiales para tener acceso a los planos más profundos con el fin de poder realizar la intervención quirúrgica requerida. (17)

- **Colgajo.** Es el fragmento de tejido blando dividido por dos o más incisiones, ésta tiene que ser levantada y despegada del hueso cuidadosamente para no ocasionar necrosis tisular, pues al reponer el colgajo debe mantener su vitalidad y recuperar sus funciones. (17)
- **Sutura.** Es la reposición de los tejidos blandos que están separados debido a un traumatismo o una acción quirúrgica, es último paso de cualquier técnica operatoria. (17) La sutura en la cirugía oral se debe efectuar ante cualquier herida operatoria, incluso tras una exodoncia convencional por lo tanto debemos desechar la opinión de que la sutura es solo para procedimientos grandes. (17)

- **Bioseguridad**

La asepsia. Es un conjunto de acciones diseñadas para evitar la infección de la herida durante la intervención quirúrgica. Existe ausencia total de gérmenes microbianos. (17)

La antisepsia. Es un conjunto de métodos destinados a prevenir y combatir la infección, destruyendo los microorganismos existentes en la superficie o en el interior de las cosas o los seres vivos. (17)

Se debe tener en cuenta la asepsia del paciente, la asepsia del cirujano sus ayudantes, la asepsia del instrumental y la asepsia del entorno antes de realizar la operación quirúrgica. (17)

2.3.2.3 Cirugía de regeneración ósea guiada

Los primeros reportes científicos sobre la cirugía de regeneración ósea guiada (ROG) aparecen a finales de la década de los años 50, donde se demostró crecimiento de nuevo hueso en un fémur utilizando una barrera para impedir la invasión de tejidos blandos. (4)

La regeneración ósea guiada (ROG) se basa en la formación de nuevo hueso para el relleno de defectos óseos, comprende el uso de membranas como función de barrera aptas para evitar la infiltración de células no óseas en la zona de reparación. (4)

Estudios en animales entre dos marcas de injertos óseos (hueso liofilizado de origen bovino de la marca BIO-OSSTM y otro producido por el I.N.I.N.) demuestran que no existe diferencia significativa respecto a la aparición de reacción inflamatoria. (16)

■ Materiales

Para la selección de los materiales en una cirugía de regeneración ósea se debe tener en cuenta que deberían ser materiales capaces de regenerar y reparar el tejido. (6)

- **Hueso liofilizado humano**

Es un tejido óseo de donante humano vivo o cadavérico proveniente de extracciones de tejidos, regulado, coordinado y fiscalizado por las autoridades pertinentes. (7)

El tejido extraído bajo consentimiento es considerado sano luego diversos exámenes realizados. (7)

El hueso del donante es procesado en áreas asépticas para la eliminación de otro tipo de tejido, seguido del trozado para la obtención de estructuras óseas corticales y bloques corticoesponjosos. Continúa con el molido, lavado, liofilización o secado en frío de las partículas de hueso esponjoso. (7) Las partículas seleccionadas son llenadas en frascos ampollas al vacío, precintado, rotulado y empacado en bolsa de plástico transparente. (7) Por último, este material es sometido a esterilización final por radiación gamma. (7)

Luego se toman muestras para su análisis de calidad microbiológica, endotoxinas y citotoxicidad. (7)

El hueso liofilizado humano puede formar hueso por osteoinducción y osteoconducción. (7) Las investigaciones clínicas han demostrado formación de hueso nuevo, dependiendo del tamaño del defecto, en seis meses aproximadamente. (7, 10)

- **Tipos de injertos**

Injertos autólogos. Hechos a base de hueso esponjoso, cortical o ambos, Tienen una histocompatibilidad absoluta entre el donante y el receptor, ningún riesgo de transmisión de enfermedades, por inconvenientes tiene al tiempo quirúrgico y a la obtención de la misma en cantidades optimas que se requiere. (6)

Alloinjertos. Es tomada de una porción ósea de un cadáver humano y procesarlo para obtener un tejido acelular por lo cual es mucho más fácil de obtener en cantidades optimas que se requieren, sin embargo hay cierto riesgo de infección por presentar ciertos microorganismos. (6)

Xenoinjertos. Según la FDA consiste en utilizar órganos, tejidos o células que no proceden de humanos, pero que sí están desinados a ser usados en humanos, en nuestro caso se suele utilizar material de bovino, cuyas presentaciones son de gránulos, pasta, bloque y membrana. (6)

• **Membranas reabsorbibles de colágeno**

Las membranas reabsorbibles son fabricadas con materiales biocompatibles que no interfieren con los procesos de cicatrización. En estas membranas se lleva a cabo un proceso de reabsorción por hidrólisis y los productos de degradación son absorbidos por los tejidos, por lo que no requieren una segunda intervención para ser removidas.

(4)

El papel de las membranas en las heridas óseas es el de proteger el coagulo sanguíneo de la invasión de las células no osteogénicas, facilitando de esta manera la estabilización de la herida y la creación o mantenimiento del espacio necesario para el crecimiento del nuevo hueso. (4)

2.3.2.4 Corticotomía

Es una técnica quirúrgica en la que el tejido óseo es perforado y alterado mecánicamente hasta alcanzar el hueso medular, el cual se deja intacto, a diferencia de la osteotomía en el cual también se trabaja con el hueso medular. (3)

La corticotomía es muy beneficioso en tratamientos de ortodoncia debido a que permite acelerar el tratamiento ortodóntico y permite corregir las dehiscencias y fenestraciones oseas con la utilización de injertos óseos. (3)

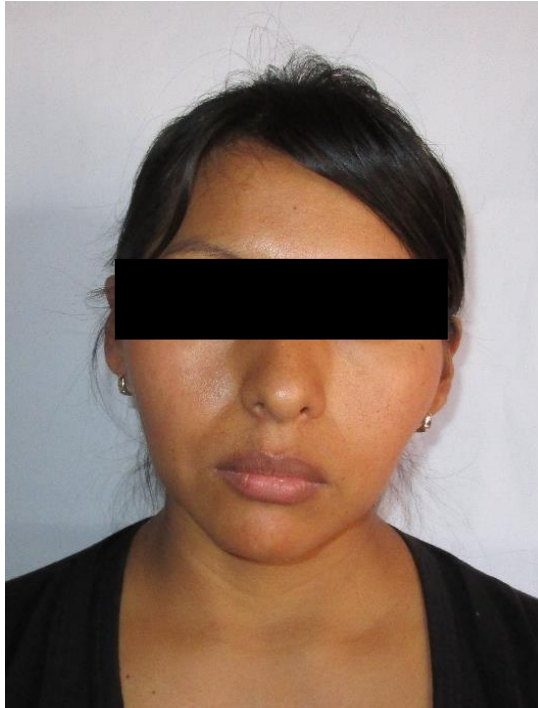CAPITULO III

DESARROLLO DEL CASO CLÍNICO

3.1 HISTORIA CLÍNICA:

ECTOSCOPIA:

Paciente femenino de 28 años de edad aparente acude a consulta con bebé en brazos, con facies tranquila, postura recta y en ABEG.



ANAMNESIS:

FILIACIÓN:

- **NOMBRE:** E.P.M.
- **CÓMO LO LLAMAN EN CASA:** E**.
- **EDAD:** 31 años.
- **SEXO:** Femenino.
- **FECHA DE NACIMIENTO:** 18/10/87.
- **LUGAR:** Cuzco.
- **RELIGIÓN:** Cristiana

- **ESTADO CIVIL:** Soltera.
- **PROCEDENCIA:** Cuzco.
- **TIEMPO DE RESIDENCIA EN LIMA:** 20 años.
- **DOMICILIO:** Calle los arenales Mz. “N” Lt. 2*.
- **DISTRITO:** Ventanilla.
- **GRADO DE INSTRUCCIÓN:** Superior.
- **EN CASO NECESARIO COMUNICAR A:** J.P.M.
- **PARENTESCO:** Hermana.
- **DOMICILIO:** Calle los arenales Mz. “N” Lt. 2* Ventanilla.
- **TELÉFONO:** 964297***

MOTIVO DE CONSULTA:

“Me molesta el canino superior derecho”.

ENFERMEDAD ACTUAL:

Paciente refiere que hace medio año le comenzó a molestar la zona superior derecha.

Molesta cuando se empaqueta la comida, refiere tener una aparato de contención fija que le incomoda.

ANTECEDENTES:

- **GENERALES:**

Paciente refiere hernia discal.

- **FAMILIARES:**

Madre no vive – falleció de una enfermedad desconocida, Padre vive

- **PATOLÓGICOS:**

Refiere tía diabética

- **ALERGIAS:**

No refiere.

3.2 EXAMEN CLÍNICO GENERAL:

SIGNOS VITALES:

- **PRESIÓN ARTERIAL:** 120/80 mmHg.
- **PULSO:** 68 ppm.

- **FRECUENCIA RESPIRATORIA:** 17 RPM
- **TEMPERATURA:** 36.5 °C

PIEL:

- **TEXTURA:** Suave.
- **TURGENCIA:** Disminuida.
- **COLOR:** Normal.
- **CICATRICES:** No presenta.
- **PIGMENTACIÓN:** No presenta.
- **LESIONES:** No presenta.

ANEXOS:

- **PELOS Y UÑAS:**

Pelo de buena implantación, abundante y sin alteraciones evidentes.

Uñas sin alteraciones evidentes.

3.3 EXAMEN CLÍNICO ESTOMATOLÓGICO:

EXAMEN EXTRABUCAL:

- **FACIE:** Compuesta.

- **CRÁNEO:** Dolicocéfalo.

- **CARA:** Normofacial.

MÚSCULOS	DOLOR	TONICIDAD
Temporal	Asintomático	Normotónico
Masetero	Asintomático	Normotónico
Pterigoideo externo	Asintomático	Normotónico
Pterigoideo interno	Asintomático	Normotónico
Digástrico	Asintomático	Normotónico
Esternocleidomastoideo	Asintomático	Normotónico
Cervicales posteriores	Asintomático	Normotónico

- **ATM:** Click en el lado derecho, asintomático a la palpación.
- **REGIÓN HIOIDEA O TIROIDEA:** Sin alteraciones evidentes.

- **GANGLIOS:** No palpables.

EXAMEN INTRABUCAL:

- **TEJIDOS BLANDOS:**

- **Labios y comisura labial:** Resecos, color rosado, simétricos, incompetencia labial del labio inferior, labio inferior hipertónico.

- **Carrillos:** Carúnculas conservadas, línea alba conservada, permeable.

- **Paladar duro y blando:** Paladar duro profundo, rafe medio conservado papila incisal conservado, rugas palatinas conservadas, forma ovoide. Paladar blando móvil, sin alteraciones evidentes.

- **Orofaringe:** Úvula única central, pilares congestivos, amígdalas de gran tamaño.

- **Lengua:** Normogloso, presencia de saburra en el tercio anterior, medio y posterior, papilas conservadas.

- **Piso de boca:** Carúnculas conservadas, permeable, color rosado.

- **Frenillos:** Presencia de nódulo en el frenillo superior, inserción media.

- **Saliva:** mucoso, abundante

ENCÍAS:

- **ENCÍAS:** Normal.
- **COLOR:** Eritematosa a nivel de las piezas 1.7; 1.3; 1.5; 3.6; 4.5.
- **TEXTURA:** Lisa.
- **CONSISTENCIA:** Edematosa todas las piezas excepto 1.1; 2.1.
- **ENCÍA PAPILAR:** Normal.

TEJIDOS DUROS

- **MAXILAR SUPERIOR:**
 - **TAMAÑO:** Mediano.
 - **FORMA:** Ovalado.
- **MAXILAR INFERIOR:**
 - **TAMAÑO:** Mediano.
 - **FORMA:** Ovalado.
- **REBORDE ALVEOLAR:** Al tacto se evidencia pérdida ósea en el sector anterior del maxilar superior.

- **ZONAS EDÉNTULAS:** Entre 4.6 y 4.8

DIENTES:

- **NUMERO:** 26
- **TAMAÑO:** Normal.
- **FORMA:** Alargadas.
- **COLOR:** Blanco amarillento.
- **DIASTEMAS:** No presenta.
- **ALTERACIÓN DE POSICIÓN:** No presenta.
- **FACETAS DE DESGASTE:** No presenta.

OCLUSIÓN

- **RELACIÓN MOLAR:**
 - **DERECHA:** Clase I.
 - **IZQUIERDA:** Clase I.
- **RELACIÓN CANINA:**
 - **DERECHA:** Clase I.

- **IZQUIERDA:** Clase I.

- **LÍNEA MEDIA:** Desviado ligeramente hacia la izquierda (<1mm).

- **TRAYECTORIA MANDIBULAR:**
 - **APERTURA:** En S corregida.

 - **CIERRE:** Recto.

- **DIMENSIÓN VERTICAL:** Fisiológica.

- **GRADO DE APERTURA BUCAL:** 55 mm.

- **OVER BITE:** 30%

- **OVER JET:** 4 mm.

- **INTERFERENCIAS OCLUSALES:** No presenta.

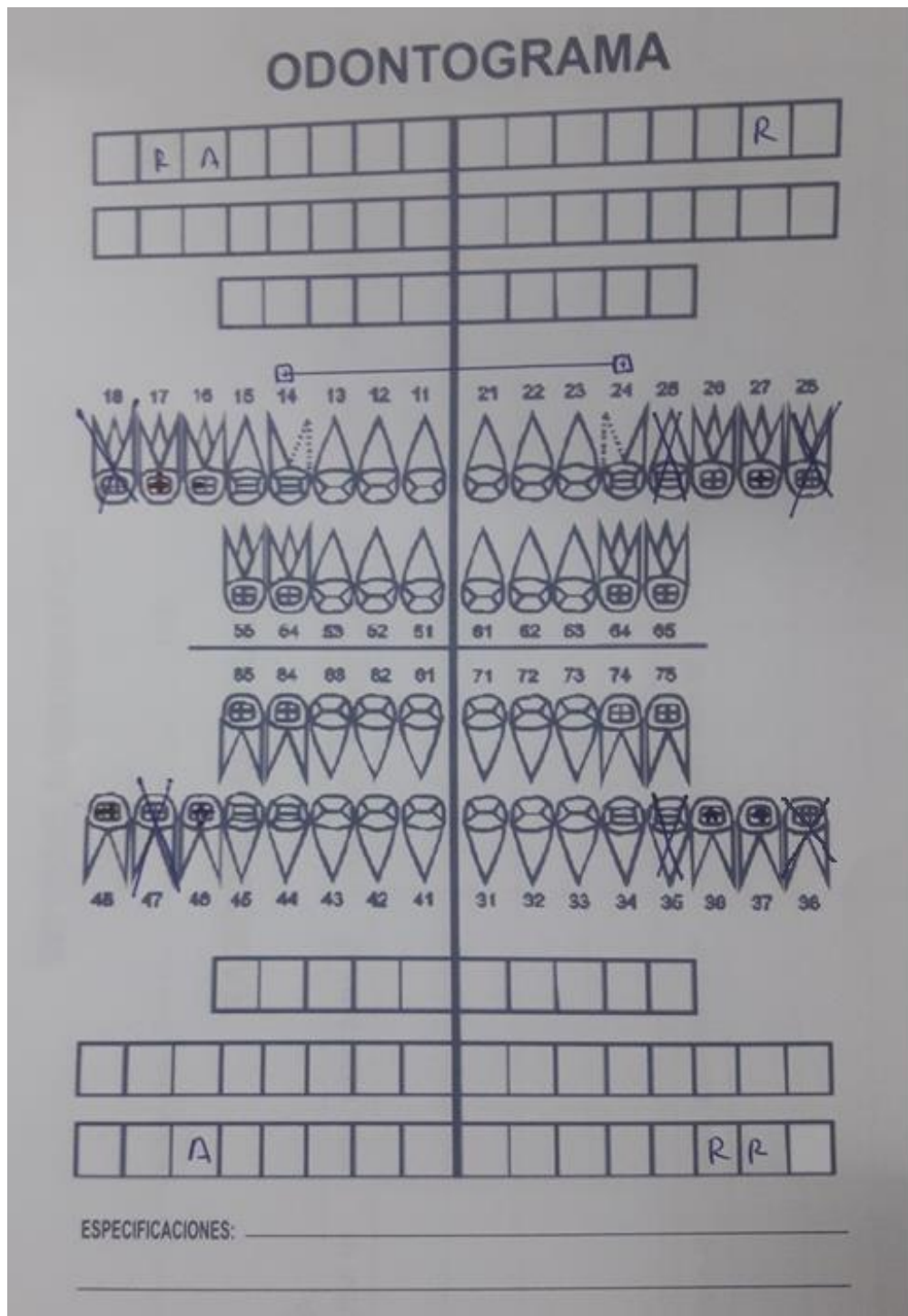
- **MOVIMIENTOS EN CÉNTRICA:** Conservado.

- **MOVIMIENTOS EXCÉNTRICOS:** Conservado.

- **POSICIÓN DE REPOSO Y ESPACIO LIBRE:** 2mm Conservado.

- **RELACIÓN CÉNTRICA Y OCLUSIÓN HABITUAL:** Oclusión habitual.

ODONTOGRAMA:



DIAGNOSTICO PRESUNTIVO:

DEL ESTADO GENERAL:

Paciente Femenino en ABEG, ABEN y LOTEPE.

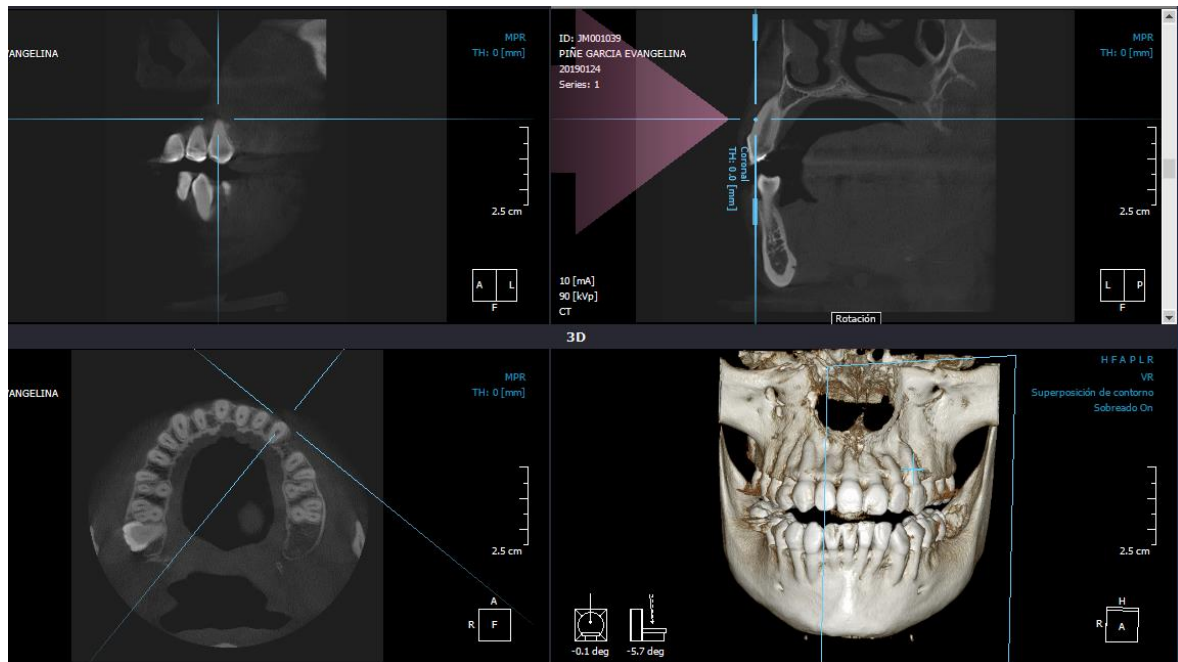
- **INTERCONSULTA:** NO

DE LAS CONDICIONES ESTOMATOLÓGICAS:

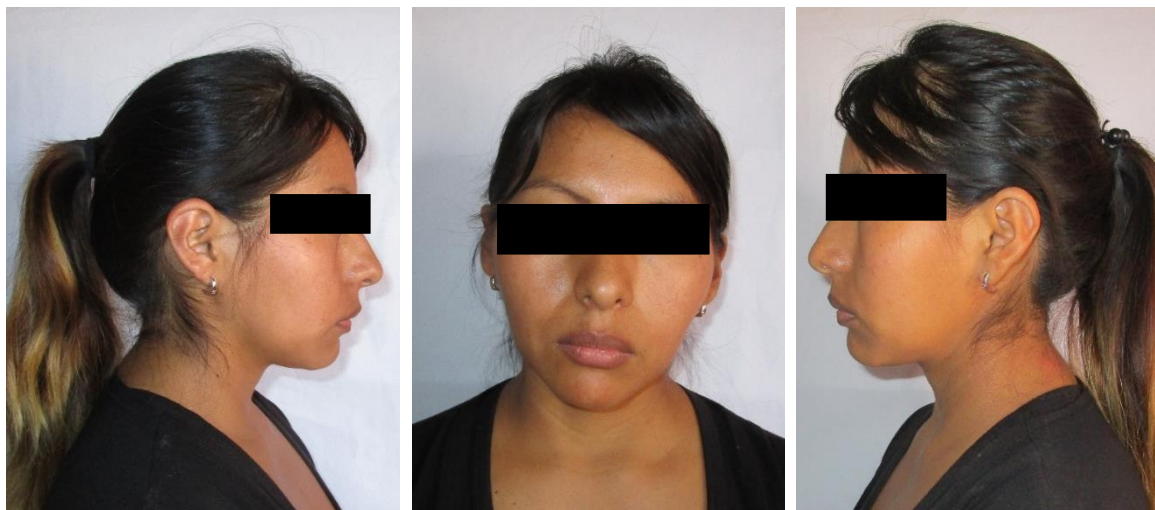- Gingivitis inducida por biofilm.
- Caries dental de las piezas 1.7; 4.8
- Pérdida ósea de la tabla vestibular superior

EXÁMENES AUXILIARES:

TOMOGRAFÍA DE CONE BEAM:



FOTOGRAFÍAS EXTRAORALES:

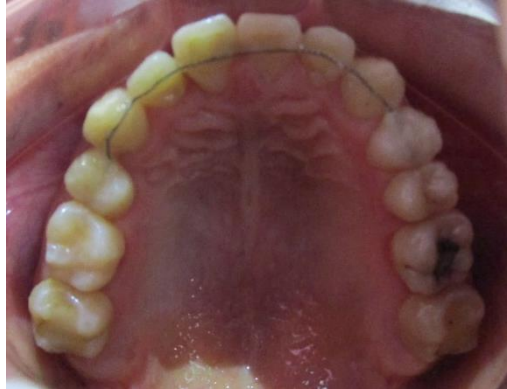

Perfil derecho

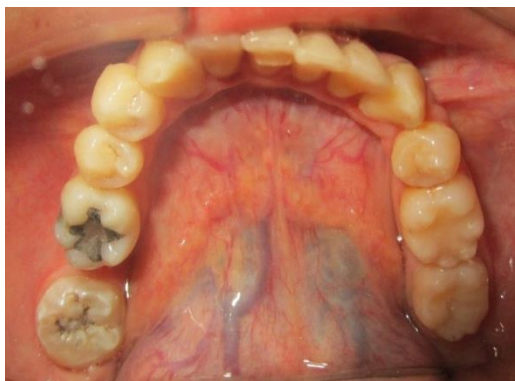
Frontal

Perfil izquierdo

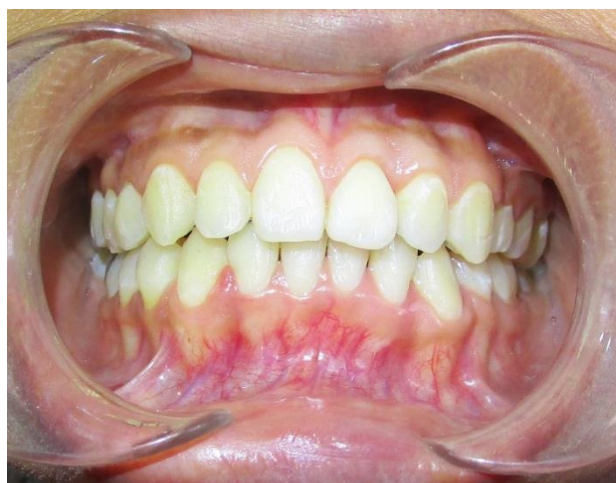FOTOGRAFÍAS INTRAORALES:



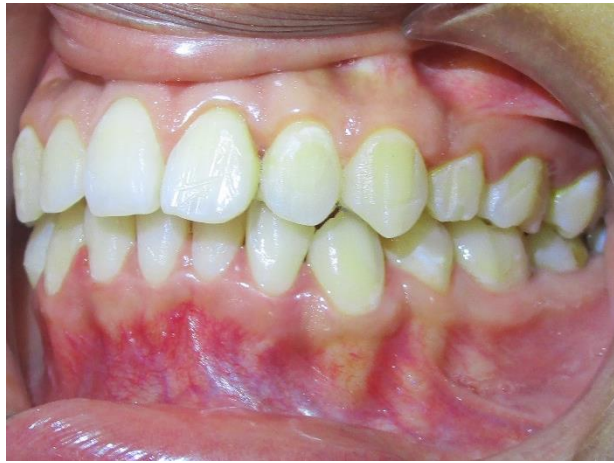Oclusal superior



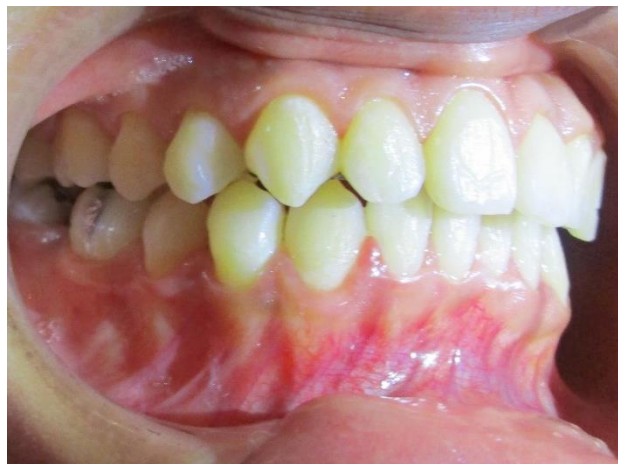Oclusal inferior



Frontal



Perfil izquierdo



Perfil derecho


EXÁMENES DE LABORATORIO:

**Municipalidad Distrital de Ventanilla
Laboratorio de Análisis Clínicos**

Paciente: PIÑE MEJIA MARIAELENA EVANGELINA Fecha: 02/11/2018
 Edad: 31 DNI: 44850855
 Nro Orden: 034137 Nro Recibo: 1599908

Procedencia: HOSPITAL

Tipo Examen / Examen / Prueba	RESULTADO	RANGO REFERENCIAL
HEMATOLOGIA HEMOGRAMA		
HEMOGRAMA		
LEUCOCITOS	6.22 Mil/ μ L	5 - 10 Mil/ μ L
HEMATIES	4.15 Mil/ μ L	3.5 - 5.5 Mil/ μ L
PLAQUETAS	345 Mil/ μ L	150 - 450 Mil/ μ L
HEMOGLOBINA	11.9 g/dL	11 - 17 g/dL
HEMATOCRITO	37.1 %	39 - 55 %
SEGMENTADOS %	73 %	50 - 65 %
ABASTONADOS %	0 %	0 - 2 %
LINFOCITOS %	25 %	15 - 45 %
MONOCITOS %	1 %	0 - 8 %
EOSINOFILOS %	1 %	0 - 5 %
BASOFILOS %	0 %	0 - 1 %
MCV	89.5 fL	80 - 95 fL
MCH	28.7 pg	28 - 32 pg
MCHC	32.0 g/dL	30 - 35 g/dL
RDW CV	12.7 %	12 - 14.4 %
RDW SD	48.2 fL	38.5 - 49.1 fL
MPV	8.1 fL	7 - 11 fL
PDW	15.9 Index	14 - 16 Index
PCT	0.320 %	< 0.500 %


Lic. Indira María Ortiz Inca
 Tecnólogo Médico
 C. P. M. P. 6634

**Municipalidad Distrital de Ventanilla
Laboratorio de Análisis Clínicos**

Paciente: PINE MEJIA MARIAELENA EVANGELINA	Fecha: 02/11/2018
	Edad: 31
	DNI: 44850655
	Nro Orden: 034137
Procedencia: HOSPITAL	Nro Recibo: 1599908

Tipo Examen / Examen / Prueba	RESULTADO	RANGO REFERENCIAL
HEMATOLOGIA		
TIEMPO DE COAGULACION Y SANGRIA	12' 30" Min	5 - 14 Min
TIEMPO DE COAGULACION	2' 15" Min	1 - 4 Min
TIEMPO DE SANGRIA		
TIEMPO DE PROTROMBINA	12.78 seg	10.7 - 14.3 seg
TIEMPO DE PROTROMBINA	11.0 seg	
CONTROL DE TP ACTUAL	1.0	1.0 - 1.4
INR	92 %	70 - 100 %
PORCENTAJE EN ACTIVIDAD		


 Dra. Lidia Maria Ortiz Injante
 Tecnólogo Médico
 C.T.M.P. 6674

3.4 DIAGNOSTICO DEFINITIVO:

DEL ESTADO GENERAL:

- Paciente femenino en ABEG, ABEN y LOTEP.

DE LAS CONDICIONES ESTOMATOLÓGICAS:

- Gingivitis inducida por biofilm.
- Caries dental de las piezas 1.7; 4.8

- Pérdida ósea de la tabla vestibular superior e inferior anterior inducido por tratamiento de ortodoncia.

3.5 PLAN DE TRATAMIENTO:

- **FASE 0 SISTÉMICA:** Interconsulta no requiere.
- **FASE I HIGIÉNICA:** **Fisioterapia** oral, motivación al paciente, técnica de cepillado (Bass modificado), uso de hilo dental.
- **FASE II CORRECTIVA:** Cirugía de regeneración ósea guiada con hueso liofilizado humano para reposición ósea de la tabla vestibular anterior utilizando la técnica de corticotomía.
- **FASE III REHABILITACIÓN:** Operatoria dental con resina compuesta de las piezas 1.7 y 4.8.
- **FASE IV MANTENIMIENTO:** Control semanal, retiro de la sutura el día 21 después de la cirugía.

CONSENTIMIENTO INFORMADO:

CONSENTIMIENTO INFORMADO
 PARA TRATAMIENTOS ODONTOLÓGICOS

Yo, Evangelina Piñe Mejía con DNI 44850655 de edad años de UNIVERSIDAD PERUANA LOS ANDES FILIAL LIMA en mi condición de paciente de la Clínica Odontológica de la Universidad Peruana Los Andes Filial Lima, AUTORIZO al alumno CATY de especialidad se me realice los Tratamientos odontológicos en las diferentes especialidades que se describe en esta historia clínica

* Cirugía de regeneración ósea guiada con hueso no filizada humano
 * Operatoria dental con resina compuesto de las piezas 1, 7 y 4, 8

Yo, con DNI, N° de años de edad apoderado del menor de edad de años de edad quien acude a la clínica Odontológica de la universidad Peruana Los Andes Filial Lima AUTORIZO al alumno realice los tratamientos odontológicos a mi menor hijo en las diferentes especialidades que se describen en estas historia clínica

Además he sido informado de las posibles complicaciones que pudieran ocurrir durante la realización del tratamiento, reconozco que mis preguntas han sido contestadas y resueltas.

Yo el paciente, soy responsable de las consecuencias y acciones que se realicen o dejen de hacer, debido a errores que yo haya podido cometer durante el registro de mis datos en la historia clínica.


Me comprometo a seguir todas las indicaciones y recomendaciones que se realicen como parte de los tratamientos que por este medio acepto.

He sido informado de las consecuencias que pudiera ocasionar si yo no concluyo o suspendo mi tratamiento en forma imprevista.


AUTORIZO que se obtengan (marcar la opción)

- Fotografías en el pre - intra y post-operatorio Si No
- Videos en el pre - intra y post-operatorio Si No
- Otros registros gráficos (especificar).....
- Difusión de registros gráficos de mi tratamiento en Revistas y/o ámbito científicos. Si No

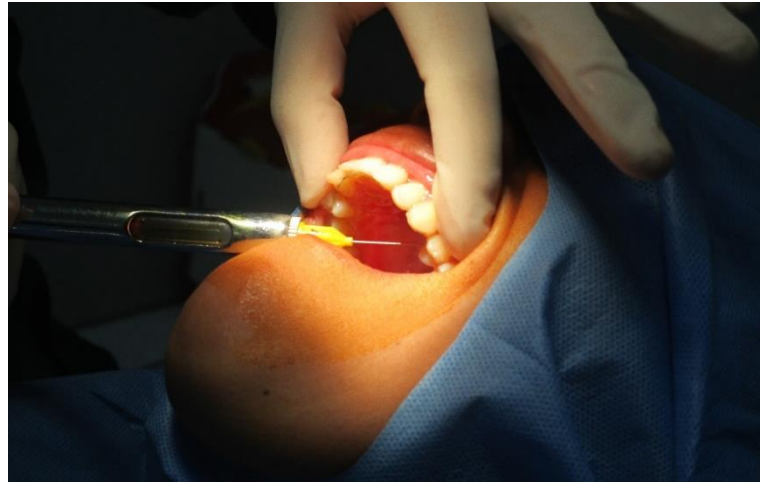
Lima, 24/01/19

Firma del paciente: 

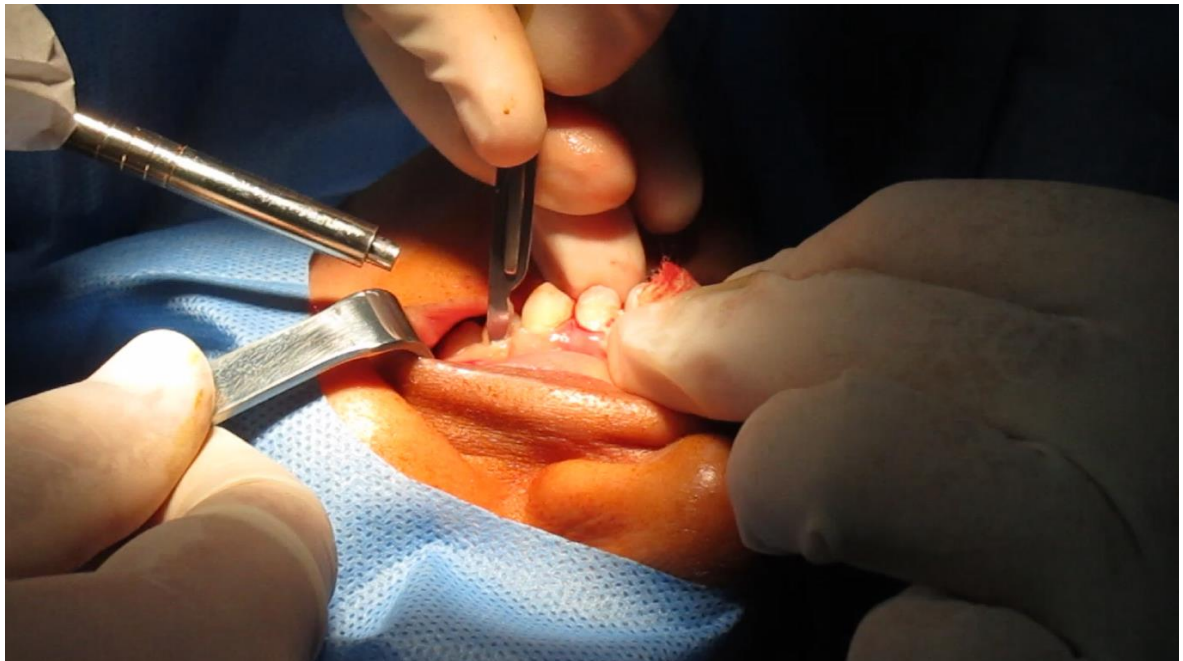
Nombre del paciente: Evangelina Piñe Mejía
 DNI: 44850655



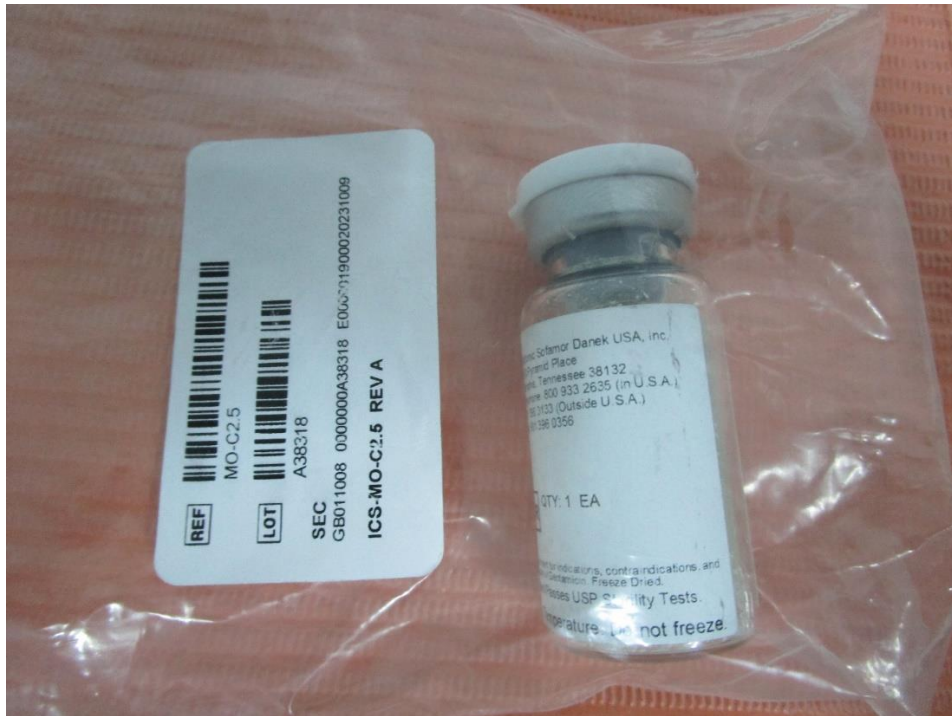
PROCEDIMIENTO DEL TRATAMIENTO QUIRÚRGICO



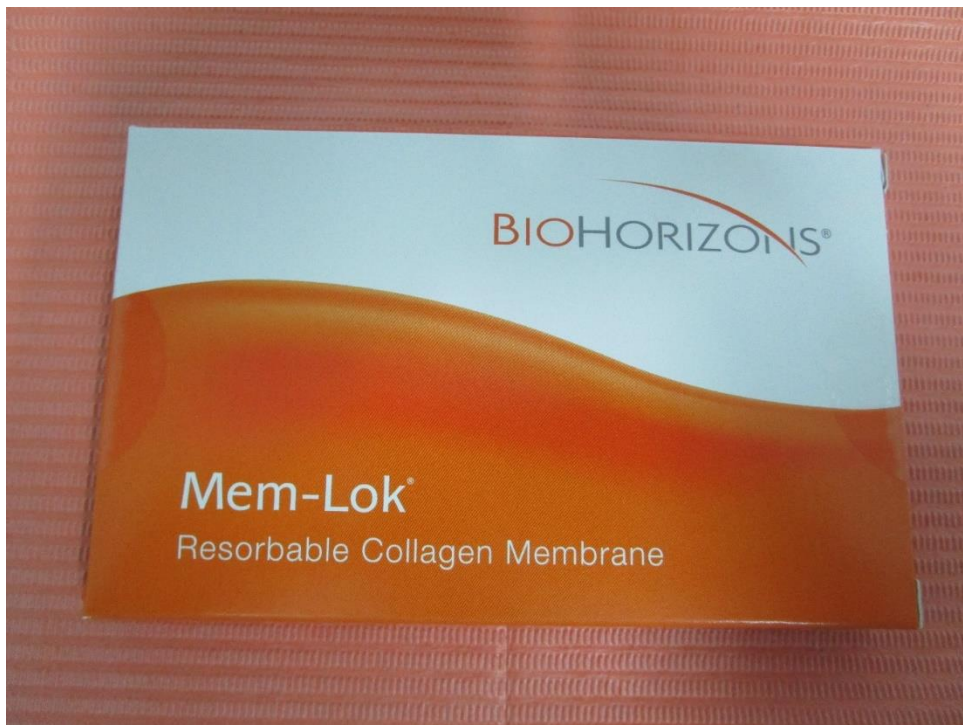- Aislamiento del campo operatorio y del paciente.
- Colocación de anestesia local, técnica de anestesia infiltrativa en el sector anterior del maxilar superior.



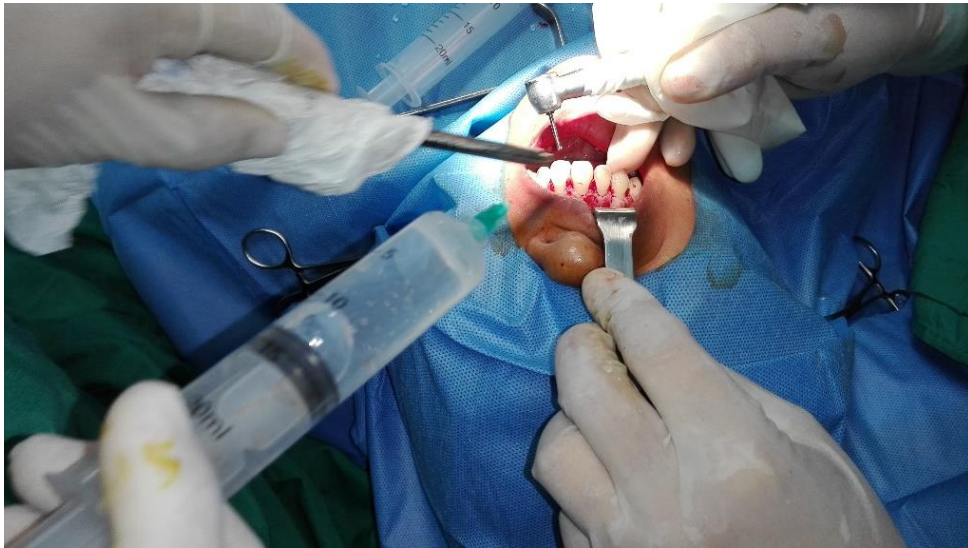- Incisión para el levantamiento de colgajo.



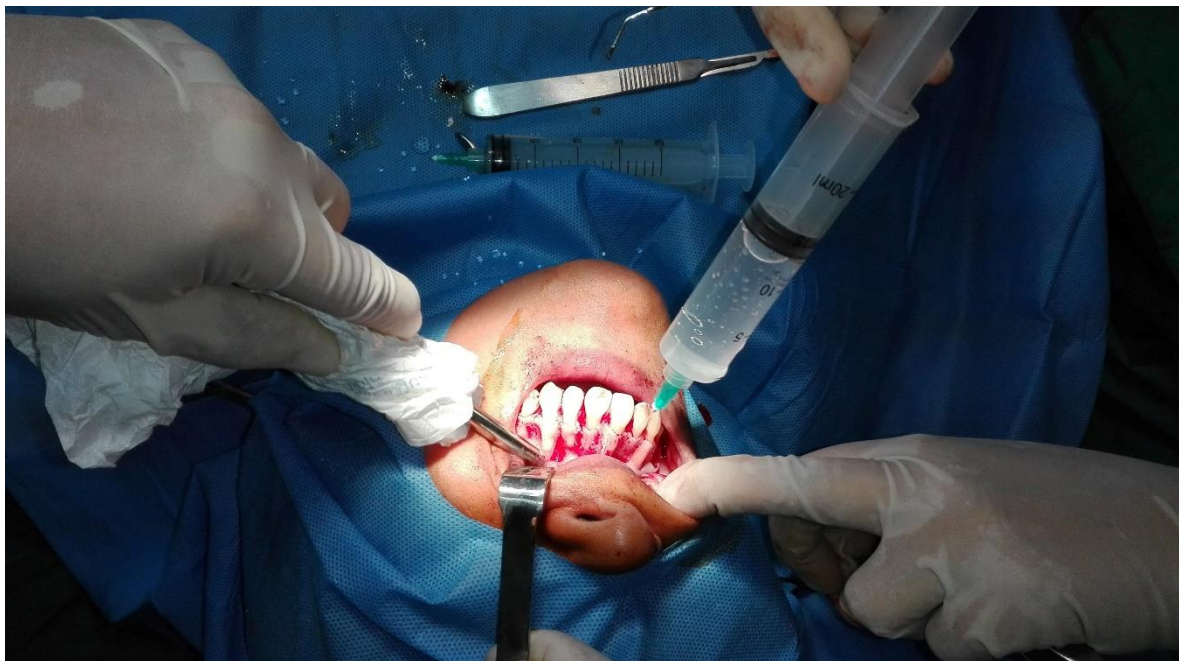
- Hueso liofilizado humano (MinerOss™ Cortical & Cancellous Chips, producido por Medtronic y distribuido por BioHorizons Implant Systems, Inc.).



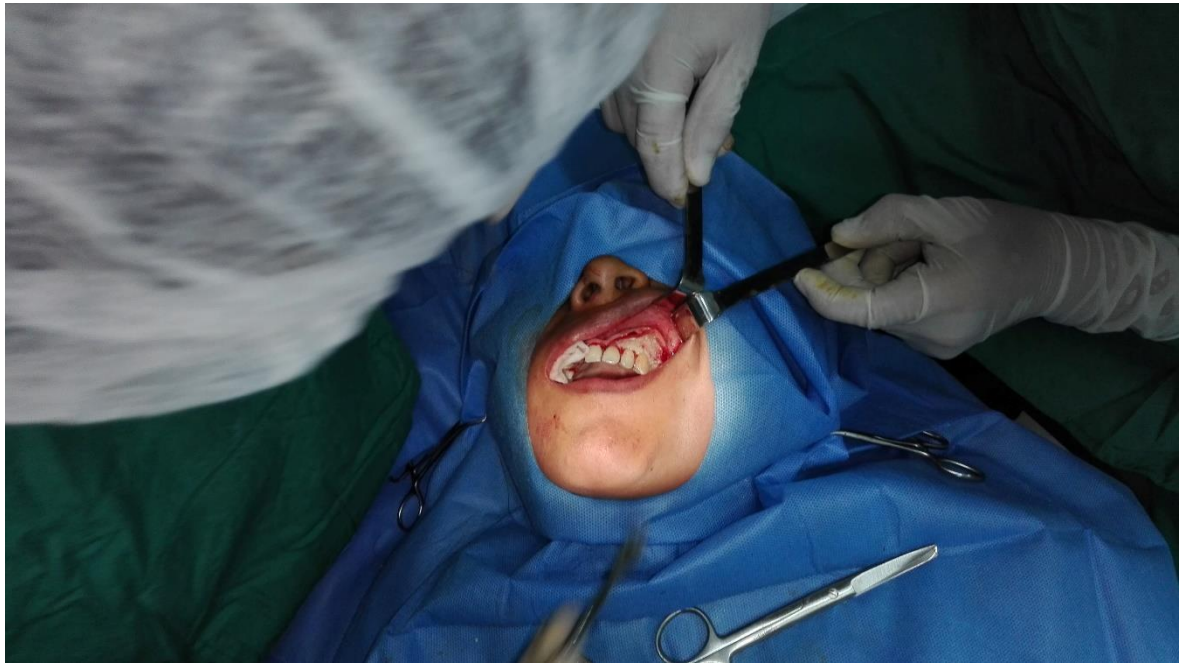- Membrana de colágeno reabsorbible (MEM-LOK® Resorbable Collagen Membrane).



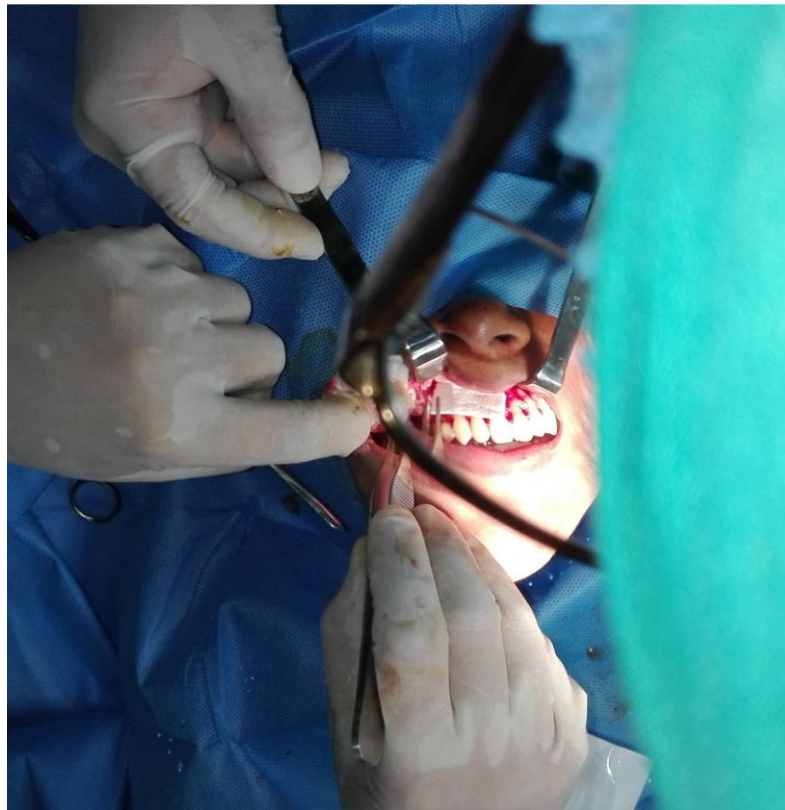
- Luego de haber levantado el colgajo se procede a realizar la corticotomía con una fresa redonda quirúrgica #8 para estimular el sangrado óseo.



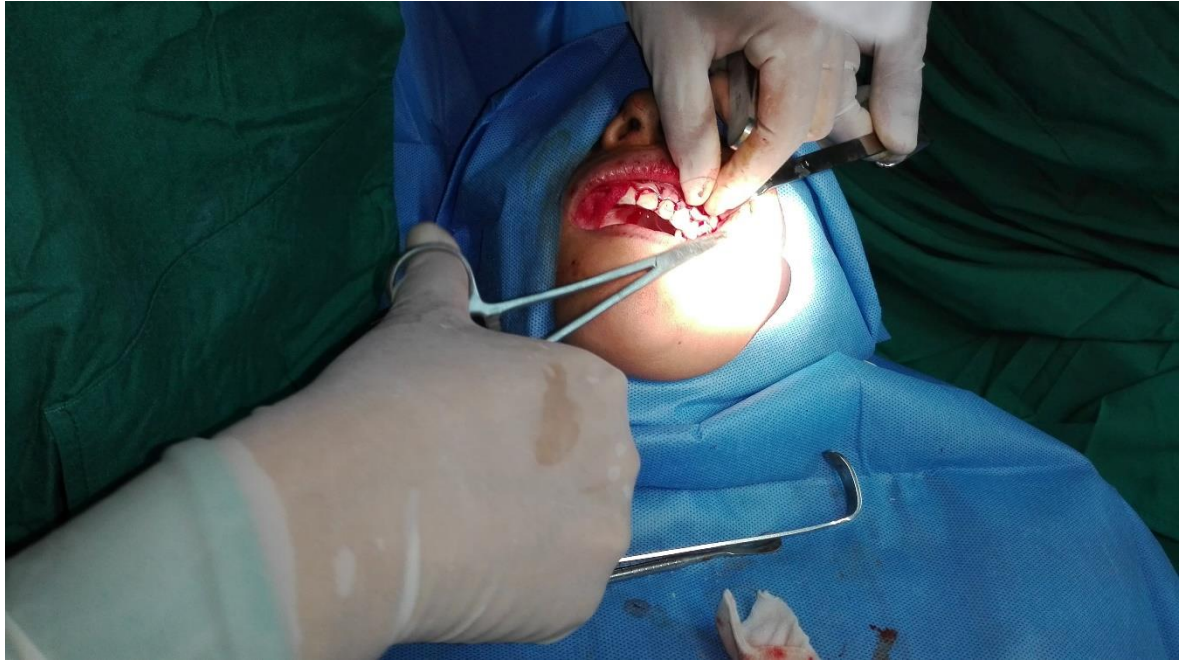- Lavado con Cloruro de Sodio.



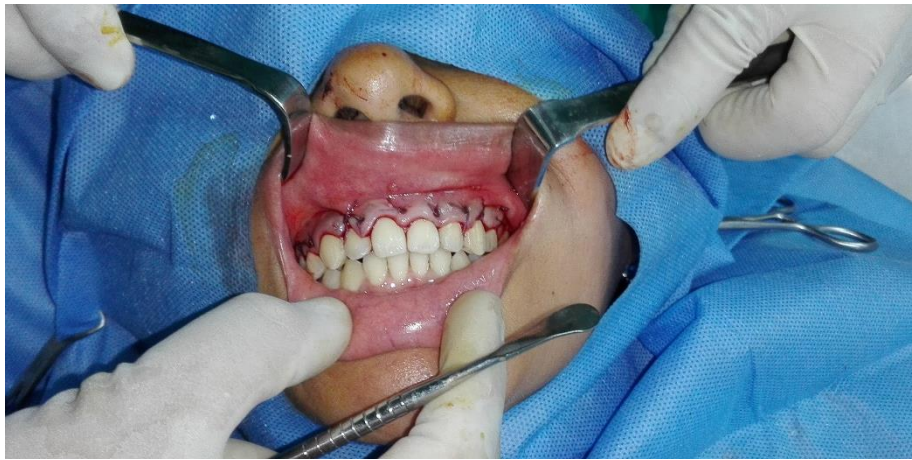- Colocación del hueso liofilizado.



- Colocación de las membranas de colágeno.



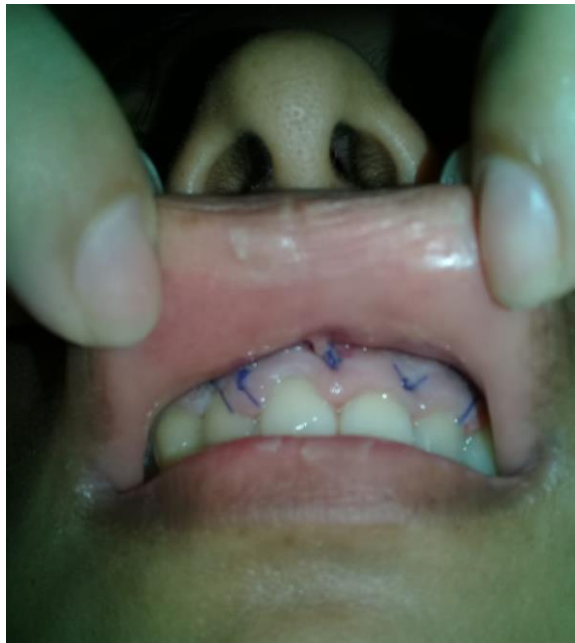- Sutura



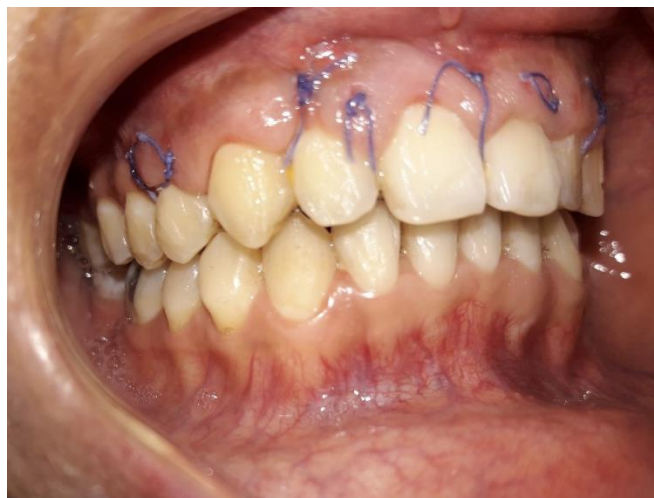- Tipo de sutura: colchonero vertical modificado.
- La medicación que se le recetó fue: Como antibiótico 500mg de amoxicilina (1 tableta cada 8 horas por 7 días), y como analgésico y antiinflamatorio 10mg de ketorolaco (1 tableta cada 8 horas) y naproxeno sódico 550mg (1 tableta cada 12 horas) por tres días.

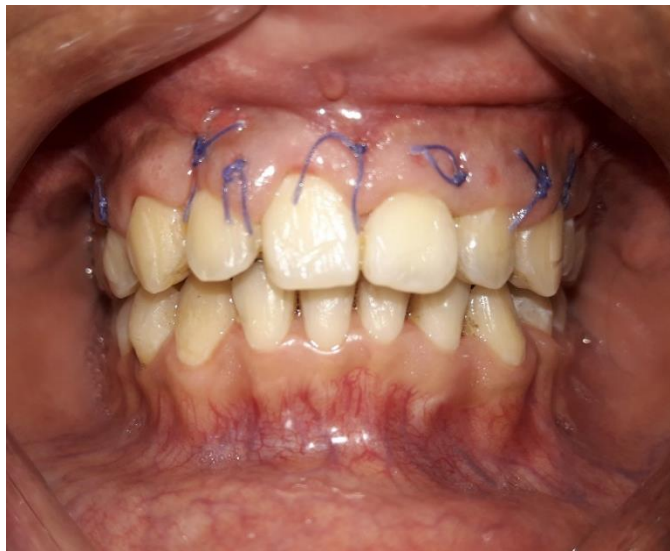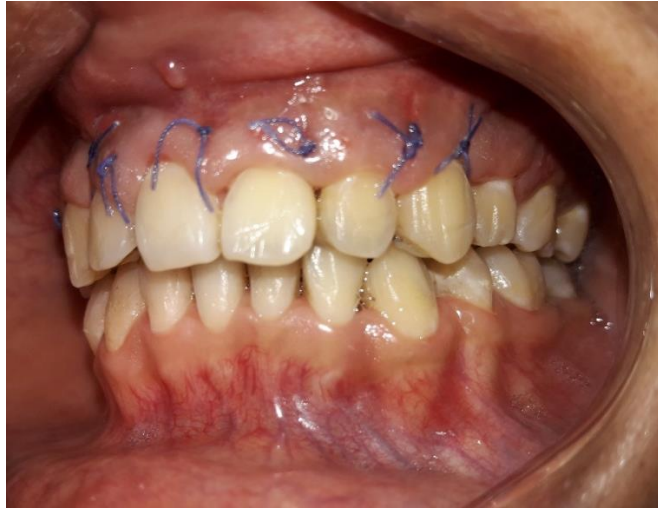- Se le recomendó una dieta fresca blanda, si fuere posible consumir los alimentos licuados, usar colutorio (PERIO-AID INTENSIVE CARE), utilizar cepillos de cerdas ultrasuaves (VITIS[®] – CIRUGIA), descanso y evitar excesivos esfuerzos.

3.6 PRONÓSTICO: Favorable



- Estado de la paciente a los 7 días de la intervención quirúrgica.





- Estado intraoral de la paciente a los 15 días de la intervención quirúrgica.
- Se quitarán las suturas a los 21 días.

CAPITULO IV

CONCLUSIONES

- El tratamiento ortodóntico consiste en tratar de devolver la oclusión normal a aquellos pacientes que presentan maloclusiones que pueda afectar negativamente su vida, por lo tanto la ortodoncia hace que puedan mejorar estéticamente su sonrisa, imagen y autoestima, sin embargo cuando el tratamiento ortodóntico no es bien controlado puede traer problemas para el paciente como la pérdida ósea.
- La cirugía de regeneración ósea realizada consistió en un levantamiento de colgajo para aplicar la técnica de corticotomía en la tabla vestibular de la zona anterior del maxilar superior, promoviendo el sangrado óseo preparando al tejido para la recepción del injerto óseo humano, luego se colocaron las membranas de colágeno para que ninguna célula extraña interfiera en la formación de nuevo tejido óseo y finalmente se suturó.
- Fue necesario realizar la cirugía de regeneración ósea guiada para reponer el tejido óseo de la tabla vestibular del maxilar superior de la paciente, debido a que presentaba un serio problema en todo el sector anterior superior por la pérdida ósea, aunque los dientes anteriores están ferulizados desde la pieza 1.4 hasta la pieza 2.4, había la posibilidad de que pueda perder las piezas superiores anteriores ya que no contaban con tejido de soporte adecuado.
- La cirugía de reposición ósea con la técnica de corticotomía, ayuda a recuperar tejido óseo, esta técnica es muy utilizada para recuperar tejido óseo proyectándose a la

colocación de implantes, ya sea para la rehabilitación con prótesis sobre implantes o implantes individuales.

- Se logró recuperar el tejido óseo de la tala vestibular del sector anterior del maxilar superior de la paciente luego de realizar la cirugía de recuperación ósea guiada, por lo cual se estima la mejora del tejido de soporte periodontal en el sector anterior del maxilar superior.

CAPITULO V

RECOMENDACIONES

- Para el diagnóstico de pérdida ósea se recomienda el uso de tomografías de Cone Beam, ya que esta nos proporcionará datos mucho más detallados sobre el caso del paciente a diferencia de las radiografías convencionales que solo nos podrán mostrar imágenes en 2D y muchas veces no se podrá diferenciar las pérdidas óseas debido a que estas se encuentran en un plano de 3D.
- El uso de materiales adecuados para realizar el acto quirúrgico es indispensable. Se tuvo dificultad al usar la legra, ya que esta no era de una calidad óptima por lo cual el tiempo de la cirugía se hizo más extensa, debido a esto se recomienda el uso de materiales de la más alta calidad para optimizar el trabajo.
- Realizar más investigaciones sobre regeneración ósea guiada y valorar posibles tratamientos, técnicas o materiales a utilizar.

REFERENCIAS BIBLIOGRÁFICAS

1. Aguilar M., Aguilar J. Preservación del reborde alveolar con un aloinjerto de hueso liofilizado expuesto al medio bucal. Informe de un caso. RAOA, 2018; Vol. 106(2):63–69. Disponible en: <https://docs.bvsalud.org/biblioref/2018/09/913178/aguilapreservacion-del-reborde-alveolar.pdf>
2. Gómez D., Carlos J. y Nieves B. Expansión de cresta maxilar y regeneración ósea guiada para la colocación de implantes. Reporte de caso. Revista mexicana de periodontología, 2017; Vol. 8(1):11–15. Disponible en: <https://www.medigraphic.com/pdfs/periodontologia/mp-2017/mp171c.pdf>
3. Reyes A., Enríquez F. y Marín M. Corticotomía: Microcirugía ortodóntica en paciente con periodonto reducido: Caso clínico. Revista odontológica mexicana, 2012; Vol. 16(4):272–278. Disponible en: <https://www.medigraphic.com/pdfs/odon/uo-2012/uo124g.pdf>
4. Aldazábal C., Refulio Z. y Huamani J. Regeneración ósea guiada para implantes dentales posexodoncia. Kiru, 2013; Vol. 10(1):73–81. Disponible en: https://repositorio.usmp.edu.pe/bitstream/handle/20.500.12727/1914/kiru_10%281%292013_aldazabal_refulio_huamani.pdf?sequence=3&isAllowed=y
5. Tellez H., Mejía E., Orthón D., Guerrero F., Pineda O. y Lara J. Características de los biomateriales óseos mediante la comprobación microscópica y ultraestructural. Rev Mex Odon Clín, 2009; Vol. 3(6):4–5. Disponible en: <https://www.imbiomed.com.mx/articulo.php?id=66501>
6. Ortega B. Influencia de las técnicas de regeneración ósea en el pronóstico de la cirugía periapical. [Tesis doctoral]. Valencia, Universidad Complutense De Madrid, Facultad de odontología. 2016.

7. Miguez D., Cizza N. y Wingerter E. Dos casos clínicos de regeneración ósea guiada con hueso liofilizado humano. RAOA, 2008; Vol. 96(2):123–128. Disponible en: http://www.odontoclinicaba.com/pdfs/publicacion_1.pdf
8. Plata E. Repercusiones sobre el hueso alveolar del tratamiento ortodóncico de baja fricción (Damon). Estudio de Casos y Controles. [Tesis para optar el grado de doctor]. Madrid, Universidad Complutense De Madrid, Facultad de odontología. 2018
9. Vásquez L. Tratamiento ortodóncico en pacientes periodontalmente comprometidos. [Tesis para optar el grado de Maestría]. Lima, Universidad Inca Garcilaso De La Vega, Facultad De Estomatología. 2018
10. Villareal P. y Gallego L. Elevación de seno maxilar. Análisis clínico de nuestra experiencia en más de 100 casos. Rev Esp Cir Oral Maxilofac, 2009; Vol. 31(4):231–233. Disponible en: https://scielo.isciii.es/pdf/maxi/v31n4/clinico1_discusion.pdf
11. Nanda R. Biomecánicas y estética, estrategias en ortodoncia clínica. USA. Editorial: AMOLCA; 2007
12. Vellini F. Ortodoncia, diagnóstico y planificación clínica. Brasil. Editorial: Artes Médicas Latinoamérica; 2002.
13. Figún M. y Garino R. Anatomía odontológica funcional y aplicada. (segunda edición) Buenos Aires: Editorial El Ateneo; 1994.
14. Hollinshead W. Anatomía para cirujanos dentistas (tercera edición – Versión parcial autorizada en español) México: Editorial Harla; 1983.
15. Goic A., Chamorro G. y Reyes H. Semiología médica (Segunda edición) Chile: Editorial Mediterraneo; 1999.
16. Loera L., Luque H., Martínez C. y Morales L. Respuesta inflamatoria de la aplicación de dos marcas comerciales de hueso liofilizado de origen bovino como sustituto óseo en cirugía periodontal (estudio en cobayos). Med Oral, 2005; Vol. 6(7):76–81. Disponible en: <https://www.imbiomed.com.mx/articulo.php?id=33861>

17. Gay C. y Berini L. Tratado de cirugía bucal Tomo I. España. Editorial: Ergon; 2004.