

“UNIVERSIDAD PERUANA LOS ANDES”

Facultad de Ciencias de la Salud

Escuela Profesional de Odontología



TRABAJO DE SUFICIENCIA PROFESIONAL

TITULO : **CIRUGIA DEL SEGUNDO PREMOLAR
INFERIOR IMPACTADO A NIVEL
LINGUAL**

Para optar el : **Título profesional de Cirujano dentista**

Autor : **Bachiller Llacza Churampi, Leydy Laura**

Línea de investigación Institucional: Salud y Gestión de la Salud

Lugar o institución de Investigación: Consultorio Dental “Sunyarit”

HUANCAYO- PERÚ 2021

DEDICATORIA

PARA MIS PADRES

Por ser la pieza clave en todo este recorrido con su apoyo incondicional en la parte moral y económica de una manera desinteresada y lleno de amor.

PARA MIS HERMANOS

Por el apoyo moral y sus ejemplos a seguir.

AGRADECIMIENTO

Dar gracias a Dios por iluminar mi camino de mucha paciencia y sabiduría.

A mis padres por ser los motores de mi vida, que día a día con su apoyo moral y económico soy la persona que soy, por inculcarme sus valores, las buenas experiencias, por creer en mi capacidad.

A mis hermanos por siempre estar pendiente de mí, por sus consejos sus alegrías.

Contenido

Capítulo I

PRESENTACIÓN	
DEDICATORIA	2
AGRADECIMIENTO	3
CONTENIDO	4
RESUMEN	5
INTRODUCCIÓN	6
CAPITULO II	7
2.1 PLANTEAMIENTO DEL PROBLEMA.....	7
2.2 OBJETIVO.....	8
2.3 MARCO TEÓRICO.....	8
CAPITULO III	11
3.1 HISTORIA CLINICA.....	11
3.2 EXAMEN CLINICO GENERAL.....	12
3.3 EXAMEN CLINICO ESTOMATOLOGICO.....	12
3.4 ODONTOGRAMA.....	13
3.5 DIAGNOSTICO PRESUNTIVO.....	16
Exámenes auxiliares	16
3.6 DIAGNOSTICO DEFINITIVO.....	17
3.7 PRONOSTICO.....	18
3.8 PLAN DE TRATAMIENTO.....	18
CAPITULO IV	19
PRESENTACIÓN DE CASO CLÍNICO.....	19
CAPITULO V	26
DISCUSIÓN.....	26
CAPITULO VI	27
CONCLUSIONES.....	27
CAPITULO VII	28
RECOMENDACIONES.....	28
REFERENCIAS BIBLIOGRAFICA	29
ANEXOS	30

RESUMEN

Diente impactado es aquel diente que se va encontrar bloqueado por algún obstáculo (otro diente, tejido blando, un tumor etc.) durante su época normal de erupción.

Este término engloba a Diente Impactado Parcialmente como también Diente impactado totalmente, en la alteración del diente impactado una de las causas es que el hueso maxilar o mandibular sea de dimensiones pequeñas, por la pérdida prematura de algún diente, malnutrición o circunstancias genéticas etc. (3)

Por eso se presenta el caso clínico paciente de 21 años de edad de sexo masculino motivo de consulta” Tengo una molestia en la parte inferior ”, enfermedad actual mencionando que el paciente de sexo masculino aparente buen estado de salud refiere que hace dos años empezó el tratamiento de ortodoncia, lo cual no le tomaron placa radiográfica alguna y lo dejo de lado también, pasando el tiempo hace medio año empezó sentir un bulto entre las encías ,lo cual sangraba mucho a veces con algunos dolores y al tocarse sintió que algo andaba mal.

Palabras claves: Diente impactado, posición anormal, diente ectópico.

INTRODUCCION

Entendemos como dientes erupcionados en posición ectópica a aquellos que erupcionan, total o parcialmente, fuera de su normal ubicación dentro de la arcada dentaria. (2) .Y los segundos premolares son dientes que frecuentemente quedan impactados al erupcionar después del primer molar definitivo y el primer premolar; sobre todo esto sucede en caso de pérdida prematura del segundo molar temporal.

Los dientes erupcionados en posición anormal (linguoversión, vestibuloversión, mesioversión, etc.) presentan una relación con los dientes vecinos, las corticales óseas y los órganos vecinos, distinta que los erupcionados dentro de la arcada dentaria normal. La arquitectura del hueso es distinta y las posibilidades de acceso son diferentes. Por todo ello la técnica para su extracción vendrá condicionada por estas variaciones, aunque se pueden aplicar las reglas fijas para toda exodoncia: buscar la vía de menor resistencia y con el menor traumatismo posible (2)

Las complicaciones más comunes relacionados con los dientes impactados son: Reabsorción radicular de los dientes adyacentes, la infección y el dolor asociado, la predisposición a la formación de quistes dentigeros y la reabsorción externa del diente retenido, sin embargo, los quistes dentigeros originados en los premolares incluidos no suelen alcanzar las proporciones de los originados en los caninos o terceros molares incluidos. (1)

CAPITULO II

2.1 Planteamiento del problema:

Por regla general, los dientes ectópicos van afectar principalmente a los últimos dientes de cada serie, es decir terceras molares, segundo premolares, caninos, incisivos laterales. En principio, es preferible extraer el diente mal alineado o ectópico que otro en correcta posición en la arcada dentaria.

Los segundos premolares inferiores quedan impactados por la pérdida prematura del segundo molar temporal, estos dientes tienen su corona atrapada hacia lingual entre el primer premolar y el primer molar. Sin embargo el diente también puede yacer entre las raíces de los dientes adyacentes, cuyo caso la extracción es más difícil.

Antes de proceder a la extracción del diente, hemos de valorar el grado de erupción, la inclinación del diente, la forma radicular y su trayectoria de salida, la presencia de retenciones, y el espacio que queda entre el primer premolar y el primer molar.

Muchas veces se pueden extraer premolares que erupcionan completamente por lingual en relación con el resto de dientes, con fórceps tipo Read aplicados desde el lado opuesto de la boca, si se usan fórceps de puntas delgadas (tipo bayoneta) tiene que existir espacio suficiente para efectuar la presa, bien en sentido mesio-distal, bien en sentido vestibulo-lingual y de rotación alrededor del eje longitudinal del diente.

2.2 OBJETIVO

Extraer el segundo premolar inferior así evitar alteraciones, procesos inflamatorios y patológicos.

2.3 MARCO TEÓRICO

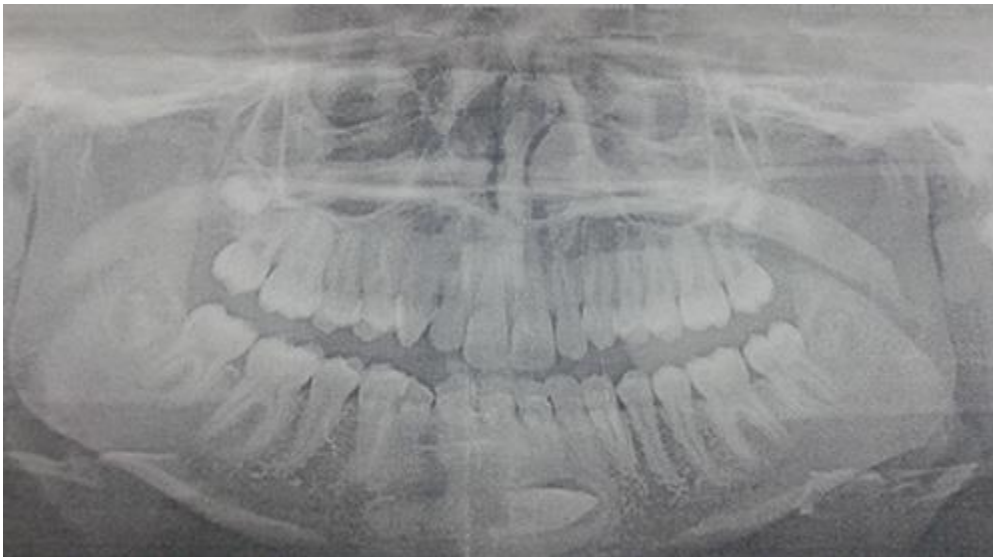2.3.1 ANTECEDENTES DE LA INVESTIGACION

Navia C. y Mendoza C. (2016) Presentaron el caso clínico de un segundo premolar superior derecho retenido (pieza 15), observado en el examen radiográfico de rutina, de manera previa al tratamiento ortodóntico. En cuanto a la exploración clínica, hemos de saber que la erupción del premolar superior se produce normalmente alrededor de los 10-12 años, pero el diagnóstico de su inclusión suele ser tardío y esto puede comprometer el resultado final del tratamiento. El diagnóstico precoz de esta inclusión es responsabilidad del odontólogo general

La paciente fue intervenida quirúrgicamente, procediendo a colocar anestesia infiltrativa. Posteriormente, se realizó la incisión contorneando el paladar desde el incisivo lateral hasta el primer molar del lado derecho, se desprendió la mucosa palatina localizando la zona con aumento de volumen. Se realizó la osteotomía con micromotor y abundante irrigación con suero fisiológico. Una vez descubierta la pieza, se utilizó el elevador recto y fórceps para premolar procediendo a la exodoncia de la misma, curetaje leve y limado bajo irrigación. Se reposiciono el colgajo y se suturo a puntos separados con hilo 3 ceros, finalmente se lavó y se colocó la férula de acrílico autopolimerizable (fabricada antes de la cirugía) para hacer compresión, la misma que fue colocada en solución de DG6.

El diagnóstico de este caso, si bien fue casual, ya que se ordenó la radiografía panorámica de rutina para iniciar el tratamiento de ortodoncia, es de gran relevancia por su infrecuente presentación de un premolar retenido en la práctica odontológica.

Marchena L. y colaboradores (2015) Hacen referencia que los dientes ectópicos cuando se encuentran en posiciones inusuales o desplazados de su normal localización anatómica; pudiéndose encontrar en la rama ascendente de la mandíbula, región subcondilar, proceso coronoides, seno maxilar o región infraorbitaria. No se han establecido límites precisos en la clasificación de piezas ectópicas. Por la cual comparan estudios y se presenta un caso clínico de un diente ectópica en una niña de 14 años. La paciente acudió con su madre aquejada de la persistencia del canino inferior temporal derecho, que a su edad ya debería de haberse caído. Tras realización del estudio radiográfico mediante ortopantomografía, se detectó el canino permanente inferior derecho en una posición ectópica, totalmente horizontal en la zona basal de la sínfisis mandibular. Tras exploración clínica, no existía pérdida de sensibilidad de los incisivos inferiores y no se aprecia tampoco signos de reabsorción radicular en los dientes adyacentes. Se decide derivación a la Unidad de Cirugía Oral y Maxilofacial para estudio y valoración del canino en erupción ectópica.



Persistencia del canino temporal inferior izquierdo y posición ectópica del canino permanente inferior derecho, totalmente horizontal en la sínfisis mandibular

Gay C. y España A. (9) Hacen referencia Entendemos como dientes erupcionados en posición ectópica a aquellos que erupcionan, total o parcialmente, fuera de su normal ubicación dentro de la arcada dentaria. Los dientes erupcionados en posición ectópica (linguoversión, vestibuloversión, mesioversión, etc.) presentan una relación con los dientes vecinos, las corticales óseas y los órganos vecinos, distinta que los erupcionados dentro de la arcada dentaria normal. La arquitectura del hueso es distinta y las posibilidades de acceso son diferentes. Por todo ello la técnica para su extracción vendrá condicionada por estas variaciones, aunque se pueden aplicar las reglas fijas para toda exodoncia: buscar la vía de menor resistencia y con el menor traumatismo posible. Los segundos premolares inferiores en mal posición que frecuentemente están en proceso de erupción, tienen su corona atrapada hacia lingual entre el primer premolar y el primer molar. Muchas veces se pueden extraer los premolares que erupcionan completamente por lingual en relación con el resto de dientes, con fórceps tipo Read aplicados desde el lado opuesto de la boca. Cuando la posición lingual del premolar es más marcada, se levanta un colgajo mucoperióstico lingual sin descargas y se elimina hueso del mismo lado, para exponer la máxima convexidad de la corona. Si la dirección de salida lo permite, se eleva el diente de su alvéolo, aplicando fuerza en dirección distal o vestibular. La técnica llamada del “instrumento roto” es una forma útil de aplicar la fuerza a un diente de este tipo desde el lado vestibular. Si el diente desviado hacia el lado lingual está impactado entre el primer premolar y el primer molar, será necesario practicar una odontosección para efectuar su extracción.

CAPITULO III

3.1 HISTORIA CLÍNICA:

Anamnesis:

Paciente masculino de 21 años de edad con aparente buen estado de salud general.

3.1.1 DATOS DE FILIACION:

Nombres y Apellidos : Brandon Smith

Sexo : Masculino

Estado civil : Soltero

Dirección : Martir Olaya zona norte MZ.BLT.6

Ocupación : Estudiante

Lugar y fecha de nacimiento: Huancayo

3.1.2 MOTIVO DE CONSULTA “Tengo una molestia en la parte inferior.”

ENFERMEDAD ACTUAL

Paciente de sexo masculino aparente buen estado de salud refiere que hace dos años empezó el tratamiento de ortodoncia, lo cual no le tomaron placa radiográfica alguna y lo dejó de lado también, pasando el tiempo hace medio año empezó sentir un bulto entre las encías, lo cual sangraba mucho a veces con algunos dolores y al tocarse sintió que algo andaba mal.

3.1.3 ANTECEDENTES

Antecedentes Personales: Condición de vida normal, vestimenta casual, vivienda material rustico, # de parejas sexuales 1, alimentación balanceada.

Antecedentes Familiares: Paciente refiere que sus padres están vivos no padecen de nada.

3.2 EXAMEN CLÍNICO GENERAL:

- Peso y Talla: 50kg/1.68
- Signos vitales: Sin alteración alguna.
- Piel: Con una cicatriz causada por un insecto a nivel del ojo derecho.

3.3 EXAMEN CLÍNICO ESTOMATOLÓGICO:

- ✓ Examen Extra bucal

Cráneo: Normo céfalo

Cara : Normo facial

- ✓ Examen Intraoral

Tejidos blandos

- ✦ Labios y comisura labial: color rosado, simétricos, húmedo
- ✦ Paladar blando: paladar profundo de forma ovoide, rugas palatinas presente, rafe medio presente
- ✦ Lengua: Normogloso, encaja en el piso de boca, papilas conservadas
- ✦ Piso de boca: glándulas submaxilares sin alteración
- ✦ Frenillos: sin alteración evidente
- ✦ Saliva: fluido, transparente

Tejidos duros

- ✦ Maxilares Superior :Ovalada
- ✦ Maxilar Inferior: Ovalada
- ✦ Número de Piezas Dentarias :28 Piezas
- ✦ Oclusión: RMD: NR, RMI: NR, RCD: NR I, RCI: NR

3.4 ODONTOGRAMA:

Piezas ausentes: Piezas 15- 18-26-28

Piezas con múltiples caries: piezas 16- 26- 27- 36

H.C.L.N°: _____

I. Datos personales:

Apellidos y Nombres: Avan da Tacza - Brandon Smith

Edad: 21 Sexo: M Dirección: Pje "Bolivia" Ciudad Universitaria

Teléfono/cel.: 926571988 fecha de nacimiento: 12/11/2000

Motivo de la consulta: Tengo una molestia en la fecha actual: 03/08/20
parte superior

II. Examen clínico:

Paciente sexo masculino aparente buen estado de salud refiere que hace 2 años empezó el tratamiento de ortodoncia, lo cual no le temaron placa radiográfica alguna y lo dejó de lado tembora, pasando el tiempo hace medio año empezó sentir un bulto entre los dientes, lo cual sangra bastante cuando con algunos dolores y al tocarse sintió que algo andaba mal.

Percusión: (v) (-) palpación: (+) frío: (-) otros: _____

(H) _____ calor: (-)

Odontograma

<input checked="" type="checkbox"/> Caras / Oxi. Temporari	<input type="checkbox"/> Amalgama	<input type="checkbox"/> Ausente	<input type="checkbox"/> Esplosión simple antedada
<input type="checkbox"/> Diente incluido / Removido	<input type="checkbox"/> Superficies	<input checked="" type="checkbox"/> Indicación radiada	<input type="checkbox"/> Indicación a seguir
<input type="checkbox"/> Superficie esclerada	<input type="checkbox"/> Sólidos antedada	<input type="checkbox"/> Trauma	<input type="checkbox"/> Lesión traumática
<input type="checkbox"/> Corona adaptada / Acero	<input type="checkbox"/> Correas desadaptada	<input type="checkbox"/> Prótesis removible	<input type="checkbox"/> Diente Radicular
<input type="checkbox"/> Nucleo	<input type="checkbox"/> Prótesis	<input checked="" type="checkbox"/> Diente sano	<input type="checkbox"/> Incisivo

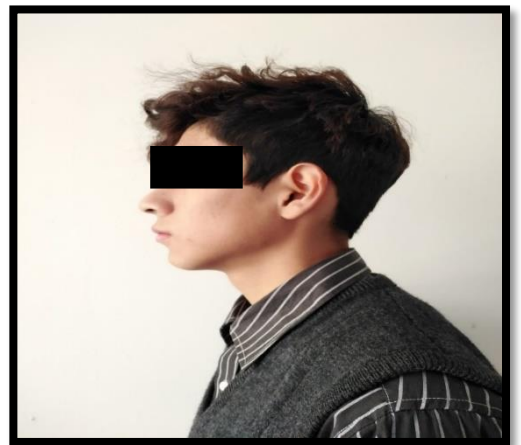FOTOGRAFIAS EXTRAORALES



EXTRAORAL LADO DERECHO

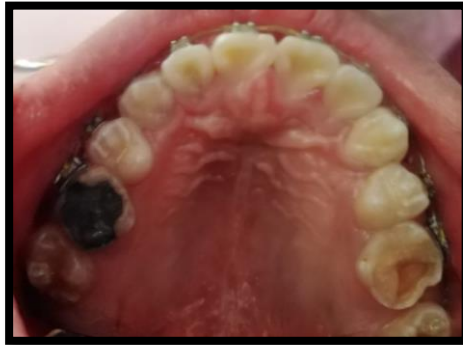

EXTRAORAL DE FRENTE

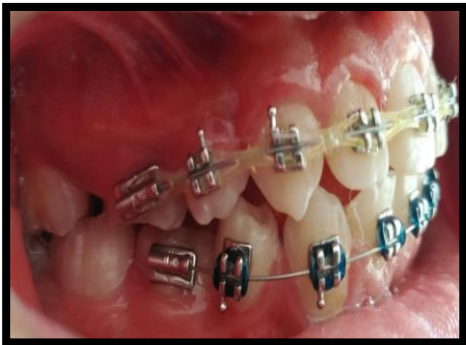

EXTRAORAL LADO IZQUIERDO

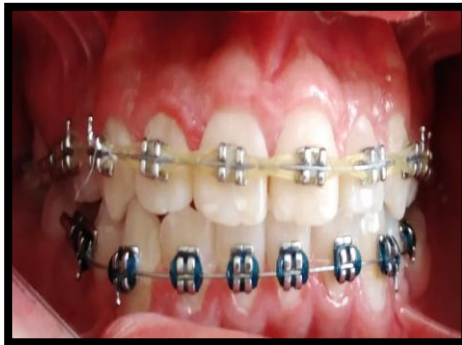FOTOGRAFÍAS INTRAORALES



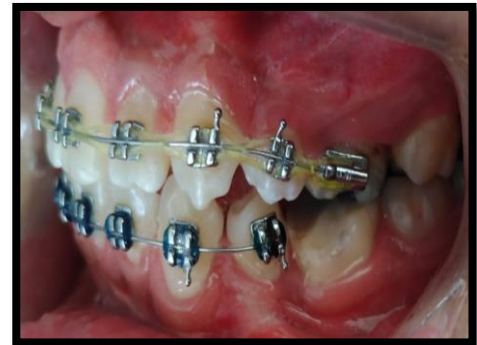OCCLUSAL SUPERIOR



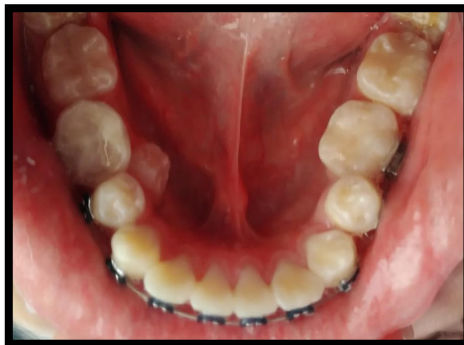INTRAORAL LADO DERECHO



INTRAORAL DE FRENTE



INTRAORAL LADO IZQUIERDO



OCCLUSAL INFERIOR

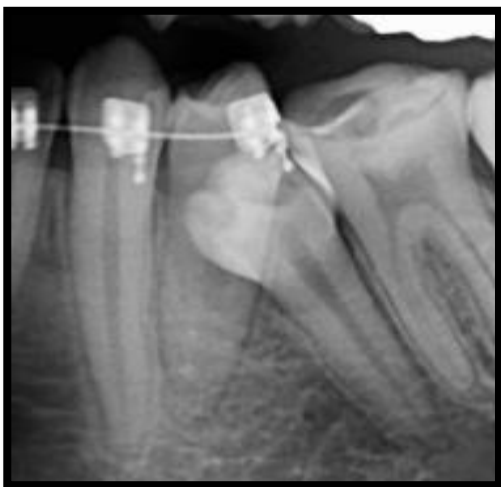
REGIÓN ANATÓMICA COMPRENDIDA ZONA PROBLEMA:

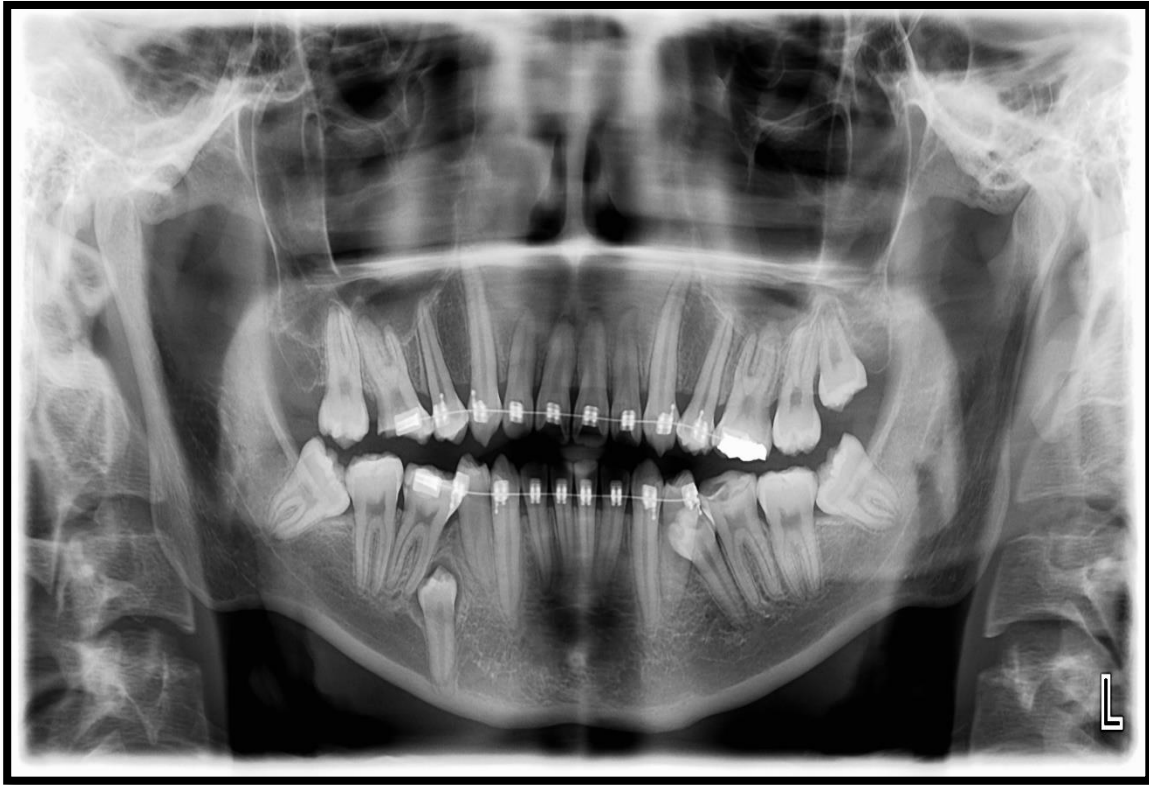- ✓ Inspección : Visible inflamación alrededor del diente
- ✓ Exploración : Mucosa voluminosa a nivel lingual
- ✓ Percusión : Asintomatico
- ✓ Palpación : Asintomatico
- ✓ Conducta : Colaborador

3.5 DIAGNÓSTICO PRESUNTIVO:

- ✓ Múltiples caries 16 – 26- 27- 36(caries recidivante)
- ✓ Gingivitis generalizada zona anterior
- ✓ Piezas ausentes
- ✓ Pieza 35 retenido

EXAMEN AUXILIARES





Informe:

- A la radiografía imagen radio opaca compatible con pieza dentaria 35.
- Pieza 35 imagen radiopaca compatible con ensanchamiento del espacio del ligamento periodontal

3.7DIAGNÓSTICO DEFINITIVO:

- Múltiples caries 16-26 27-36-38
- Múltiples restauraciones
- Gingivitis generalizada
- Pieza 35 impactada

- Pieza 45 incluida

3.8 PRONOSTICO : Favorable

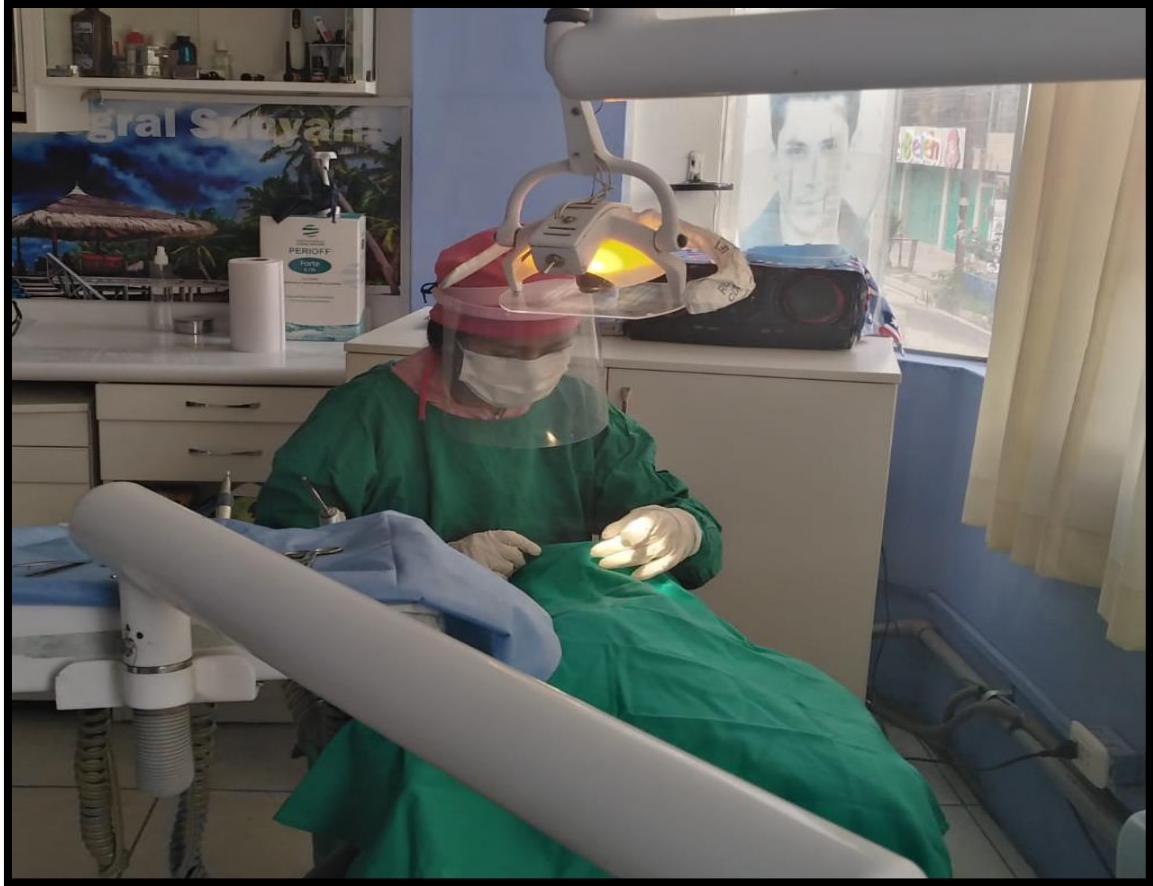3.9 PLAN DE TRATAMIENTO:

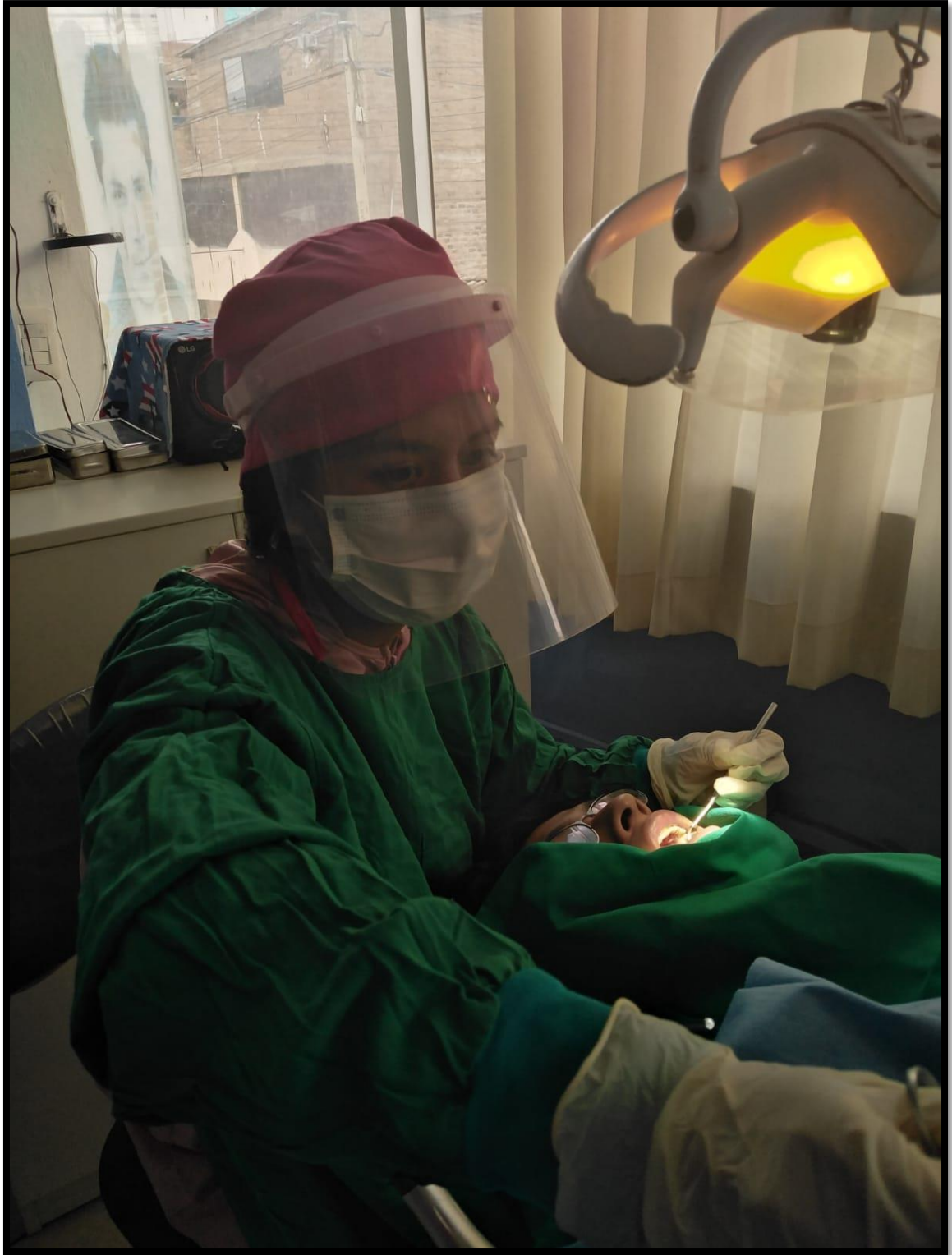
- Obtención de radiografía
- Evaluación del examen clínico oral
- Valorar el grado de erupción
- Trayectoria de salida del diente
- Obteniendo todo los estudios realizados se procede a la exodoncia quirúrgica, colocar anestesia infiltrativa, posteriormente con el botador pasar alrededor del diente. Se puede utilizar también fórceps de punta delgada (tipo bayoneta) ya que existe espacio suficiente para obtener la pieza dental, haciendo movimientos de rotación siguiendo el eje longitudinal de la trayectoria.
- Realizado la extracción curetear levemente, irrigación y suturar con hilo 3 ceros
- Pasado una semana retirar los puntos y una radiografía de control la zona intervenida observando la evolución.

CAPITULO IV

PRESENTACIÓN DEL CASO CLÍNICO

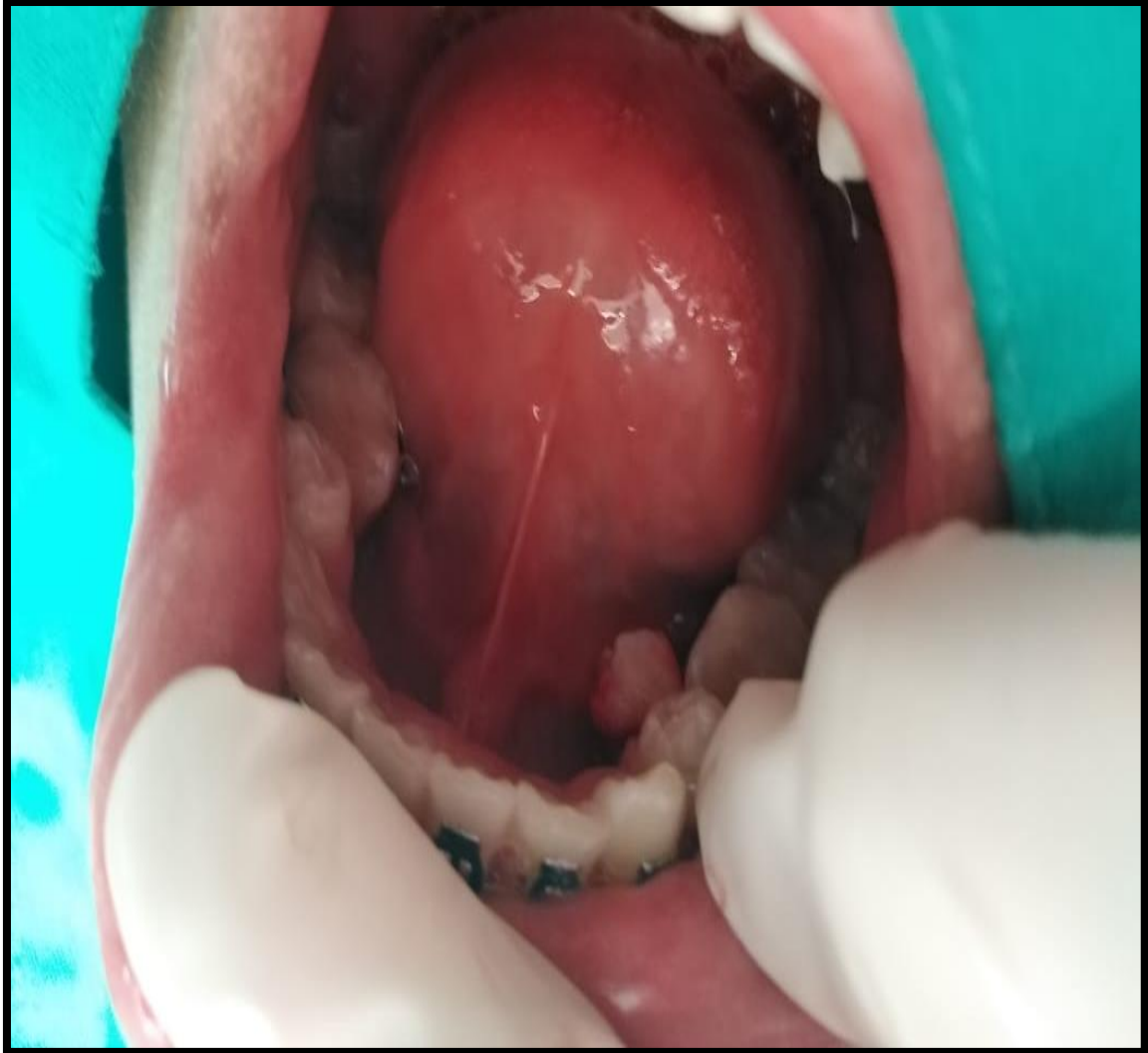
- APLICACIÓN DE ANESTESIA INFILTRATIVA

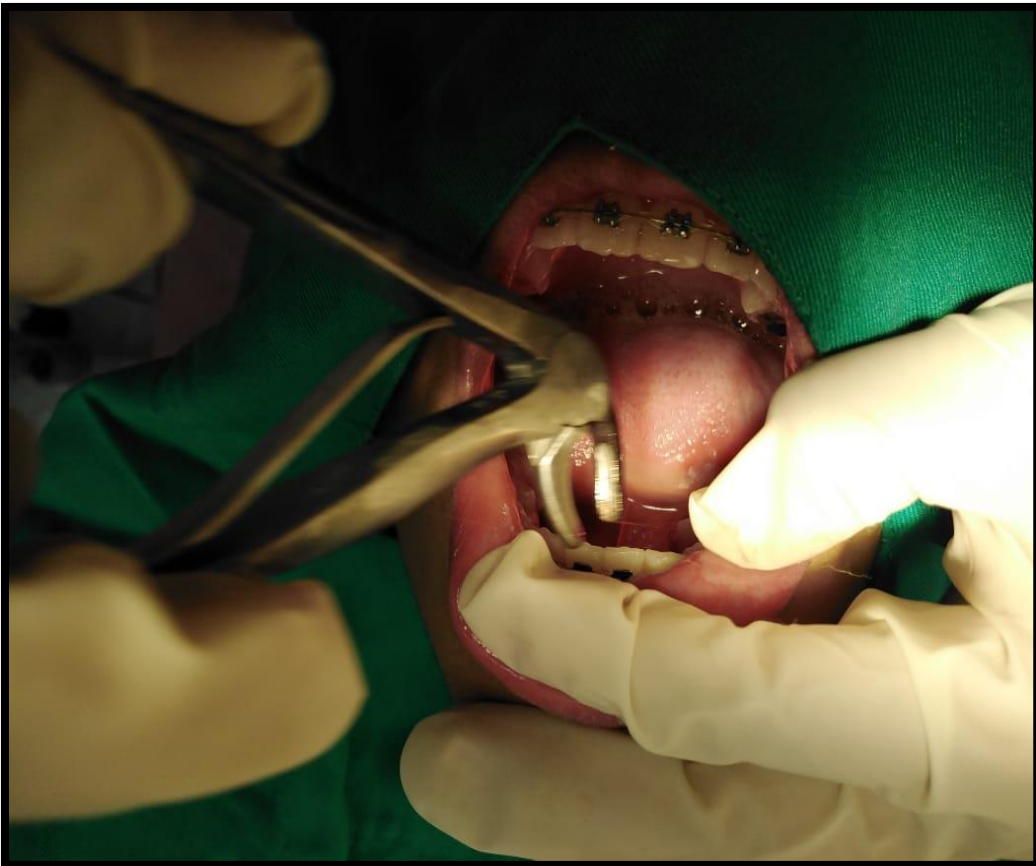
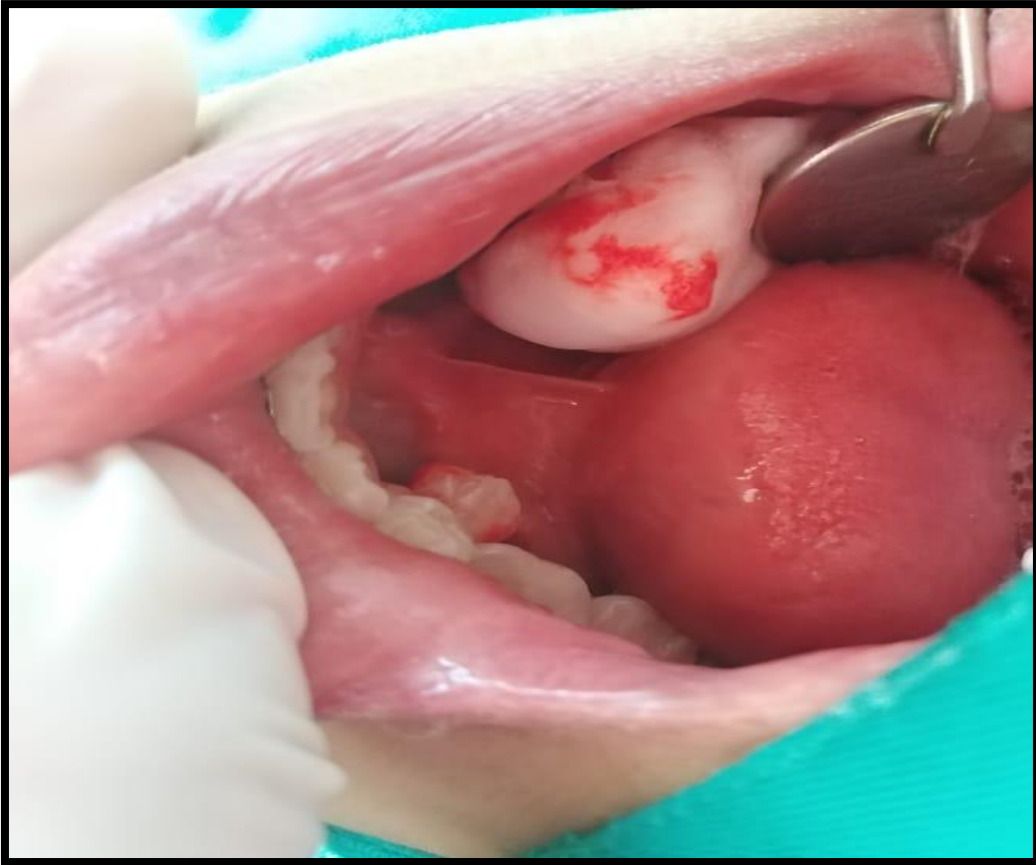


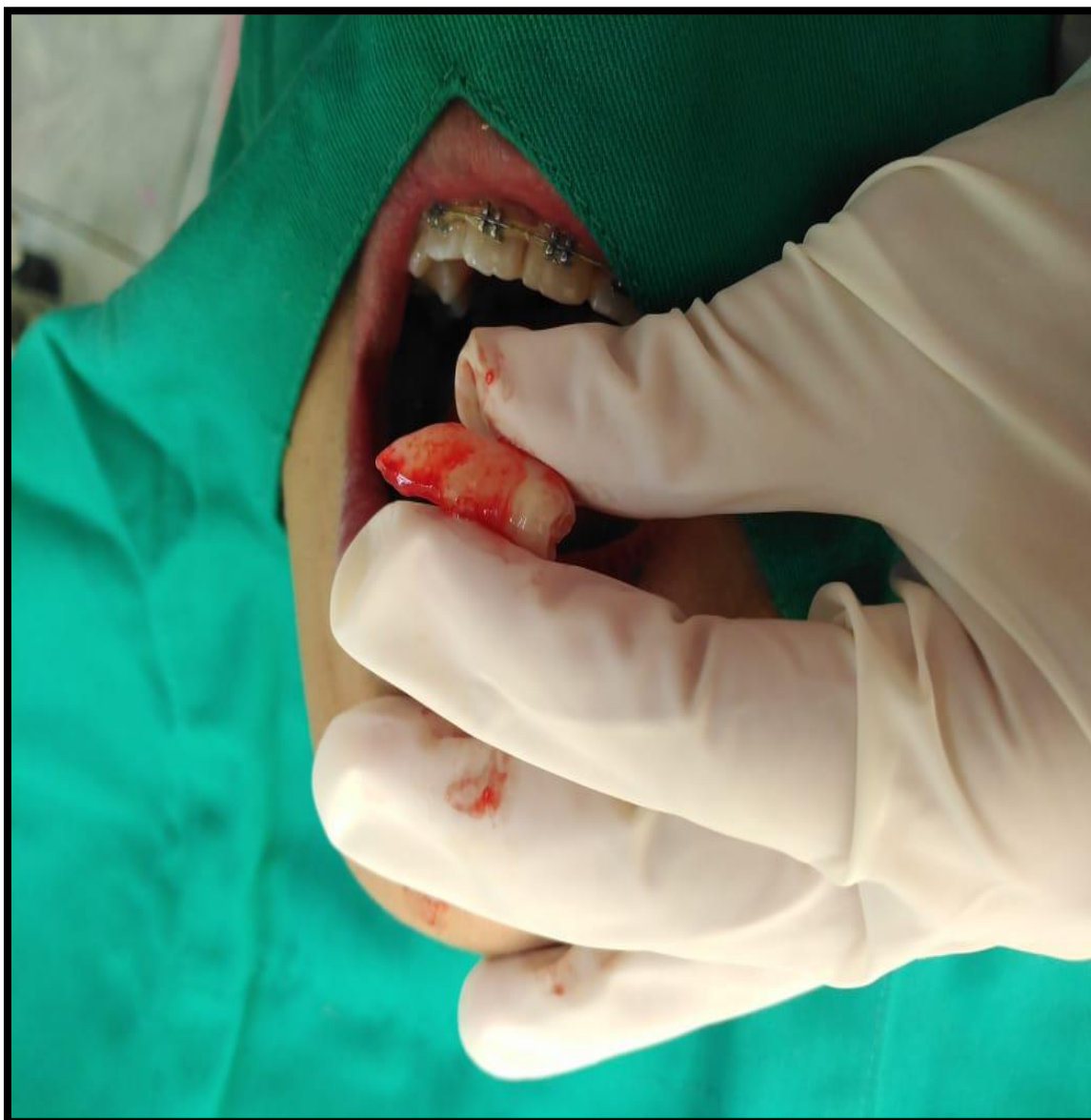- **SINDEMOSTOMIA PIEZA 35**

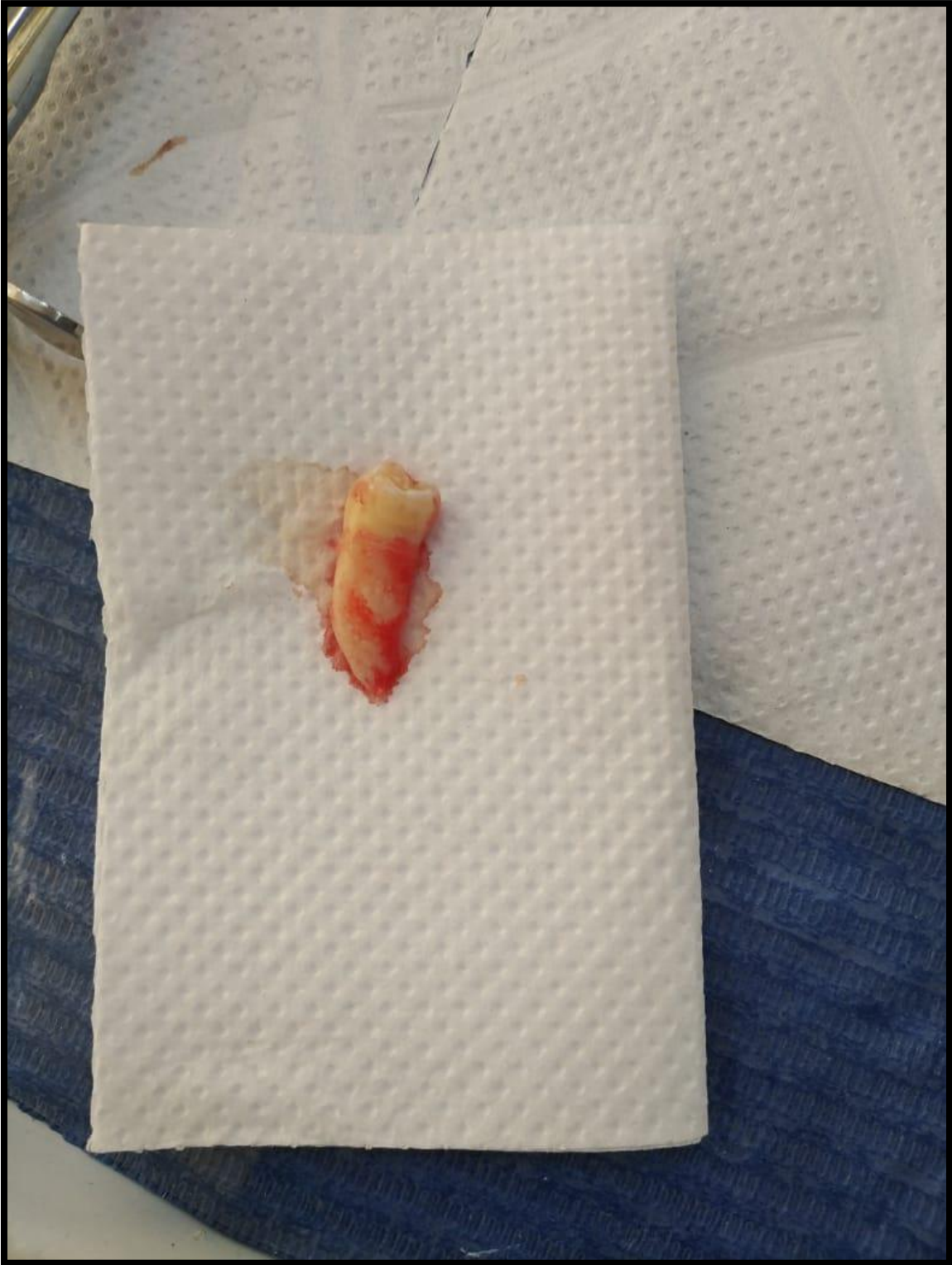Con el botador realizar los tiempos operatorios prensión, luxación, tracción.





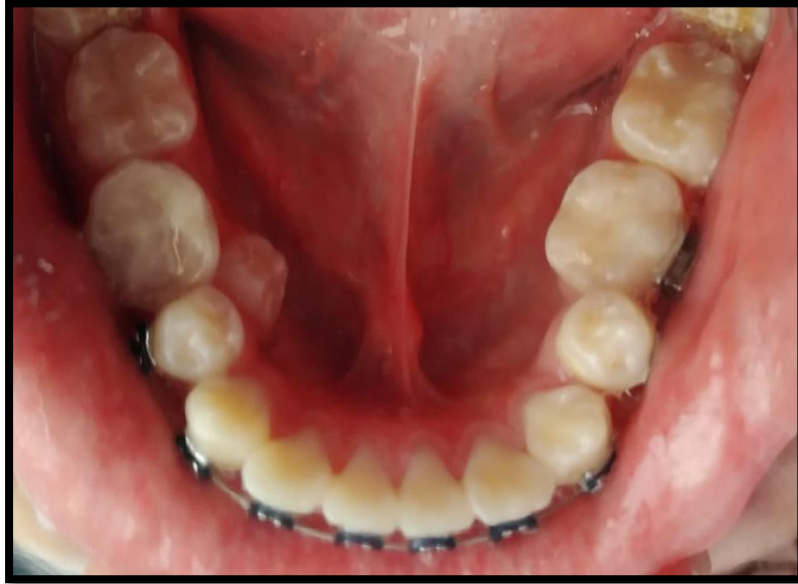- Extracción propiamente hecha.



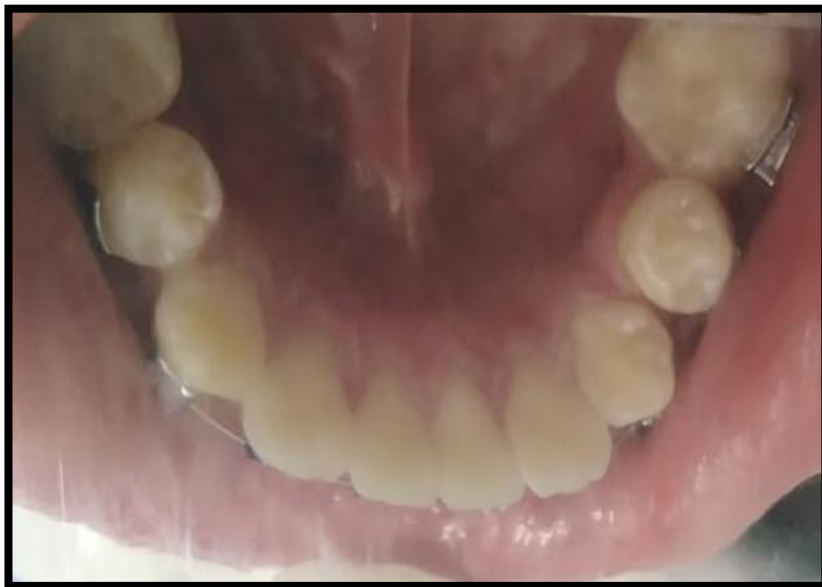

REVISIÓN EN UNA SEMANA

ANTES



DESPUES



CAPITULO IV

DISCUSION:

- Navia C. y Mendoza C. En el año 2016 mencionan en su trabajo que la frecuencia relativa de inclusión dentaria varia siendo los terceros molares inferiores 35%, caninos 34%, a diferencia de premolares superiores 3% y segundos molares 0.1 %.
- Marchena L. y Colaboradores .En el año 2015 mencionan en su trabajo que con el uso de medios diagnósticos radiográficos (radiografía periapical, telerradiografía, ortopantomografía y tomografía computarizada) se pueden determinar la posición de los dientes ectópicos y su relación con las estructuras anatómicas vecinas.
- Gay C. España A. En su artículo mencionan que en el caso de dientes no incluidos, la radiografía periapical también nos sirve para controlar las posibles anomalías en la raíz dentaria.

CAPITULO V

CONCLUSION:

- Los premolares inferiores impactados o no erupcionados solo representan un bajo porcentaje debido normalmente por problemas por falta de espacio o por obstáculos durante el proceso de erupción.
- Clínicamente no hay manera de predecir alguna anomalía así como diente impactado, ectópico, retenido pero si puede ser monitoreada con alguna radiografía auxiliar periódicamente.
- La segunda premolar va quedar impactado porque va ser el diente que va erupcionar después del primer molar y el primer premolar.

CAPITULO VII

RECOMENDACIÓN

- El personal autorizado debe tener la capacidad suficiente de obtener un diagnóstico previo a realizar cualquier tipo de tratamiento.
- Para evitar cualquier afección en la salud bucal hacer visitas periódicas al dentista para obtener un diagnóstico y planificar el tipo de tratamiento.

REFERENCIAS BIBLIOGRAFICAS

- Gay C. y España A. “Extracción de dientes erupcionados en posición ectópica. Exodoncias múltiples. Alveoloplastia .Extracción de dientes temporales”.
- Marchena L. y Colaboradores (2015). “Tratamiento odontológicos de dientes ectópicos .Revista Europea de Odontoestomatología ”.
- Da Silva O. y colaboradores (2010) “Premolares supernumerarios tardíos: Aparición poco frecuente durante el periodo pos tratamiento ortodóntico .
- Navia C. y Mendoza C. (2016) “CASO CLINICO: SEGUNDO PREMOLAR SUPERIOR RETENDO Y EXODONCIA QUIRURJICA EN UNA ADOLESCENTE”. Revista de Investigación e Información en Salud.
- Ellis E. y colaboradores (5ta.edicion) “Cirugía Oral y Maxilofacial. Contemporánea.

ANEXOS

Parametros		Result	Unid.	Referencia:	
Leucocitos	WBC	8,67	10 ³ /uL	4,00-10,00	WBC Flag
Número de Neutrófilos	Neu#	6,59	10 ³ /uL	2,00-7,00	
Número de Linfocitos	Lym#	1,77	10 ³ /uL	0,80-4,00	
Número de Monocitos	Mon#	0,31	10 ³ /uL	0,12-1,20	
Número de Eosinófilos	Eos#	L 0,00	10 ³ /uL	0,02-0,50	
Número de Basófilos	Bas#	0,00	10 ³ /uL	0,00-0,10	
Porcentaje de Neutrófilos	Neu%	H 76,0	%	50,0-70,0	
Porcentaje de Linfocitos	Lym%	20,5	%	20,0-40,0	
Porcentaje de Monocitos	Mon%	3,5	%	3,0-12,0	
Porcentaje de Eosinófilos	Eos%	L 0,0	%	0,5-5,0	
Porcentaje de Basófilos	Bas%	0,0	%	0,0-1,0	RBC Flag
Globulos Rojos	RBC	5,49	10 ⁶ /uL	3,50-5,50	
Hemoglobina (Hb)	HGB	H 16,6	g/dL	11,0-16,0	
Hematocrito	HCT	48,7	%	37,0-54,0	
Volumen Corpuscular Medio	MCV	88,7	fL	80,0-100,0	
Hb. Corpuscular Media	MCH	30,2	pg	27,0-34,0	
Concentración de Hb. Corpuscular Media	MCHC	34,1	g/dL	32,0-36,0	
Indice de Dist. RBC-CV	RDW-CV	13,4	%	11,0-16,0	
Indice de Dist. RBC-SD	RDW-SD	44,7	fL	35,0-56,0	
Plaquetas	PLT	394	10 ³ /uL	150-450	
Volumen Plaquetar Medio	MPV	8,3	fL	7,0-11,0	
Indice de distribución de Plaquetas	PDW	16,0		9,0-17,0	
Plaquetocrito	PCT	H 0,327	%	0,108-0,282	
Platelet larger cell count	P-LCC	64	10 ⁹ /L	30-90	
Platelet larger cell ratio	P-LCR	16,4	%	11,0-45,0	

