

UNIVERSIDAD PERUANA LOS ANDES

Facultad de ciencias de la salud
Escuela Académica Profesional de
Odontología



TRABAJO DE SUFICIENCIA PROFESIONAL

Título	: IMPACTACIÓN DENTARIA DE LA TERCERA MOLAR INFERIOR DERECHA, REPORTE DE CASO CLINICO
Para optar	: El título profesional de Cirujano Dentista
Autor	: Bachiller Giuliana Luz De La Cruz López
Asesor	: MG. Anticona Gonzales James Raúl
Línea de Investigación Institucional:	Salud y Gestión de la Salud
Lugar o Institución De Investigación:	Universidad Peruana los andes

HUANCAYO – PERÚ

2022

DEDICATORIA

“Agradecer a dios por acompañarme hasta hoy
endía es una gran bendición en mi vida seguir
cumpliendo mis objetivos

Y mi madre, hermanos por enseñarme a luchar en
todas nuestras etapas de mi vida.”

AGRADECIMIENTO

A Dios por permitirnos estar con nuestra familia también agradezco a mis docentes por apoyarme en cada paso para cumplir mi meta, gracias a la vida por permitirnos estar aquí por más tiempo y no ha sido sencillo el camino, pero gracias a todos los aportes cariño, amor y comprensión.

CONTENIDO

CARÁTULA	1
DEDICATORIA	2
AGRADECIMIENTO	3
CONTENIDO	4
RESUMEN	6

CAPÍTULO I

INTRODUCCIÓN	7
--------------------	---

CAPÍTULO II

2.1. PLANTEAMIENTO DEL PROBLEMA	8
2.2. OBJETIVOS	8
2.3. MARCO TEÓRICO	9
2.3.1. Antecedentes	9
2.3.2. Bases Teóricas o Científicos	11

CAPÍTULO III

DESARROLLO DEL CASO CLÍNICO

3.1. HISTORIA CLÍNICA	15
3.2. EXAMEN CLÍNICO GENERAL	17
3.3. EVALUACIÓN INTEGRAL	17

3.4. DIAGNÓSTICO Y PRONOSTICO	20
CAPÍTULO IV	
4.1. PLAN DE TRATAMIENTO.....	24
CAPÍTULO V	
DISCUSIÓN.....	26
CAPÍTULO VI	
CONCLUSIONES.....	27
CAPÍTULO VII	
RECOMENDACIONES	28
REFERENCIA BIBLIOGRÁFICA.....	29

RESUMEN

Los terceros molares son piezas más frecuentes con la inclusión, pero son dientes con mayor prevalencia la agenesia, siendo esta pieza la última en erupcionar entre los 18 a 25 años de edad en la que se estudió la patología relacionada a los terceros molares en la que esta erupción se puede retardar aproximadamente dos años. (1)

Sabiendo así que las terceras molares están ubicadas en la parte más posterior del maxilar y mandibular después de la segunda molar es por ello que el caso clínico tiene como objetivo conocer la importancia de la extracción de las terceras molares impactadas, en caso clínico presentado refiere que hace 1 año y medio cuando llevaba el curso de imagenología en la Universidad peruana los andes en la práctica cuando se sacaban placas periapicales se dio cuenta que tenía el diente impactado pieza 4.8,3.8. más la colaboración del docente se enteró que tenía el diente impactado, y le dijo que se realice un tratamiento quirúrgico de tercera molar.

Palabra clave: impactación, tercer molar, extracción

CAPÍTULO I

INTRODUCCIÓN

En 1954 Mead definió a la impactación como aquellos dientes que comúnmente no erupcionan por alguna alteración de la posición o la disminución del espacio para la erupción en la cavidad oral, en ambos maxilares tanto superior como inferior su prevalencia en adultos y jóvenes reportándose que el 38% y 73% en Europa, con la ausencia de espacio en la región retro – molar es una de las teorías más aceptadas para entender las causas y tendencia a la impactación.

Según Pell y Gregory ha presentado una clasificación en la impactación que se basa en la posición horizontal y vertical encontrándose que la posición B y la clase II en tailandés clasifica las posiciones impactadas más frecuentes. (2)

Las diferencias que existe en la dimensión del maxilar inferior y el sumatorio de los dientes a nivel mesiodistales albergando o alineando completamente en la posición de la arcada es por lo que hay una dificultad ya que las terceras molares son las últimas piezas en erupción, produciendo problemas que afectan la posición de la segunda molar ocasionando problemas como pericoronaritis, caries dental, rizólisis, quistes y otros problemas que se dan por espacio insuficiente, dichas piezas en un gran porcentaje a nivel intraóseo. (3)

CAPÍTULO II

2.1. PLANTEAMIENTO DEL PROBLEMA

La tercera molar sigue siendo un problema en estos tiempos lo que se considera como diente de juicio, esto es por la cantidad de problemas que ocasionan al paciente ya sea de acuerdo a la posición, forma, tamaño, etc., estando relacionado el adecuado manejo en la extracción, con los conocimientos anatómicos, técnicas de bloqueo y manejo farmacológico (4).

En la sociedad la impactación de las terceras molares se presenta con frecuencia, ya que son las últimas piezas dentales en erupción por ello en algunas ocasiones es difícil poder analizar cómo será su erupción, para ello es necesario una radiografía panorámica para poder evaluar y saber que tratamiento abordar si la pieza dentaria se encuentra impactada. (1)

La impactación de la erupción de las terceras molares producidas por una barrera física en el proceso de la erupción dentaria, siendo detectable clínicamente y radiológica para la identificación de la barrera física o el desarrollo normal en la cavidad oral visualizando la erupción del germen dentario.

2.2. OBJETIVOS

- Conocer la importancia de la extracción de la tercera molar impactada.
- Analizar el tipo de complicaciones de las terceras molares.

2.3. MARCO TEÓRICO

2.3.1. Antecedentes

Hernández L. presento un artículo con la finalidad de mostrar un caso poco frecuente de impactación de dientes continuos con las complicaciones y posibilidades terapéuticas implementadas, presentando un caso clínico paciente de sexo femenino de 17 años de edad presentando dolor en la hemiarcada inferior izquierdo, con el diagnostico de pulpitis aguda irreversible en la primer molar inferior izquierdo, con el plan de tratamiento exámenes quirúrgicos de segunda molar inferior impactado mediante la técnica de odontoseccion, en conclusión la retención de múltiples se hace necesario una valoración integral. (4)

Juárez D. en su tesis busco determinar la posición y el espacio disponible de terceros molares inferiores, método es de tipo descriptivo, retrospectivo, transversal, observacional, con la muestra de 100 radiografías, en los resultados indican que la clasificación de Winter es vertical 44%, mesioangular 39%, horizontal 5%, distoangular 10.5%, transversal 1.5%, según el lado mandibular vertical 88%, mesioangular 78%, horizontal 10%, distoangular 21%, transversal 3%, profundidad relativa de la clasificación de Pell y Gregory A 39.5%, B con el 60.5%, en conclusión la posición más prevalente según la clasificación de Winter y Pell y Gregory fue vertical claseII nivel B. (5)

Santa J. en su tesis se desarrolló un trabajo con el objetivo de determinar el nivel de impactación de terceras molares inferiores y el espacio

disponible, método es de tipo descriptivo, transversal, con una muestra de 87 imágenes, en los resultados indican que el ángulo de inclinación en mujeres 18.19%, masculino 21.47%, con el nivel de profundidad es de B 62.71%, C el 37.26%, el ancho mesio distal de la corona de la terceras molares inferiores impactadas derecha 14.99%, izquierdo 14.82%, con el lado mandibular es de 16.30% en la mujeres y 15.82% en los varones, en conclusión para el ancho mesio distal y el ángulo de inclinación no hay diferencia, en cuando al nivel de profundidad de las terceras molares inferiores impactadas en relación al género y los resultados mostraron que el género femenino predomino el nivel B y en el género masculino predomino el nivel B por lo tanto se concluye que ambos géneros es más frecuente en nivel B. (6)

Flores M. desarrollo un trabajo con la finalidad de asociar la impactación del tercer molar con la caries distal, metodología es de tipo básica, correlacional, no experimental, transversal, en los resultados indican que la impactación de las terceras molares en el 85.5%, de la muestra, no teniendo impactación en el 14.5% de la pieza 3.8, con relación al nivel de impactación de la pieza A es de 1.5%, B es de 21.4%, C con el 62.6%, impactación de la pieza 4.8 se dio en el 78.6% de la muestra, sin embargo no hubo impactación en el 21.4% de la pieza 4.8, el nivel de impactación de la pieza la más frecuente en la posición C con un 64.1% siendo número de casos de 84 de un total de 131 radiografías, en conclusión existe asociación de la impactación del tercer molar con la caries distal del segundo molar. (7)

Bonilla T. Et al. Se presento un trabajo que busca determinar la prevalencia de complicaciones más frecuentes de la segunda molar inferior ocasionadas por la posición anatómica, metodología es de tipo descriptivo, correlacional, observacional, con la muestra de 202 estudiantes, en los resultados indican que el 61.39% del sexo femenino, el 38.61% el sexo masculino, según la clasificación de Winter la posición anatómica de la tercer molar de mayor incidencia con el 59.9%, según la clasificación de Pell y Gregory con el espacio disponible que prevalencia fue la clase IIA, con un 29%, entre las complicaciones de la segunda molar es la caries en superficie distal con un 48.78%, prevaleciendo con un 23.3%, en conclusión la mal posición anatómica mesioangular de la tercera molar inferior y la falta de espacio para su erupción ocasionando afecciones estadísticas con la segunda molar. (8)

2.3.2. Bases Teóricas o Científicos

Tercer molar

El proceso de formación de las terceras molares se da entre los tres años de edad que emerge su órgano del esmalte siendo muy variado su proceso de formación y erupción el promedio de la erupción en los casos de los inferiores alrededor de los 12 y 16 siendo más rápido en las mujeres. (10)

Impactación

Interrupción total o parcial de la erupción de las piezas dentarias durante el tiempo esperado con la relación a la edad del paciente esto se da por

interferencias o bloqueo del trayecto en el proceso de la erupción debido a la presencia de obstáculos mecánicos o físicos.

Molares mandibulares

Los molares mandibulares son los dientes más grandes de la mandíbula. Son tres en total y están a cada lado de la mandíbula. Se denominan primero, segundo y tercer molar mandibular. Se parecen entre sí en la forma funcional, aunque al compararlos aparecen variaciones en el número de cúspides, el tamaño, el diseño oclusal y en la longitud relativa de las raíces, así como en su colocación.

Varía considerablemente en los diferentes individuos y presenta muchas anomalías, tanto de forma como de posición. Complementa la función del segundo molar, y aunque rara vez, está bien desarrollado, el tercer molar más habitual muestra un desarrollo irregular de la porción coronal, con raíces pequeñas más o menos malformadas

Relación de la tercera molar con la rama ascendente

Clase I: es la superficie a nivel distal de la segunda molar y la rama ascendente mandibular.

Clase II: entre la superficie distal de la rama ascendente y la segunda

molar. Clase III: esta de manera parcial de la rama ascendente

mandibular.

Profundidad relativa del tercer molar:

Posición A: es la parte más alta del tercer molar por encima del plano de la superficie.

Posición B: Es la parte más alta del tercer molar al mismo nivel por encima del plano lineal.

Posición C: es la parte más alta del tercer molar o por debajo del plano de la línea cervical de la segunda molar. (7)

Clasificaciones existentes para el tercer molar:

En la clasificación de Wiener en 1926 hizo un análisis posicional del eje longitudinal del tercer molar con respecto al eje longitudinal o mayor del segundo molar, con relación a la clasificación de los terceros molares.

Clasificación del tercer molar mandibulares retenidos:

- Mesioangular
- Distoangular
- Vertical
- Horizontal
- Bucoangular
- Linguangular
- Invertido

Sin embargo, no realizó ningún énfasis en la disposición anteroposterior ni en la profundidad en el hueso en donde encontraba el tercer molar.

Según la clasificación de Pell y Gregory

- Clase I: se acomoda en el diámetro mesioangular teniendo un espacio.

- Clase II: siendo menor con el diámetro mesiodistal.
- Clase III: localización de la rama ascendente del tercer molar. (3)

CAPÍTULO III

DESARROLLO DEL CASO CLÍNICO

3.1 HISTORIA CLÍNICA

- **DATOS DE FILIACIÓN**
- NOMBRE: T.V.C
- EDAD: 23 AÑOS
- SEXO: FEMENINO.
- ESTADO CIVIL: SOLTERA.
- LUGAR DE NACIMIENTO: JUNIN
- FECHA DE NACIMIENTO: 22 -SETIEMBRE- 1996
- LUGAR DE PROCEDENCIA: HUANCAYO
- RELIGION: CATOLICO
- OCUPACION: ESTUDIANTE DE ODONTOLOGIA
- **MOTIVO DE CONSULTA**

“EXTRACCION DE MI TERCERA MOLAR”

- **ENFERMEDAD ACTUAL**

Paciente refiere que hace 1 año y medio cuando llevaba el curso de imagenología en la Universidad peruana los andes en la práctica cuando se sacaban placas periapicales se dio cuenta que tenía el diente impactado pieza 4.8,3.8. más la colaboración del docente se enteró que tenía el diente impactado, y le dijo que se realice un tratamiento quirúrgico de tercera molar.

- **ANTECEDENTES PERSONALES**

- VIVIENDA: Cuenta con servicios básicos de aguadesagüe luz.
- ALIMENTACION: Balanceado
- HIGIENE: Saludable.
- CRIANZA DE ANIMALES: Perro.
- VACUNAS: Sarampeon, rubiola.
- SOCOECONOMICO: Medio.
- TRANSFUSIONES SANGUINEAS: No refiere
- HABITOS NOCIVOS: No refiere
- F.U.R: 09/10/19

- **ANTECEDENTES FAMILIARES:**

- Padre: vive (52) operaron de la pierna.
- Madre: vive (49) sin patología familiar.
- Hermano: viven hermano (27) tuvo TBC hace 8 años con tratamiento.
- viven hermana (28) sin patología familiar.

- **ANTECEDENTES PATOLOGICOS:**

- GASTRITIS hace 1 año y medio tuvo gastritis estuvo con tratamiento.
- HOSPITALIZACIONES: No refiere.
- QUIRÚRGICOS: No refiere.
- MEDICAMENTOS QUE VIENE TOMANDO: Para la gripe (Dolo extraforte, prednisona , clorfenamina maleato)

3.2 EXAMEN CLÍNICO GENERAL

- FUNCIONES NEUROSENSORIAL Y ESTADO GENERAL DEL PACIENTE: ABEG, ABEN, ABEH, LOTEF
- FUNCIONES VITALES
 - PA : 110/96 mmHg
 - PULSO : 74 x min
 - T° : 36.6°C axilar
 - FR : 18 x min
- PIEL, ANEXO Y FRANERAS: Color trigueño, cabello teñido castaño claro, con buena implantación del cuero cabelludo, textura gruesa, con buen llenado capilar.
- RASA: Estable
- SOMA: Sin astralgia y mialgia.

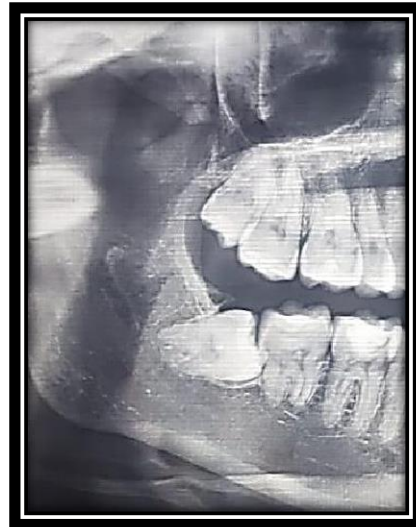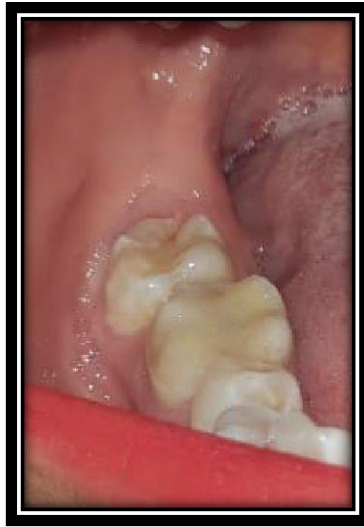3.3 EVALUACIÓN INTEGRAL

- Examen extrabucal
 - CABEZA: Normocefalo
 - OJOS: SIMETRICOS, Color marrón café sin presencia de alteración.
 - OIDOS: Tamaño mediano, buena audición.
 - NARIZ: Permeable y respingada.
 - CARA: Normofacial
 - ATM: Sin alteración habitual.
 - GANGLIOS: No palpables.

- **Examen intraoral**

- LABIOS: Deshidratados, color rosado, medianos, simétricos.
- CARRILLOS: Color rosado pálido, humectado, presencia de línea alva derecha e izquierda
- PALADAR DURO: Papilas incisal, Forma ovalado, color rosa pálido, arrugas palatinas izquierda mesial de la 2 molar.
- PALADAR BLANDO: Color rosado de mucosa fina sin alteración.
- LENGUA: Tamaño normoglosia, forma: ovalado, con presencia de las papilas filiformes, fungiforme, foleadas.
- ISTMO DE LAS FAUCES: Pilares anteriores y posteriores amígdalas.
- PISO DE BOCA: presencia de las glándulas submandibulares.
- REBORDE GINGIVAL: presencia de pigmentación en la encía adherida de color marrón oscuro a nivel de todas las piezas del maxilar superior.
- RMD y RMI: No se registra
- RCD : clase I
- RCI : Clase II
- SISTEMA DENTARIO: 28 pz. Dentarias, presencia de lesiones cariosas a nivel de la pieza 14,17,24,27 a nivel oclusal.

REGION ANATOMICA COMPROMETIDA



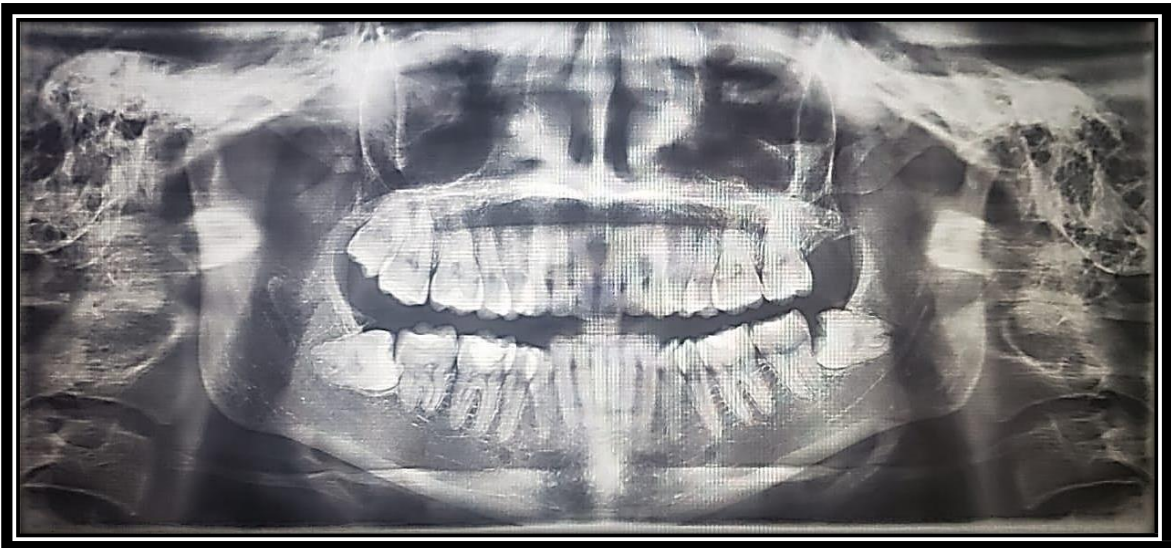
FOTOGRAFÍAS EXTRAORALES

- INSPECCIÓN: pieza 4.8 no erupcionada.
- EXPLORACIÓN: no se observa ninguna lesión cariosa
- PERCUSIÓN: horizontal y vertical Asintomático
- PALPACIÓN: no hay nódulos ni elevaciones, se siente la pieza a la palpación.
- MOVILIDAD DENTARIA: No presenta
- PRUEBA DE VITALIDAD PULPAR: Calor: no perceptible
- Frio: no perceptible

3.4. DIAGNÓSTICO Y PRONOSTICO

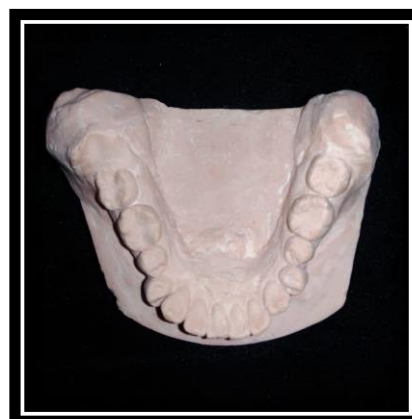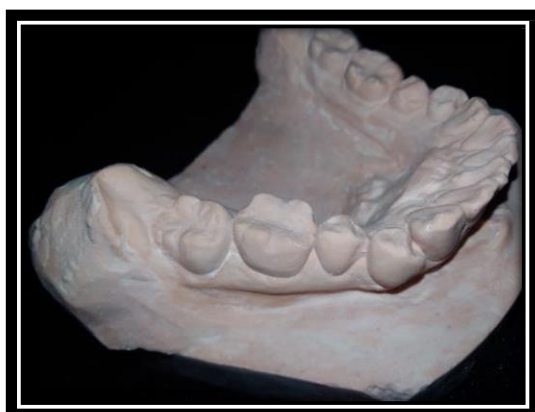- **DIAGNOSTICO PRESUNTIVO**
 - Pieza 4.8 incluida
 - Descarte de impactación.
 - Descartar inclusión.

EXÁMENES AUXILIARES




- **Informe radiográfico:**
- Pieza 4.8
- según la clasificación de Winter en dirección horizontal.
- según Pell y Gregory clase II en posición B.
- IRL compatible con espacio de ligamento periodontal de bordes definidos.
- IRL compatible con cámara pulpar de forma cóncava.
- IRO compatible con restauración dental a nivel oclusal en las piezas 16,2.7
.36,,46,4.7.

ANALISIS DE MODELOS DE ESTUDIO



ANALISIS DE LABORATORIO


CENTRO MEDICO SAN FELIPE
SOCIEDAD DE BENEFICENCIA DE HUANCAYO
 Jr. Mantaro 164 Huancayo - Teléfono 504753

PACIENTE : VALER CHICMANA TANIA
 MEDICO : Dr.
 FECHA : 30 / 10 / 2019

RESULTADO DE ANALISIS

HEMATOLOGIA

FECHA : 30 de octubre de 2019
 HORA : 3:45 PM
 No. de SPT. : 1

ENSAYOS AUTOMATIZADOS

Almas		VCM		HCM		CHMI		HCT	
LEU	7.2 $10^9/mm^3$ (5.0 - 10.0)	VCMI	90 mm^3 (80.0 - 97.0)	HCM	30.8 mm^3 (26.5 - 33.5)	CHMI	34.0 g/dl (31.5 - 35.0)	HCT	23.0 $10^3/mm^3$ (15.0 - 39.0)
HEM	4.76 $10^9/mm^3$ (3.50 - 6.11)								
HEM	14.6 g/dl (11.2 - 18.7)								
HCT	43.0 % (33.0 - 55.0)								

Glóbulos Blancos

LIN		MON		GRA	
LIN	21.9 % (17.0 - 48.0)	LIN	1.6 $10^9/mm^3$ (1.2 - 3.2)	MON	0.1 $10^9/mm^3$ (0.3 - 0.8)
MON	0.7 % (4.0 - 10.0)			GRA	5.8 $10^9/mm^3$ (1.2 - 6.8)
GRA	77.5 % (43.0 - 76.0)				

FORMULA DIFERENCIAL

ABASTONADO	SEGMENTADO	EOSINOFILO	BASOFILO	MONOCITO	LINFOCITO
00 %	77 %	00 %	00 %	01 %	22 %

GLÓBULOS ROJOS : NORMOCITICOS
 NORMOCROMICOS.

GLÓBULOS BLANCOS : NO PRESENTA GRANULACIONES
 TOXICAS CITOPLASMATICAS.

PLAQUETAS : NORMALES EN CALIDAD Y EN
 CANTIDAD.

TIEMPO DE COAGULACION : 6' 30"
 TIEMPO DE SANGRIA : 2' 00"

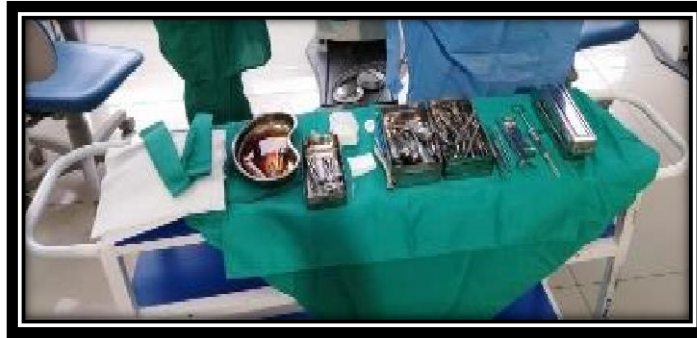CENTRO MEDICO SAN FELIPE
 SERVICIO DE LABORATORIO
 DR. JILDO FERNANDEZ
 PATOLOGO CLINICO GENERAL
 010 111

- DIAGNOSTICO DEFINITIVO:**

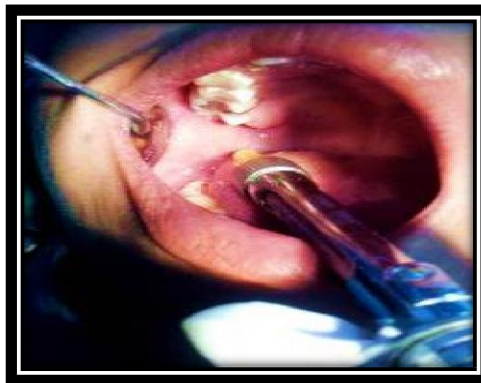
Impactación dentaria de retención de la pieza 4.8, según Pell y Gregory presenta clase II B y según Winter pieza en sentido horizontal.

PROCEDIMIENTO

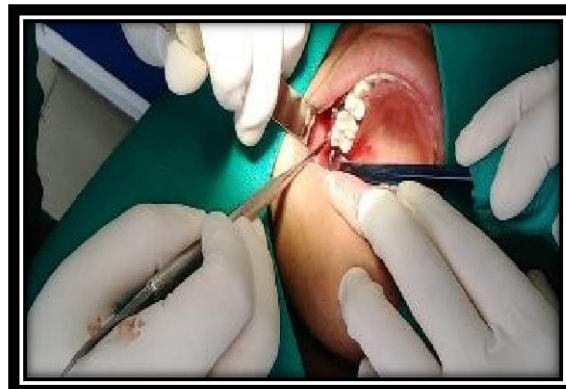- **Materiales**



- **Colocación de anestesia**

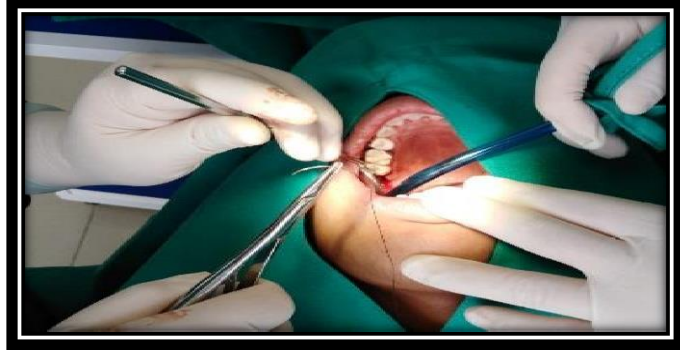

- **Incisión**



- **Despegamiento del colgajo**
- **Odontosección**
- **Extracción propiamente dicha**

- Irrigación
- Sutura



CAPÍTULO IV

4.1. PLAN DE TRATAMIENTO

- **1RO – FASE PREQUIRUGICA O FASE DE HIGIENE**
 - Preparación pre quirúrgica.
 - Índice de higiene oral uso de cepillo destartraje y profilaxis
 - Preparación psicológica del paciente
 - Consentimiento informado

- **2DO – FASE QUIRUGICA O CORRECTIVA**
 - Asepsia
 - Antisepsia
 - Colocación del campo quirúrgico
 - Anestesia troncular
 - Desprendimiento de colgajo
 - Odontosección
 - Extracción propiamente dicha
 - Irrigación con Suero fisiológico
 - Sutura

- **Consentimiento informado**

CONSENTIMIENTO INFORMADO PARA LA PRÁCTICA DE TRATAMIENTOS ODONTOLÓGICOS DE INTERVENCIONES QUIRÚRGICAS, DERIVADOS DE LA RELACIÓN DOCENTE-ASISTENCIAL.

NOMBRE DEL PACIENTE: Dr. Carlos Echebur Villalón

FECHA: 22 de Julio CLÍNICA: I PROLEMBIA

1. Yo, Dr. Carlos Echebur Villalón, identificado con DNI N° 72723173 por medio del presente documento, en mi calidad de paciente, en pleno y normal uso de sus facultades mentales, otorgo en forma libre, mi consentimiento al Docente, para que por intermedio y con el concurso de estudiantes sometidos a su dirección así como los asistentes que él elija o acepte y los demás profesionales de la salud que se requieran me practique la siguiente intervención quirúrgica y/o realice el siguiente procedimiento: Exodoncia de un diente

2. El Docente en mención queda autorizado para llevar a cabo o solicitar la práctica de conductas o procedimientos odontológicos adicionales a los que se autorizó en el punto anterior cuando el buen resultado del tratamiento así lo exige.

3. El Docente, informo al paciente de la existencia de riesgos generales y específicos irreversibles que por sus propias características no se pueden evitar y que el asistente dental que los realiza y que cumple en su totalidad las exigencias antes dadas y lo procesará de que en desarrollo del curso de la intervención o cualquiera de sus etapas se puedan producir.

4. El consentimiento y autorización que anteceden han sido otorgados previa evaluación que del paciente fue hecha al docente y estudiante del área responsable con el objeto de identificar las condiciones clínicas patológicas y previa información que el Docente me ha hecho con respecto a los riesgos, pronóstico y consecuencias que pueden derivarse de la intervención consentida, en los términos que me explico se han consignado en la historia clínica. Declaro que he recibido amplia y detallada explicación sobre sus alcances y que han sido acordados en forma que he leído y manuscrito al respecto.

5. Si yo he manifestado que existe riesgo de incapacidad o fatal prevenible, los cubre por este riesgo, en punto del consentimiento y en consecuencia, declaro expresamente que no asumo por haber entendido bien que la odontología no es una ciencia exacta y por lo tanto los resultados obtenidos al buscar para el paciente un buen resultado, al cual no depende exclusivamente del odontólogo y por ello no puedo ser garantizado.


6. Igualmente otorgo mi consentimiento para que la atención que pueda llegar a requerirse, sea administrada y me sean cobrados los riesgos que para el caso cubren la autorización de ANEP-SESA. He recibido satisfactorias explicaciones a esas respecto y las dudas que he tenido y me han sido aclaradas.


7. He recibido claras instrucciones en el sentido de que el consentimiento que otorgo mediante este documento, puede ser revocado o dejado sin efecto por la simple decisión del paciente basada antes de la intervención, realización del tratamiento.


8. Se me ha explicado que la atención odontológica de que soy objeto es dispensada gratuitamente por el docente y los asistentes que están bajo su supervisión y formación. En efecto, se me explica de manera clara y completa esta situación a la que declaro en expresa conformidad y asumo las especiales condiciones que se brindan en estas circunstancias dadas.

9. Autorizo que a condición de que no se mencione el nombre del paciente, sus exámenes de laboratorio de patología, los radiográficos y fotografías, pueden ser utilizados con fines de enseñanza, investigación y/o divulgación científica.

Certifico que el presente documento ha sido leído y entendido por mí en su integridad.


 FIRMA DEL PACIENTE
 DNI N° 720723173


 FIRMA Y SELLO DEL ODONTÓLOGO RESPONSABLE DEL AREA


 FIRMA DEL ESTUDIANTE

CAPÍTULO V

DISCUSIÓN

- Bonilla T. Et al en su tesis menciona que la falta de espacio disponible en el arco para la erupción de la tercera molar inferior, predispone la reabsorción ósea de la cresta alveolar, observando una mayor prevalencia de reabsorción del tercer molar de un 20.1% con un valor de 0.001.
- Herrera K. menciona que la prevalencia de los terceros molares mandibulares tiene una prevalencia de 38.3% coincidiendo con varias investigaciones realizadas a nivel mundial siendo este problema una condición étnica. (11)
- Guerrero F. nos dice que la proximidad de las terceras molares con el conducto dentario inferior en radiografías panorámicas digitales fue mayor que la de las próximas con 69.9% de los pacientes.

CAPÍTULO VI

CONCLUSIONES

- Concluye que la posición de las terceras molares inferiores pueden llegar a estar muy cercas al conducto dentario inferior o pueden ser lesionados en la extracción.
- También se concluye que la incidencia de las terceras molares impactadas en la actualidad en mayor.
- Así también se concluye que es necesario de tener una radiografía panorámica para poder clasificarlo de acuerdo a Pell & Gregory.

CAPÍTULO VII

RECOMENDACIONES

- Se recomienda realizar una clasificación de Pell y Gregory ya que es un complemento con la clasificación de Winter.
- Así mismo se recomienda realizar los exámenes complementarios para un buendiagnóstico.
- También se recomienda dar a conocer al paciente acerca del procedimiento a realizar.

REFERENCIA BIBLIOGRÁFICA

1. Sánchez D, Isela R, Akemi A, Arizpe J. Impactación y agenesia de terceras molares en Nueva Leon y Chiapas México. Rev. Mex. de Estomat. 2016; 3(2).
2. Mosquera Y, Vélez D, Velásquez M. Frecuencia de posiciones de terceros molares impactados en pacientes atendidos en la IPS CES - Sabaneta - Antioquia. CES - ODONTOLOGIA. 2019 ENERO - JUNIO ; 33(1).
3. Radi J. Evaluación del tercer molar. Rev. Facult. de Odont. Ude A. .
4. Porras Y. Estudio radiográfico de la proximidad de terceros molares inferiores al conducto dentario inferior, Huancayo 2018. Tesis para optar el título profesional de Cirujano Dentista. Huancayo: Universidad Peruana los Andes ; 2019.
5. Hernández L. Segundo y tercer molar inferior izquierdo impactados presentación de un caso. Rev. Habanera de Ciencias Medicas. 2013; 12(1).
6. Juárez D. Posición y espacio disponible para la erupción de terceros molares mandibulares en radiografías panorámicas digitales mediante la educación del

7. Dofware Facad. Tesis para obtener el título profesional de Cirujano Dentista. Lima: Universidad Nacional Federico Villarreal ; 2018.
8. Santa J. Impactación de terceras molares inferiores y espacio disponible para su erupción en pacientes atendidos en la clínica del Hospital Militar Central. Tesis para optar el título profesional de Cirujano Dentista. Lima: Universidad Nacional Mayor de San Marcos; 2007.
9. Flores M. Asociación de la impactación del tercer molar con la caries del segundo molar en radiografías panorámicas Arequipa 2021. Tesis para optar el título profesional de Cirujano Dentista. Huancayo: Universidad Continental; 2021.
10. Bonilla T, Molina B, Moys S, Ramírez A. Complicaciones de la segunda molar inferior ocasionadas por la mal posición anatómica de la tercera molar inferior en jóvenes de 17 a 24 años de edad. Trabajo de graduación para obtener el título de doctor en cirugía dental. Universidad del Salvador; 2015.
11. Ulloa J. Prevalencia de posición de terceras molares mandibulares según la clasificación de Pell y Gregory en la clínica de la Universidad Continental 2018- 2019. Tesis para optar el título profesional de Cirujano Dentista. Huancayo: Universidad Continental; 2019.
12. Herrera K. Prevalencia de terceras molares mandibulares retenidas atendidas en el centro quirúrgico de la clínica especializada en odontología de la Universidad San Martín de Porras realizadas entre el año 2005-2009. Tesis para optar el título profesional de Cirujano Dentista. Lima: Universidad de San Martín de Porras; 2010.