

TRABAJO DE SUFICIENCIA

Por Piñe Mejia Juana

Fecha de entrega: 13-jun-2022 12:45p.m. (UTC-0500)

Identificador de la entrega: 1856178855

Nombre del archivo: trabajo_de_Suficiencia_Profesional_Aliaga__PIÑE_MEJIA_JUANA.docx (14.36M)

Total de palabras: 4592

Total de caracteres: 26492

DEDICATORIA

Doy gracias a Dios por todo lo que me dio, mis padres que me dieron la vida y a mis hermanas y hermanos por su gran apoyo incondicional para lograr mi profesionalización como Odontóloga.

JUANA

AGRADECIMIENTO

A mis catedráticos que nunca escatimaron esfuerzos para brindarme sus conocimientos que sin duda han forjado mis saberes y habilidades, para desempeñarme a cabalidad como profesional de las ciencias de la salud.

JUANA

RESUMEN

Actualmente el tratamiento con regeneración ósea guiada, resulta una terapia predecible que impulsa la regeneración de hueso en maxilares con el propósito de establecer un lecho para el posicionamiento futuro del implante. Entonces, podemos considerar a la ROG como una alternativa válida para superar los defectos que presentan los maxilares de determinados pacientes. Por ello, subsisten condiciones de rehabilitación de la cavidad oral, ya sea mediante implantes o con prótesis. El avance tecnológico al respecto ofrece múltiples técnicas para regenerar hueso en los maxilares permitiendo recubrir defectos óseos. Indiscutiblemente para lograr una ROG eficaz y eficiente debe ser siempre combinada con una membrana que puede ser reabsorbible o no, con la intención de impedir la invasión de células que no impidan éxito de la reparación tisular. Debe remarcarse que un diagnóstico óptimo y certero, en todos los casos es muy importante para determinar el tratamiento adecuado a realizar en el paciente. El presente informe relata y describe el un tratamiento quirúrgico de regeneración ósea guiada con hueso liofilizado humano realizado a una paciente femenina de 31 años de edad debido a que presentaba pérdida ósea en la tabla vestibular del maxilar superior en la zona anterior inducido por un tratamiento ortodóntico.

Se opta por realizar un tratamiento quirúrgico que consiste en una regeneración ósea guiada con hueso liofilizado humano utilizando la técnica de Corticotomía. La cirugía se realizó con éxito, lográndose una pronta cicatrización y ulterior recuperación.

Fue necesario realizar la cirugía de regeneración ósea guiada debido al mal pronóstico de la paciente. Se ayudó a recuperar el soporte óseo.

Palabras clave: Hueso liofilizado - cirugía de regeneración ósea – membrana reabsorbible.

ABSTRAC

Currently, treatment with guided bone regeneration is a predictable therapy that promotes bone regeneration in the maxilla with the purpose of establishing a bed for the future positioning of the implant. So, we can consider GBR as a valid alternative to overcome the defects that the jaws of certain patients present. For this reason, there are still conditions for the rehabilitation of the oral cavity, either through implants or with prostheses. Technological progress in this regard offers multiple techniques to regenerate bone in the jaws, allowing bone defects to be covered. Unquestionably, to achieve an effective and efficient ROG, it must always be combined with a membrane that may or may not be resorbable, with the intention of preventing the invasion of cells that do not prevent successful tissue repair. It should be noted that an optimal and accurate diagnosis, in all cases, is very important to determine the appropriate treatment to be carried out in the patient. This report reports and describes a surgical treatment of guided bone regeneration with human lyophilized bone performed on a 31-year-old female patient due to bone loss in the vestibular table of the upper maxilla in the anterior area induced by orthodontic treatment. .

It is decided to perform a surgical treatment consisting of guided bone regeneration with human lyophilized bone using the Corticotomy technique. The surgery was performed successfully, achieving prompt healing and subsequent recovery.

It was necessary to perform guided bone regeneration surgery due to the poor prognosis of the patient. Helped to recover bone support.

Keywords: Lyophilized bone - bone regeneration surgery - resorbable membrane.

CAPÍTULO II

2.1. PLANTEAMIENTO DEL PROBLEMA

La ciencia odontológica sostiene que las maloclusiones dentarias se relacionan indubitadamente con el aspecto facial de los pacientes, y generalmente afecta sin duda la autoestima de los individuos que la padecen, viéndose éstos en la necesidad de recurrir al profesional odontólogo buscando tratamiento rehabilitador (1)

Asimismo, se conoce que las pérdidas óseas en la tabla vestibular se generan por sobrecarga oclusal, prominencia radicular, biotipo periodontal, tamaño y posición dental, empero, también generalmente está asociada a tratamiento ortodóntico, sin un diagnóstico preciso, un incorrecto plan de tratamiento y controles inadecuados de fuerzas. (2)

Actualmente las periodoncias e implantólogos se preocupan en emplear estrategias terapéuticas que permitan la regeneración del hueso alveolar perdido, con el propósito de colocar implantes dentales y por tanto respetar los principios de remodelación ósea. Sabemos también que el hueso sano conserva generalmente su capacidad de regeneración (3), aunque se susciten pérdidas de huesos causados por traumas o procesos infecciosos que exigen necesariamente tratamientos de regeneración (4). Se hace necesario precisar que las técnicas de regeneración ósea se emplean al verificar que se ha perdido tejido óseo por diferentes motivos. Genéricamente es recomendada cuando se advierte dehiscencias o cuando se establece la pérdida de alguna pared ósea durante la exodoncia, lo que podría comprometer la inserción del implante. Es preciso considerar que la regeneración ósea guiada (ROG) se fundamenta en la formación de hueso nuevo que permita el relleno de defectos óseos, por lo que debe recurrirse al uso de membranas con función de barrera aptas para impedir la infiltración en el lugar de la reparación (5). Debe significarse que

para lograr mayor eficacia debe recurrirse a membranas de colágeno reabsorbible puesto que ofrece mayor protección al coágulo sanguíneo de la invasión de células osteogénicas, permitiéndose el desarrollo y crecimiento del nuevo hueso (6). La problemática planteada nos lleva a tratar de resolver la siguiente interrogante: ¿Será posible lograr la recuperación del tejido óseo de la tabla vestibular de piezas dentarias anteriores del maxilar superior recurriendo a la regeneración ósea guiada con hueso liofilizado humano?

2.2. MARCO TEÓRICO

2.2.1. Antecedentes

A) En un Caso Clínico titulado “Preservación del reborde alveolar con un aloinjerto de hueso liofilizado expuesto al medio bucal” Aguilar M, et al. (7), realizaron regeneración ósea guiada con el propósito básico de describir los procedimientos de esta técnica, en el que se emplearon un aloinjerto de hueso liofilizado humano como relleno. Precisan que posteriormente a una exodoncia, subsiste reabsorción ósea del alveolo, siendo predisponente en la tabla vestibular. Luego para prevenirla se hace necesario preservar el reborde alveolar con un injerto óseo que pueda ser expuesto al medio oral. Refiere el tratamiento efectuado a una paciente adulta a quien se le realizó una exodoncia de la pieza 3.5, rellenando el alveolo con hueso liofilizado humano buscando la preservación del reborde alveolar que posibilite la posterior colocación de implante. Refieren que a los 6 meses se logró resultados óptimos que permitió su rehabilitación a través de un implante. Finalmente concluyen que la TPRA para este caso fue favorable y que fue posible colocar un implante, sin embargo, recomiendan que es pertinente efectuar estudios clínicos complementarios relativos a esta técnica que permita establecer la necesidad o no de cubrir el injerto.

B) Por otra parte, Gómez D, et al. (8), efectuaron en su momento un caso clínico, reportando la expansión de cresta maxilar y regeneración ósea guiada para la

colocación de implantes. Fue el propósito fundamental la descripción del aumento de reborde óseo con la técnica Ridge Split como complemento a la regeneración ósea guiada para la colocación de implantes. Señalan y precisan que después de haber perdido el órgano dental, la pérdida ósea en los rebordes edéntulos se advierte a los seis meses. Asimismo, plantean que la técnica de expansión de cresta alveolar tiene mayor éxito en el maxilar superior pues permite en dividir la cresta en vestibular y palatino para posteriormente, rellenarlo con hueso liofilizado. Empero son enfáticos al significar, que dicho procedimiento no garantiza la pérdida ósea pero que ayuda a prevenirla, resultando ideal para el tratamiento de implantes a futuro. Los investigadores concluyen que: la expansión del reborde apoyado con regeneración ósea guiada tiene una significativa tasa de éxito e incluso el reborde queda expedito para la permitir la colocación de implantes de inmediato.

C) Consideramos también como antecedente básico, el Caso Clínico presentado sobre Corticotomía, por Reyes A, et al. (9). En el que refieren una **microcirugía ortodóntica en paciente con periodonto reducido**. El propósito básico que los llevó a efectuarla fue, el describir la **técnica de Corticotomía en un paciente** persiguiendo la mínima alteración en tejidos periodontales. Refieren los investigadores que una Corticotomía consiste en una aceleración regional ayudado por la injuria del hueso cortical. Señalan que es ventajosa en la corrección de fenestración, dehiscencias a través de injertos óseos. Exponen que a la paciente adulta se le realizó un colgajo preservando la papila y tejido blando interproximal, comenzando el procedimiento de la Corticotomía, efectuando cortes verticales de profundidad de **2 – 3 mm con el fin de llegar al hueso medular**, seguidamente, **se rellenó el imperfecto óseo con xenoinjertos** y posteriormente fue cubierto **con una membrana de colágeno reabsorbible**, finalmente **se reposicionó el colgajo suturándose convenientemente**.

Después de 6 semanas observaron cambios en la mordida y a los 7 meses se verifica que la paciente muestra una mordida estable y estética. El reporte concluye que la Corticotomía resulta ser una buena alternativa para el tratamiento de en pacientes con periodonto reducido y que requieren acelerar se tratamiento ortodóntico.

D) En trabajo colectivo, Aldazábal C, et al. (10), reportaron un caso clínico referido a la regeneración ósea guiada a efectos de implantes dentales posexodoncia. Lo que les motivo a su realización fue el describir el ROG (Regeneración Ósea Guiada) a efectos de la conservación del reborde y su posterior rehabilitación con implantes y coronas. Es conocido que el hueso tiene capacidad de regeneración, su pérdida se atribuye a múltiples factores por lo cual requieren regeneración ósea. Una cantidad considerable de estudios sostienen que una regeneración ósea guiada, es mejor cuando es acompañada de una membrana de colágeno reabsorbible, la misma que coadyuva evitando la contaminación de la herida con células no osteogénicas generando además mayor espacio que permite el crecimiento de hueso nuevo. Además de hueso humano también se emplean huesos de bovino liofilizado o fosfato tricálcico beta. El caso clínico referido, describe el tratamiento a paciente del sexo femenino de 32 años de edad, a quien se le practicó exodoncia de la pieza 2.1 procediéndose de inmediato con la ROG colocándose fosfato tricálcico β y membrana de colágeno reabsorbible. El proceso de rehabilitación se efectuó 8 meses después, teniendo como resultado un proceso clínico con final estético. Concluyen los investigadores que, por ser el fosfato tricálcico beta un material inorgánico biocompatible, genera la cicatrización pronta mediante la osteoconducción con reabsorción lenta y que consecuentemente la ROG permite la rehabilitación mediante los implantes.

E) Telles et al. (11), presentan un trabajo de investigación con el objeto de describir las características de los biomateriales óseos mediante la comprobación microscópica y ultraestructural, para lograr un correcto tratamiento. El estudio realizó en microscopia de luz a 10x 20x 30x 40x y microscopia electrónica a los aumentos 100, 200, 300 y 400 micrones fijar las características morfológicas de los múltiples materiales utilizados en la regeneración ósea en estomatología. Entre ellos se citan la: Hidroxiapatita bovina natural, hidroxiapatita sintética, hueso liofilizado, vidrio bioactivo, hidroxiapatita colarina y la hidroxiapatita densa de alta pureza, Concluyen los investigadores que cada uno de los biomateriales analizados tienen disímiles características, por lo que se seleccionan en función a lo que el tratamiento lo exija.

2.2.2. Bases Teóricas o Científicos

A) Regeneración Ósea Guiada

Como sostiene Guercio (12). La regeneración ósea guiada con hueso liofilizado humano, se basa en la formación de un nuevo hueso que permite el relleno de los defectos óseos; es así que la membrana reabsorbible funciona como barrera consistente que evita la infiltración de componentes celulares, entre epiteliales y conjuntivas, preservando así el área de reparación. Este proceso de regeneración se avizora más precozmente que con las membranas e-PTFE, considerándose que suele deberse a mayor estimulación de la osteogenesis o también es causada por la liberación de factores de crecimiento de las células inflamatorias que pueden captarse alrededor de las mencionadas membranas reabsorbibles.

Es importante precisar que la ROG propiamente dicha se refiere a la colocación de barrera que cubra el defecto óseo, separándolo cuidadosamente del tejido gingival. Es de esa manera que se evita el contacto con el hueso durante la cicatrización. Ello da lugar

a su regeneración determinando que el defecto óseo sea rellenado. Las investigaciones y estudios clínicos plasmados en cirugía bucal e histología nos han ilustrado que las membranas de barrera deben encontrarse adaptadas perfectamente al hueso periférico, es decir, al defecto. Consecuentemente, es importante que la membrana se estabilice durante el periodo de cicatrización (13).

Cabe mencionar que la regeneración ósea del hueso suele basarse solo en la colocación de injertos de hueso autógeno o, por otro lado, en combinación con membrana. El escoger una de las mencionadas alternativas, depende básicamente de la morfología del defecto óseo considerado. (14)

Debemos abundar aún más, mencionando que este procedimiento fue empleado en la terapia con implantes mediante la preservación del hueso existente al momento de la extracción de la pieza dentaria, así como en la regeneración ósea sobre dehiscencias o la regeneración del reborde alveolar perdido previa la colocación de implantes. (15)

B) Cirugía oral

Se sabe que la cirugía es una ciencia y arte que tiene en cuenta la parte general de todo el cuerpo humano, y por otra, se especializa por órganos, regiones, aparatos o sistemas basado en la exigencia de conocimientos especiales, instrumental y técnicas operatorias adaptadas a las características anatómicas y funcionales del paciente. (16)

Es así que entre las especializaciones en cirugía se diferencia la cirugía bucal, conocida además como dento maxilar u oral, en virtud que toda actividad se efectúa dentro de la cavidad bucal en busca del tratamiento y curaciones de la patología quirúrgica de la cavidad oral. (17)

La cirugía oral se rige por procedimientos de la cirugía general, pero considerando específicamente las particularidades anatómicas orales. Es preciso considerar los términos siguientes:

- **Anestesia.** La supresión de todo tipo de dolor, es imprescindible y necesaria para realizar todo tipo de acto quirúrgico oral.

Existen diferentes técnicas de anestesiar al paciente y su elección dependerá fundamentalmente de la magnitud del procedimiento quirúrgico a realizarse, así como las condiciones físicas y psíquicas del paciente a tratar.

La anestesia es la interrupción de las vías nerviosas que transportan el estímulo a nivel central, ésta puede ser transitoria o permanente, a diferentes niveles y con diversos métodos.

El efecto debe ser reversible, empero suele considerarse que permanezca como mínimo mientras dure el tratamiento. Por ello se diferencian la "anestesia local" y la "anestesia general" para precisar al estado del paciente durante la duración del acto quirúrgico odontológico.

Debemos referir que existen entre los tipos de anestesia, la local que bloquea los nervios del sector anterior del maxilar superior: Nasopalatino, para la región palatina y el nervio alveolar superior anterior para la zona vestibular. (18)

- **Incisión.** Que es la maniobra de abrir por medios mecánicos En la cavidad oral la incisión es la maniobra de abrir por medios mecánicos (bisturí, tijeras) o térmicos (electro bisturí, láser), los tejidos más superficiales para tener acceso a los planos más profundos con la finalidad de realizar la intervención quirúrgica requerida.
- **Colgajo.** Es el fragmento de tejido blando dividido por dos o más incisiones, al momento del procedimiento, ésta debe ser levantada y separada del hueso cuidadosamente evitando generar necrosis tisular, puesto que al ser repuesto, el colgajo debe mantener su vitalidad, recuperando asimismo sus funciones.

- **Sutura.** Es el último paso de la técnica operatoria que consiste en reponer los tejidos blandos que se separan debido a un traumatismo o una acción quirúrgica. La sutura en la cirugía oral se aplica ante cualquier herida operatoria, incluso tras una exodoncia convencional por lo tanto queda desechada la versión de que la sutura es solo para procedimientos grandes.

La asepsia. constituye un conjunto de acciones a realizar para evitar la infección de la herida durante la intervención quirúrgica. Una asepsia convenientemente realizada asegura la inexistencia total de gérmenes microbianos. Debe considerarse integralmente la asepsia del paciente, la asepsia del cirujano y sus ayudantes, la asepsia del instrumental y la asepsia del entorno antes de realizar la operación quirúrgica.

C) Materiales básicos para una cirugía de regeneración ósea

La selección de los materiales para una cirugía de regeneración ósea debe tomar en cuenta que éstos sean materiales capaces de regenerar y reparar el tejido. (19)

- **Hueso liofilizado humano**

Resulta siendo un tejido óseo de donante humano vivo o cadavérico proveniente de extracciones de tejidos, cuya utilización está regulada, coordinada y fiscalizada por las autoridades competentes. (20)

El tejido que es extraído con aprobación de consentimiento, se considera sano después de haber pasado por múltiples exámenes especializados. (21)

Es así que el hueso del donante es procesado en áreas asépticas para la eliminación de otro tipo de tejido, seguido del trozado para la obtención de estructuras óseas corticales y bloques corticoesponjosos. Posteriormente tiene lugar el molido, lavado, liofilización o secado en frío de las partículas de hueso esponjoso. Estas partículas, previamente seleccionadas se llenan en frascos ampollas al vacío,

precintado, rotulado y empacado en bolsa de plástico transparente. Finalmente, este material sometido a esterilización final por radiación gamma. Posteriormente, se toman muestras para su análisis de calidad microbiológica, endotoxinas y citotoxicidad.

Es pertinente establecer que el hueso liofilizado humano puede formar hueso por osteoinducción y osteoconducción. Las investigaciones clínicas efectuadas hasta la fecha, han demostrado formación de hueso nuevo, dependiendo del tamaño del defecto, en seis meses aproximadamente. (22)

- **Tipos de injertos**

Injertos autólogos. Que son hechos a base de hueso esponjoso, cortical o ambos, Se refleja una histocompatibilidad absoluta entre el donante y el receptor, no existiendo ningún riesgo de transmisión de enfermedades, se establece un inconveniente en la obtención de las mismas, en cantidades óptimas que se requiere.

Alloinjertos. Que es tomada de una porción ósea de un cadáver humano y debiendo ser procesado para obtener un tejido acelular, por lo cual es mucho más fácil de obtener en cantidades óptimas necesarias, empero subsisten ciertos riesgos de infección por la presencia de algunos microorganismos. (23)

Xenoinjertos. Consiste en utilizar órganos, tejidos o células que no proceden de seres humanos, pero que sí están habilitados para ser usados en humanos, por tanto, se suele utilizar especialmente, material de bovino, cuyas presentaciones son de gránulos, pasta, bloque y membrana.

- **Membranas reabsorbibles de colágeno**

Las membranas reabsorbibles son confeccionadas con materiales biocompatible que no permiten interferencia alguna con los procesos de cicatrización. Cabe mencionar, que en estas membranas se lleva a cabo un proceso de reabsorción por hidrólisis mientras que los productos de degradación son absorbidos por los tejidos, no requiriéndose nuevas intervenciones para ser removidas. (24)

El rol de las membranas en las heridas óseas es el de proteger el coagulo sanguíneo de la invasión de las células no osteogénicas, permitiendo la estabilización de la herida y la creación o mantenimiento del espacio óptimo para el crecimiento del nuevo hueso.

D) Corticotomía

Se define como una técnica quirúrgica en la que el tejido óseo es perforado y alterado mecánicamente hasta alcanzar el hueso medular, el cual se deja intacto, a diferencia de la osteotomía en el cual también se trabaja con el hueso medular.

La Corticotomía resulta beneficiosa en tratamientos de ortodoncia en consideración a que permite acelerar el tratamiento ortodóntico y posibilita corregir las dehiscencias y fenestraciones óseas con el empleo de injertos óseos. (25)

2.3 OBJETIVO

- 1.- Describir la técnica de la aplicación del aloinjeto con hueso liofilizado humano en la regeneración del hueso alveolar con recubrimiento de membrana, demostrando un mejor pronóstico de ayuda en la rehabilitación de un paciente con defectos óseos.

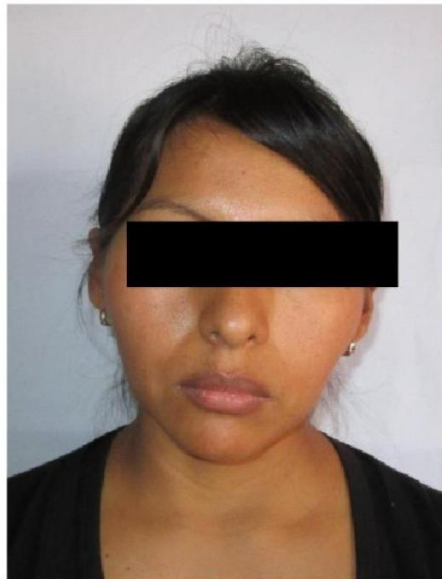CAPITULO III

DESARROLLO DEL CASO CLÍNICO

3.1 HISTORIA CLÍNICA:

Paciente mujer de 28 años de edad acude a consulta manifestando molestia en la zona del canino superior derecho, refiere que la molestia empezó aproximadamente hace medio año, presenta molestia por empaquetamiento de comida en esa zona, tiene aparatología fija de contención pos tratamiento de ortodoncia.

A la evaluación general presenta sus signos vitales: **P A:** 120/80 mmHg; **PULSO:** 68 ppm; **FR:** 17 RPM; **TEMPERATURA:** 36.5 °C



A la evaluación Intraoral presenta: Tejidos blandos (Labios y comisura labial, carrillos, paladar duro y blando, orofaringe, lengua, piso de boca, frenillos) sin Alteración Evidente; La Gíngiva presenta coloración eritematosa en la zona antero inferior, de textura lisa y edematosa en la misma zona.

DIAGNOSTICO:

- Pérdida ósea de la tabla vestibular superior e inferior pos tratamiento de ortodocncia
- Gingivitis inducida por biofilm.

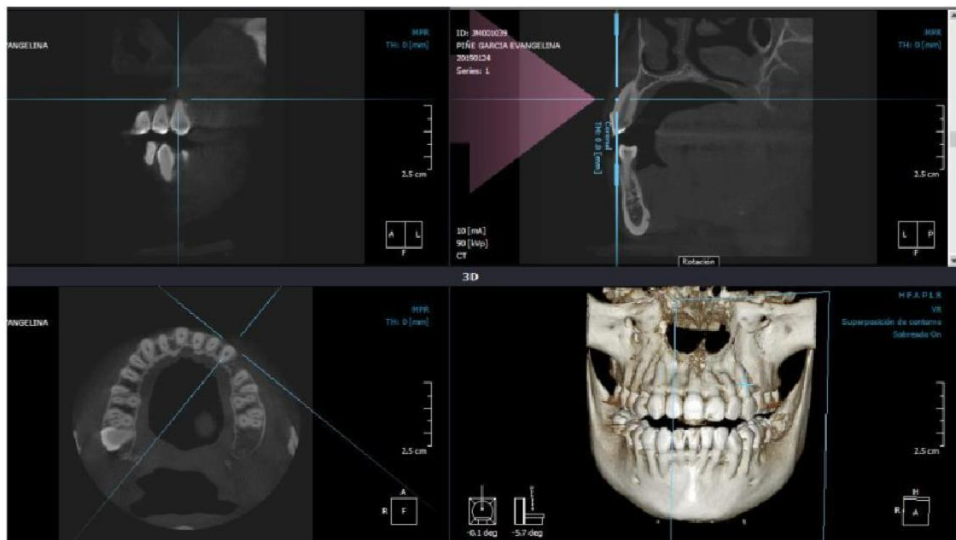


FIG. 1 TAC donde se evidencia la pérdida de la tabla ósea vestibular

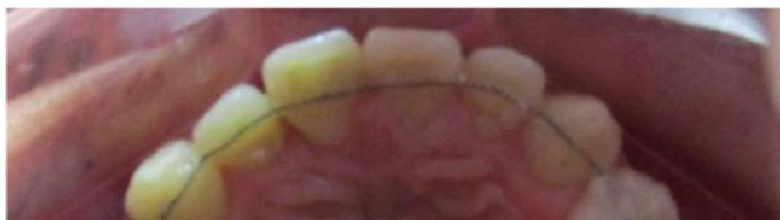

FIG. 2 Imagen oclusal superior

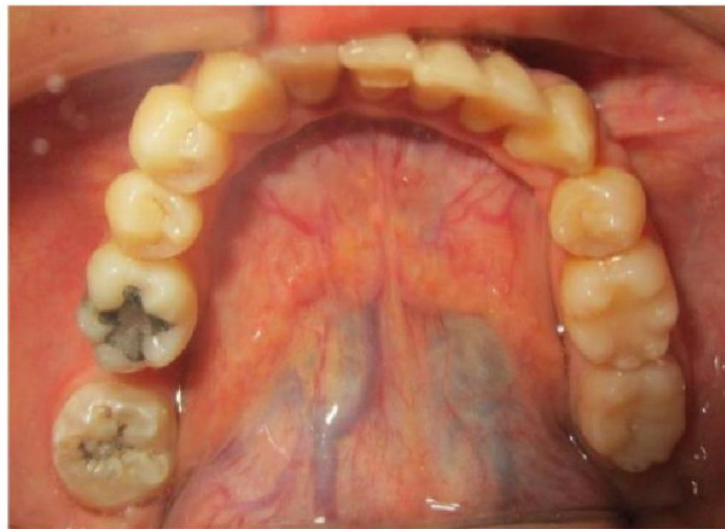


FIG. 3 Imagen oclusal inferior

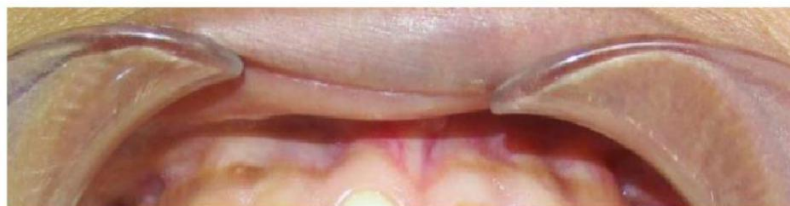

FIG. 4 Imagen frontal

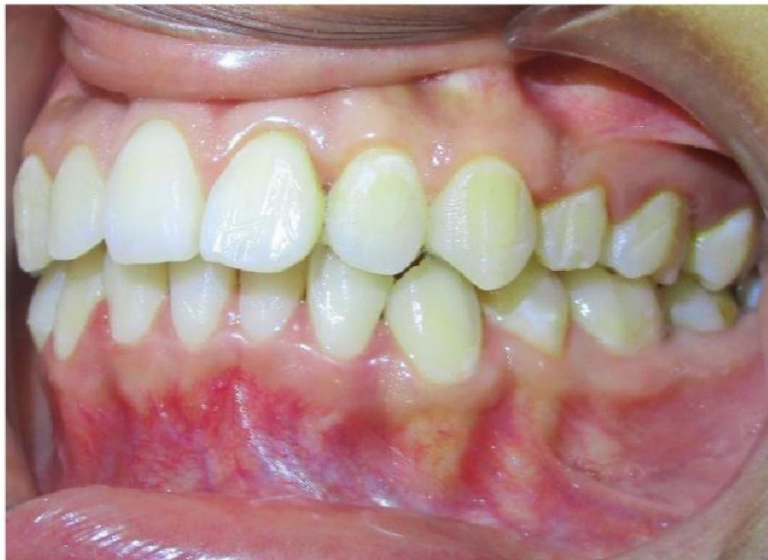

FIG. 5 Imagen Lateral Izquierda

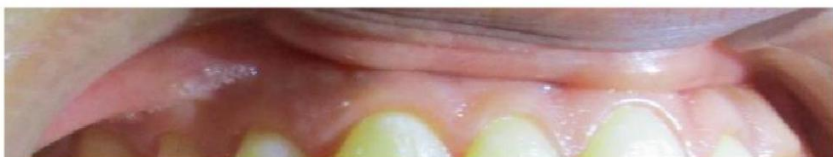

FIG. 6 Imagen Lateral Derecha

CAPITULO IV

4.1 PLANIFICACIÓN DE LA TERAPIA:

1° Se realizó una fisioterapia oral motivando al paciente, enseñanza de la técnica de cepillado, el uso del hilo dental.

2° Luego se procedió a realizar la terapia correctiva, realizando el aloinjerto con hueso liofilizado para la regeneración del reborde alveolar

3° Se realizó su mantenimiento de control a la semana pos cirugía, se retiró los puntos de sutura a la 3ra semana.

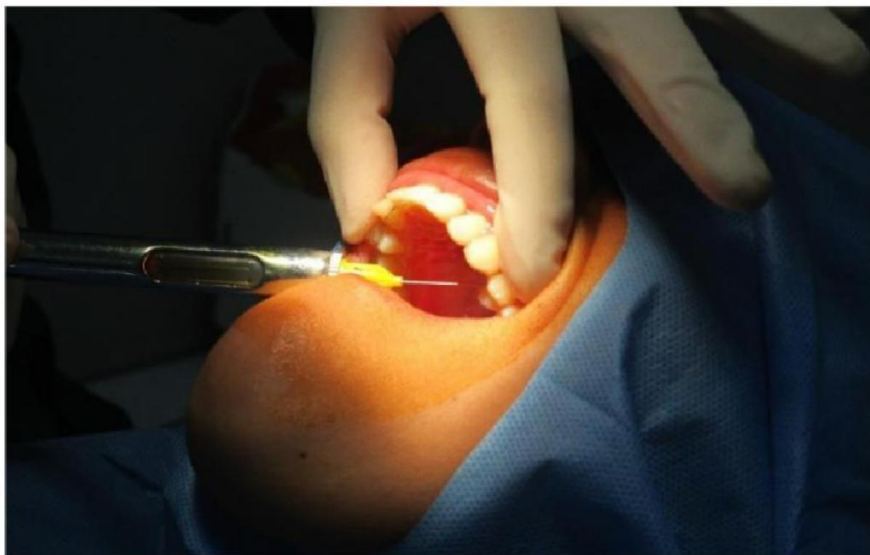


FIG. 7 Aplicación de anestesia infiltrativa

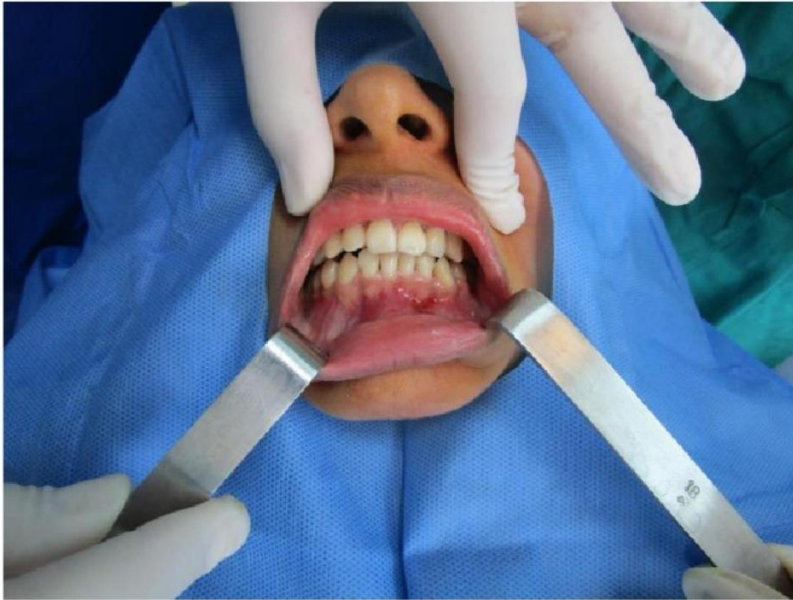

FIG. 8 Usando el bisturí para desprender el colgajo

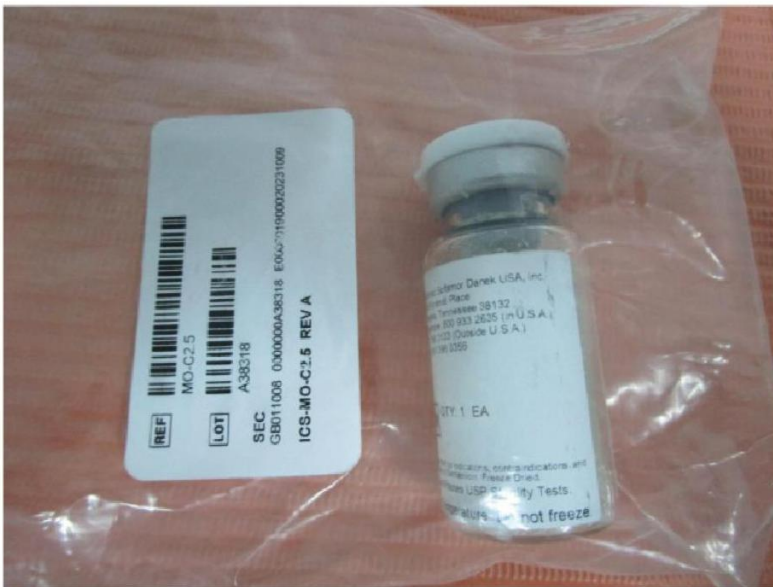


FIG. 9 Aoinjerto de hueso liofilizado

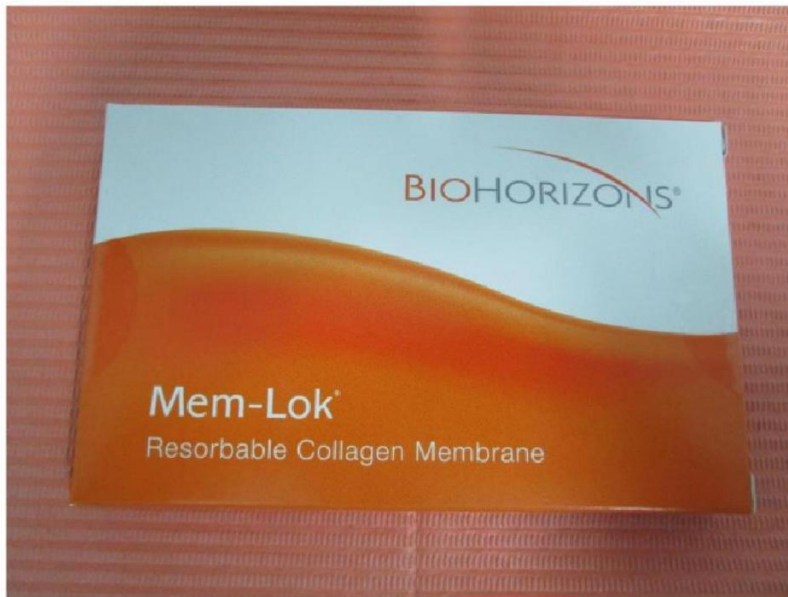

FIG. 10 Membrana de colágeno reabsorbible

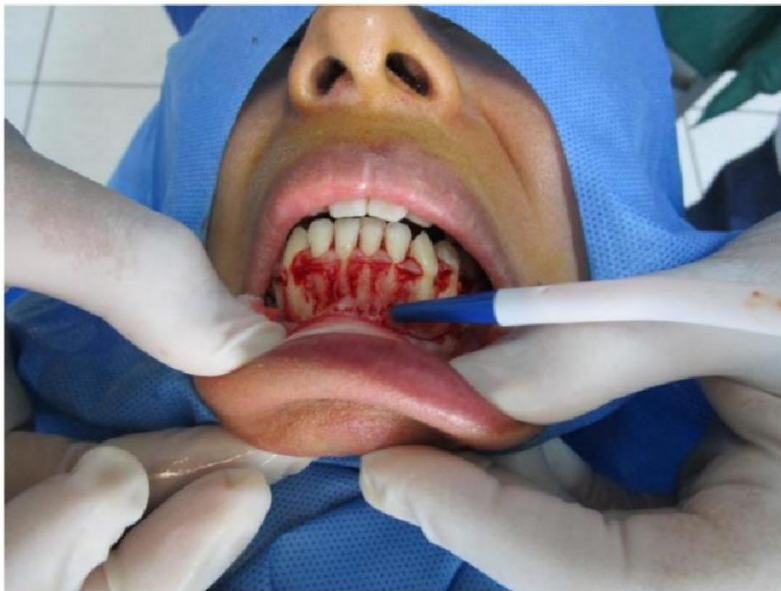

FIG.11 Estimulando el sangrado óseo con fresa redonda durante la Corticotomía.

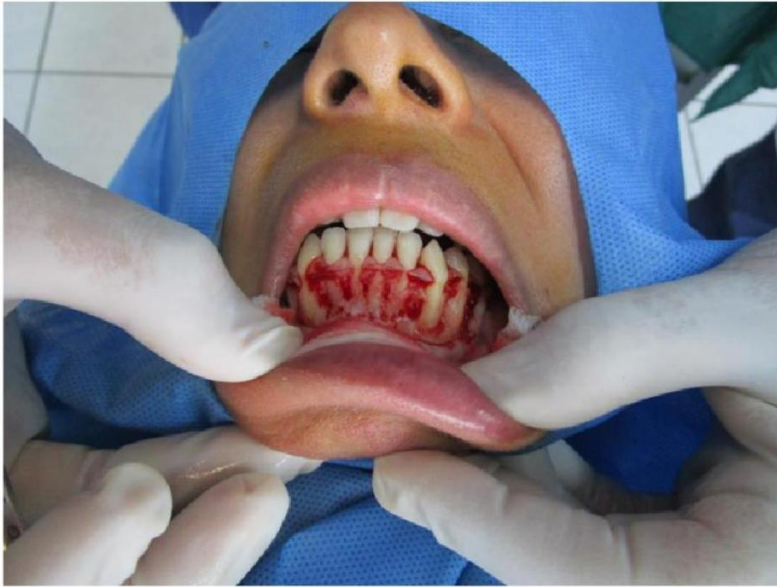

FIG.12 Lavado de la zona quirúrgica con Cloruro de Sodio

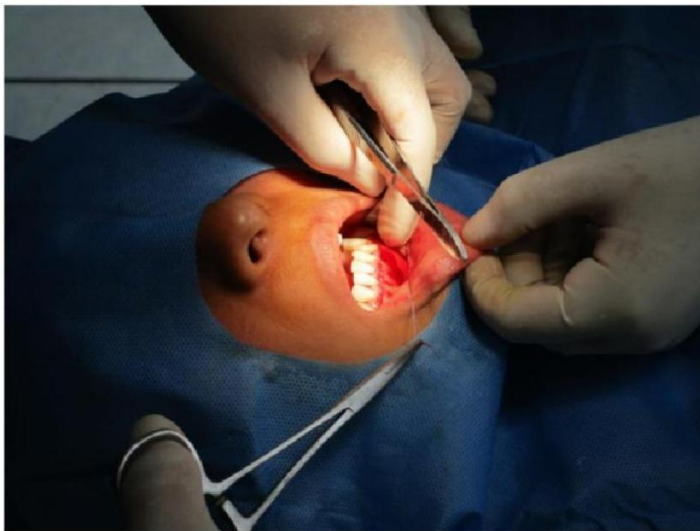


FIG.13 Aplicación del Aloinjerto de hueso liofilizado

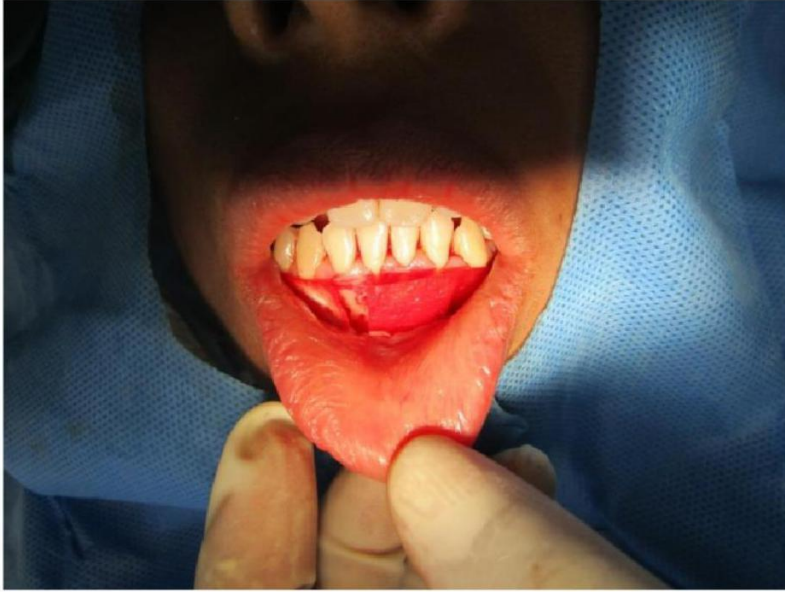

FIG.14 Colocación de las membranas reabsorbibles de colágeno

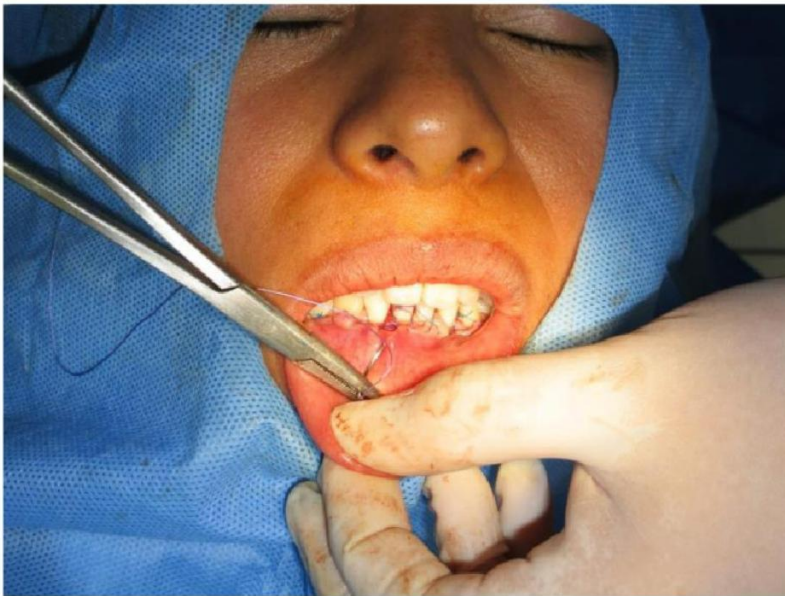


FIG.15 Reposición del colgajo y Sutura

4.2 PRONÓSTICO: Favorable

CAPÍTULO V

CONCLUSIONES

Primera. – En base al caso clínico reportado, consideramos que la regeneración ósea guiada con hueso liofilizado humano, se muestra como una terapia restitutiva de gran significación y que fija avances de envergadura en el terreno de la cirugía e implantología oral.

Segunda. – La regeneración ósea guiada promueve el restablecimiento de hueso de óptima calidad en defectos óseos maxilares, generando un lecho adecuado para la rehabilitación con implantes dentales.

Tercera. – La cirugía de regeneración ósea practicada consistió en el levantamiento de colgajo para la aplicación de la técnica de Corticotomía en la tabla vestibular de la zona anterior del maxilar superior, promoviendo el sangrado óseo que prepara al tejido para la recepción del injerto óseo humano, posteriormente se colocaron las membranas de colágeno para impedir que determinada célula extraña interfiera en la formación de nuevo tejido óseo, se concluyó con la sutura final.

Cuarta. – Los materiales de relleno biológicamente activos como es el caso del hueso liofilizado de origen humano cubierto con una membrana reabsorbible resultan beneficiosos para el paciente, pero es altamente sensible para el operador, debiéndose incrementar investigaciones científicas para establecer la verdadera relevancia de los procedimientos de regeneración ósea.

Quinta. – Se logró recuperar el tejido óseo de la tabla vestibular del sector anterior del maxilar superior de la paciente luego de realizar la cirugía de regeneración ósea guiada, por lo cual se estima la mejora del tejido de soporte periodontal en el sector anterior del maxilar superior.

CAPITULO VI

APORTES

Primer. - El empleo de tomografías de Cone Beam, permite un adecuado el diagnóstico de pérdida ósea, puesto que nos proporciona datos mucho más detallados sobre el estado del paciente, superando a las radiografías convencionales que impiden la diferenciación de pérdidas óseas, puesto que éstas se encuentran en un plano 3D.

Segundo. – El uso de materiales adecuados para realizar el acto quirúrgico es indispensable. Se tuvo dificultad al usar la legra, ya que esta no era de una calidad óptima por lo cual el tiempo de la cirugía se hizo más extenso, debido a esto, se recomienda el uso de materiales de la más alta calidad para optimizar el trabajo.

Tercer. – Creemos básico y fundamental el conocimiento de los procesos biológicos asociados a la ROG, que permita el planeamiento preciso y adecuado de procedimientos destinados a restituir dimensiones óseas.

Cuarto. – Debe propiciarse, desde la Escuela Profesional de Odontología - UPLA el incremento de investigaciones sobre regeneración ósea guiada, valorando preferentemente los posibles tratamientos, técnicas o materiales a emplear.

Quinto. – Debe hacerse imperativo el uso de membranas reabsorbibles y biomateriales óptimos, como sustituto del hueso autólogo, luego de un correcto diagnóstico practicado al paciente, haciéndole conocer los beneficios y riesgos que afrontará tanto en la etapa preoperatoria como en la posoperatoria.

REFERENCIAS BIBLIOGRÁFICAS

1. Vásquez L. Tratamiento ortodóntico en pacientes periodontalmente comprometidos. [Tesis para optar el grado de Maestría]. Lima, Universidad Inca Garcilaso De La Vega, Facultad De Estomatología. 2018.
2. Plata E. Repercusiones sobre el hueso alveolar del tratamiento ortodóntico de baja fricción (Damon). Estudio de Casos y Controles. [Tesis para optar el grado de doctor]. Madrid, Universidad Complutense De Madrid, Facultad de odontología. 2018.
3. Aldazábal C., Refulio Z. y Huamani J. Regeneración ósea guiada para implantes dentales posexodoncia. Kiru, 2013; Vol. 10(1):73–81. Disponible en: https://repositorio.usmp.edu.pe/bitstream/handle/20.500.12727/1914/kiru_10%281%292013_aldezabal_refulio_huamani.pdf?sequence=3&isAllowed=y.
4. Buser O., Guided bone regeneration in implasnt dentistry. 2da, Ed, Chicago: Quintte ssence.2009.
5. Dahlin, C. Senerby et. Al. Generation of new bone around titanium Implants using a membrane technique Oral Maxilo Fac. Implants.2008.
6. Nevius M., Mellonig, et al. Implants in regenerated bone periodontics Restorative. 2012.
7. Aguilar M., Aguilar J. Preservación del reborde alveolar con un aloinjerto de hueso liofilizado expuesto al medio bucal. Informe de un caso. RAOA, 2018; Vol. 106(2):63–69. Disponible en: <https://docs.bvsalud.org/biblioref/2018/09/913178/aguilar-preservacion-del-reborde-alveolar.pdf>
8. Gómez D., Carlos J. y Nieves B. Expansión de cresta maxilar y regeneración ósea guiada para la colocación de implantes. Reporte de caso. Revista mexicana de

- periodontología, 2017; Vol. 8(1):11–15. Disponible en:
<https://www.medigraphic.com/pdfs/periodontologia/mp-2017/mp171c.pdf>
9. Reyes A., Enríquez F. y Marín M. Corticotomía: Microcirugía ortodóntica en paciente con periodonto reducido: Caso clínico. Revista odontológica mexicana, 2012; Vol. 16(4):272–278. Disponible en:
<https://www.medigraphic.com/pdfs/odon/uo-2012/uo124g.pdf>.
10. Alderete – Martínez, et al. Regeneración Ósea guiada para implantes dentales. 2015.
11. Tellez H., Mejía E., Orthón D., Guerrero F., Pineda O. y Lara J. Características de los biomateriales óseos mediante la comprobación microscópica y ultraestructural. Rev Mex Odon Clín, 2009; Vol. 3(6):4–5. Disponible en:
<https://www.imbiomed.com.mx/articulo.php?id=66501>
12. Guercio R., Regeneración ósea guiada. Portada Casos Clínicos. España. 2016
13. Dinatelo C., Uso de membrana apropiada en la regeneración ósea. Colombia. 2015.
14. Bóveda C., Regeneración ósea en cirugía periapical. España. 2016.
15. Blanco R., Actualización en el uso de membranas reabsorbentes. Venezuela. 2015.
16. Loera L., Luque H., Martínez C. y Morales L. Respuesta inflamatoria de la aplicación de dos marcas comerciales de hueso liofilizado de origen bovino como sustituto óseo en cirugía periodontal (estudio en cobayos). Med Oral, 2005; Vol. 6(7):76–81. Disponible en: <https://www.imbiomed.com.mx/articulo.php?id=33861> .
17. Gay C., Berini L , Tratado de Cirugía oral. Tomo I. España. Edit. Ergon. 2014.
18. Figún M. y Garino R. Anatomía odontológica funcional y aplicada. (segunda edición) Buenos Aires: Editorial El Ateneo; 2004.

19. Ortega B. Influencia de las técnicas de regeneración ósea en el pronóstico de la cirugía periapical. [Tesis doctoral]. Valencia, Universidad Complutense De Madrid, Facultad de odontología. 2016.
20. Miguez D., Cizza N. y Wingerter E. Dos casos clínicos de regeneración ósea guiada con hueso liofilizado humano. RAOA, 2008; Vol. 96(2):123–128. Disponible en: http://www.odontoclinicaba.com/pdfs/publicacion_1.pdf
21. Villareal P. y Gallego L. Elevación de seno maxilar. Análisis clínico de nuestra experiencia en más de 100 casos. Rev Esp Cir Oral Maxilofac, 2009; Vol. 31(4):231–233. Disponible en: https://scielo.isciii.es/pdf/maxi/v31n4/clinico1_discusion.pdf
22. Nanda R. Biomecánicas y estética, estrategias en ortodoncia clínica. USA. Editorial: AMOLCA; 2007
23. Hollinshead W. Anatomía para cirujanos dentistas (tercera edición – Versión parcial autorizada en español) México: Editorial Harla; 2003.
24. Vellini F. Ortodoncia, diagnóstico y planificación clínica. Brasil. Editorial: Artes Médicas Latinoamérica; 2002.
25. Goic A., Chamorro G. y Reyes H. Semiología médica (Segunda edición) Chile: Editorial Mediterráneo; 2009.

TRABAJO DE SUFICIENCIA

INFORME DE ORIGINALIDAD

16%

INDICE DE SIMILITUD

16%

FUENTES DE INTERNET

0%

PUBLICACIONES

7%

TRABAJOS DEL
ESTUDIANTE

FUENTES PRIMARIAS

1	www.baumer.com.br Fuente de Internet	5%
2	idoc.pub Fuente de Internet	3%
3	www.scielo.org.mx Fuente de Internet	2%
4	docplayer.es Fuente de Internet	2%
5	actaodontologica.com Fuente de Internet	1%
6	www.buenastareas.com Fuente de Internet	1%
7	1library.co Fuente de Internet	1%
8	repositorio.upla.edu.pe Fuente de Internet	1%
9	Submitted to Universidad Senor de Sipan Trabajo del estudiante	1%

Excluir citas

Activo

Excluir coincidencias < 20 words

Excluir bibliografía

Activo

TRABAJO DE SUFICIENCIA

INFORME DE GRADEMARK

NOTA FINAL

/0

COMENTARIOS GENERALES

Instructor

PÁGINA 1

PÁGINA 2

PÁGINA 3

PÁGINA 4

PÁGINA 5

PÁGINA 6

PÁGINA 7

PÁGINA 8

PÁGINA 9

PÁGINA 10

PÁGINA 11

PÁGINA 12

PÁGINA 13

PÁGINA 14

PÁGINA 15

PÁGINA 16

PÁGINA 17

PÁGINA 18

PÁGINA 19

PÁGINA 20

PÁGINA 21

PÁGINA 22

PÁGINA 23

PÁGINA 24

PÁGINA 25

PÁGINA 26

PÁGINA 27

PÁGINA 28

PÁGINA 29

PÁGINA 30
