

# **UNIVERSIDAD PERUANA LOS ANDES**

Facultad de ciencias de la salud  
Escuela Académica Profesional de Odontología



**TRABAJO DE SUFICIENCIA PROFESIONAL:**

## **REPORTE DE CASO CLÍNICO DE EXODONCIA COMPUESTA DE TERCERA MOLAR INFERIOR DERECHO**

**Presentado por :**

Bach. Jorge Luis Leon Peralta

**Para optar:** El título profesional de Cirujano Dentista

**Asesor:** Mg. Anticona Gonzales James Raul

**Líneas de Investigación de Universidad:** Salud y Gestión de la Salud

**Líneas de Investigación de la Escuela profesional:** Investigación Clínica y Patológica

**Lugar o Institución De Investigación:** Clinica Dental Particular

LIMA – PERÚ

2022

## DEDICATORIA

Este trabajo es dedicado a toda mi familia que siempre me apoyó en el transcurso de toda mi carrera en especial a mi mamá que con su esfuerzo pudo apoyar lo que mas quería que era graduarme y obtener mi titulación.

## AGRADECIMIENTO

Quiero agradecer a mis docentes que con su enseñanza pude obtener conocimiento para poder ejercer de manera correcta mi carrera profesional.

Un agradecimiento a mis colegas que con una ayuda mutua en el transcurso de nuestra carrera universitaria pudimos culminar nuestra carrera profesional y así lograr graduarnos.



# CONSTANCIA

## DE SIMILITUD DE TRABAJOS DE INVESTIGACIÓN POR EL SOFTWARE DE PREVENCIÓN DE PLAGIO TURNITIN

La Dirección de la Unidad de Investigación de la Facultad de Ciencias de la Salud, hace constar por la presente, que el Trabajo de Suficiencia Profesional titulado:

### REPORTE DE CASO CLÍNICO DE EXODONCIA COMPUESTA DE TERCERA MOLAR INFERIOR DERECHO

Cuyo autor (es) : **LEON PERALTA JORGE LUIS**  
Facultad : **CIENCIAS DE LA SALUD**  
Escuela Profesional : **ODONTOLOGÍA**  
Asesor (a) : **MG. ANTICONA GONZALES JAMES RAUL**

Que fue presentado con fecha: 09/11/2022 y después de realizado el análisis correspondiente en el software de prevención de plagio Turnitin con fecha 10/11/2022; con la siguiente configuración del software de prevención de plagio Turnitin:

- Excluye bibliografía
- Excluye citas
- Excluye cadenas menores a 20 palabras
- Otro criterio (especificar)

Dicho documento presenta un porcentaje de similitud de 28%.

En tal sentido, de acuerdo a los criterios de porcentajes establecidos en el Artículo N° 11 del Reglamento de uso de software de prevención de plagio, el cual indica que no se debe superar el 30%. Se declara, que el trabajo de investigación: si contiene un porcentaje aceptable de similitud.

Observaciones: Se analizó con el software dos veces.

En señal de conformidad y verificación se firma y sella la presente constancia.

Huancayo, 10 de noviembre de 2022

 UNIVERSIDAD PERUANA LOS ANDES  
DIRECCIÓN DE LA UNIDAD DE INVESTIGACIÓN  
  
PH.D. EDITH ANCCO  
DIRECTORA DE LA UNIDAD DE INVESTIGACIÓN

# CONTENIDO

## CAPÍTULO I

### PRESENTACIÓN

DEDICATORIA .....	2
AGRADECIMIENTO.....	3
CONTENIDO .....	5
<b>RESUMEN</b> .....	6
<b>INTRODUCCIÓN</b> .....	7
<b>CAPÍTULO II</b> .....	8
2.1. PLANTEAMIENTO DEL PROBLEMA.....	8
2.2. OBJETIVOS .....	9
2.3. MARCO TEÓRICO.....	9
2.3.1. Antecedentes .....	9
2.3.2. Bases Teóricas o Científicos .....	11
<b>CAPÍTULO III</b> .....	14
3.1 HISTORIA CLÍNICA .....	14
3.2. EXAMEN CLÍNICO GENERAL.....	15
3.3. EVALUACIÓN INTEGRAL.....	15
<b>EXÁMENES AUXILIARES</b> .....	16
<b>CAPITULO IV</b> .....	22
4.1. PLAN DE TRATAMIENTO .....	22
<b>CAPÍTULO V</b> .....	23
<b>DISCUSIÓN</b> .....	23
<b>CAPÍTULO VI</b> .....	24
<b>CONCLUSIONES</b> .....	24
<b>CAPITULO VII</b> .....	25
<b>RECOMENDACIONES</b> .....	25

## RESUMEN

La extracción de las terceras molares inferiores puede ser simple como extremadamente difícil, el factor principal determinante de la dificultad de extracción es la accesibilidad que esta determinada por los dientes adyacentes u otras estructuras que dificulten el acceso a la vía de salida, siendo necesario la realización de estudios complementarios, como la obtención de una radiografía panorámica que muestra la imagen mas precisa de la totalidad de la anatomía de la región y es de elección frecuente para planificar la extracción de terceros molares en algunas circunstancias una radiografía periapical bien posicionada que puede ser de similar utilidad, facilitando la forma de angulación del eje mayor del tercer molar con relación al eje mayor del segundo molar. (1)

A través del caso clínico presentado que tiene como objetivo analizar el grado de complejidad de las terceras molares inferiores al extraer, paciente de sexo masculino de 19 años de edad viene a la consulta por una molestia en el sector posterior al masticar sus alimentos hace unos meses se automedicado, pero a la actualidad sigue la molestia, no presenta ningún antecedente patológico, su última extracción fue hace 1 años.

Palabra clave: Extracción, tercer molar, inferior

## INTRODUCCIÓN

La extracción de los terceros molares es por hoy uno de los procedimientos mas frecuentes dentro de la cirugía bucal determinando a través de muchas investigaciones que la posición de la terceras molares inferiores por medio del análisis en radiografías periapicales y de acuerdo a la clasificación de Winter y de Pell y Gregory se puede registrar la posición de la pieza y el grado de dificultad quirúrgica de estas piezas dentales.

(1)

En la mayoría de casos las terceras molares inferiores son piezas birradiculares, la raíz mesial puede ser bífida y estar aplanada en sentido mesiodistal, presentando un mayor espesor en su porción vestibular que en la lingual, siendo la raíz distal tener características parecidas, aunque suele tener menores dimensiones. Las variaciones que son frecuentes son la unión o fusión radicular que forma una raíz única y de configuración cónica. (2)

Existen varios índices para evaluar el grado de dificultad quirúrgica de las terceras molares mandibulares en las variaciones de las técnicas existentes difieren una de otras por la capacidad de ilustra de manera adecuada el grado de dificultad que presentan los terceros molares en el acto de cirugía oral utilizando los parámetros de la clasificación de Pell y Gregory sobre la relación del cordal con respecto a la rama ascendente de la mandíbula y el segundo molar y la profundidad relativa del tercer molar en hueso, además la clasificación de Winter que evalúa la posición de la tercera molar, pero de acuerdo al eje axial de la segunda molar. (3)

## CAPÍTULO II

### 2.1. PLANTEAMIENTO DEL PROBLEMA

En la actualidad hay muchos errores en la interpretación de las radiografías evaluación clínica, programación, acto quirúrgico e indicaciones postoperatorias de la cirugía de terceros molares inferiores.

Es por lo que existe una relación con la edad, que es de suma importancia porque el complejo hueso maxilar, diente y ligamento periodontal, maduran durante el transcurso del tiempo, lo que indica que las cirugías de terceros molares inferiores pueden provocar complicaciones postoperatorias, cuanto mayor edad tenga el paciente, y la ubicación de terceros molares inferiores, donde sobre todo es importante la ubicación en el espacio de los terceros molares inferiores, la posición de la corona con respecto a la cara distal del segundo molar, la distancia del borde anterior de la mandíbula a la cara distal del segundo molar, la disposición de las raíces del tercer molar inferior y su relación con el nervio dentario inferior. (3)

Las diversas posiciones de las terceras molares por medio del análisis en radiografías periapicales con la ayuda del diagnóstico auxiliar que ofrecen estas radiografías y de acuerdo a la clasificación de Winter y de Pell y Gregory se puede registrar en la posición de la tercera molar. (1)



## 2.2. OBJETIVOS

- Analizar el grado de complejidad de las terceras molares inferiores al extraer.
- Conocer los exámenes complementarios en terceras molares.

## 2.3. MARCO TEÓRICO

### 2.3.1. Antecedentes

Céspedes M. en su trabajo busca determinar la frecuencia de las posiciones del tercer molar inferior según las clasificaciones de Winter y de Pell y Gregory, metodología es descriptiva, prospectiva, transversal, en los resultados recolectados estos fueron digitalizados y procesados en un ordenador del SPSS obteniendo que el 25.5% de las terceras molares inferiores intervenidas quirúrgicas presentaron algún tipo de complicaciones postoperatorias como equimosis el 12.7%, trismus 9.1%, hemorragia y alveolitis 1.8%, con las complicaciones es una población de 17 – 21 años en un 18.91% y el sexo femenino presentó mayor frecuencia de complicaciones con el 20%, según su posición y de acuerdo a la clasificación de Winter la que tiene mayor complicación en la posición de mesioangular 18.18%. (3)

Arias S. menciona en su tesis que el estudio buscó determinar el grado de dificultad quirúrgica de terceros molares inferiores según la clasificación de Koerner, el método es descriptivo, transversal y retrospectivo previamente a la evaluación de 50 radiografías para la calibración de investigadora llegando a un nivel de concordancia muy bueno, se utilizaron 35 historias clínicas que cumplieron con los criterios de inclusión y los resultados se aplicaron en un tabla de distribución de frecuencia con el análisis de grado de dificultad

quirúrgica según el índice de Koerner fue moderado de 74.3%, seguido del grado mínimo de 17.1% y el grado muy difícil 8.6% la posición más prevalente según la clasificación de Pell y Gregory más prevalente clase I 57.1% y la posición A 82.9% En el que predominaron ambos sexos entre las edades de 18 a 25 años. (1)

Capcha L. Et al. En su tesis el objetivo establecer predominios del grado de dificultad quirúrgica de los terceros molares mandibulares, metodología es de tipo transversal, retrospectivo, descriptivo, con la muestra no probabilística haciendo el uso del método por conveniencia, la muestra es de 58 radiografías en los resultados indican que según el índice de Koerner más frecuente en radiografías panorámicas de pacientes atendidos es moderada con un 56.0% le continua la dificultad mínima con 31.9% y finalmente el grado muy difícil con un 12.1% en radiografías panorámicas evaluadas. (4)

Condado C. en su trabajo identificar los factores predictivos mas frecuentes para determinar la dificultad en cirugía de terceras molares inferiores no erupcionadas, metodología es de tipo observacional, descriptivo, transversal, con la muestra de 40 radiografías, con los parámetros tomados fueron la posición de la tercera molar, profundidad, relación con la rama, integridad de hueso y mucosa y forma de raíces tamaños del folículo, resultados indican que los factores predictivos mas frecuentes, respecto a la posición de la tercera molar se observaron en mayor porcentaje mesioangular en 42.5%, profundidad de la tercera molar en mayor porcentaje en nivel B con 52.5%, la relación con la rama ascendente de la mandíbula en mayor numero de clase II con el 52.5% respecto a la integridad de hueso y mucosa con un 40% , en conclusión la

predicción de dificultad es muy importante para una valoración pre quirúrgica en la extracción de terceras molares inferiores no erupcionadas. (5)

Melgar J. Se desarrollo un trabajo con la finalidad determinar la relación del tiempo de cirugía efectiva de las exodoncias de los terceros molares, existe poca información en relación con el tiempo como indicador asociado a la dificultad quirúrgica y como es influenciado por diversos factores, con el tiempo de cirugía efectiva para el tercer molar inferior fue en promedio 30.08 minutos, en la posición mas frecuente fue la mesioangular 47.6%, con el nivel A 67.0% y clase II de 43.7% y la forma radicular mas frecuente fue la completa múltiple dilacerada 42.7%, en cuanto a las variables de forma vertical, clase I con la forma radicular completa múltiple dilacerada y nivel C, en conclusión el tiempo de cirugía efectiva en exodoncias de terceros molares inferiores es menor en operadores que poseen mayor destreza o experiencia en cirugía oral. (2)

### 2.3.2. Bases Teóricas o Científicos

#### **Cirugía bucal**

Es una de las principales entidades académicas y corporativas norteamericanas siendo parte de la odontología que se trata del diagnostico y del tratamiento quirúrgico y coadyuvante de las enfermedades, traumatismos y defectos de los maxilares y regiones adyacentes.

#### **Clasificación del tercer molar según Winter – Pell y Gregory**

SE clasifico en 1962 con la posición del tercer molar con relación al eje axial del segundo molar por lo que puede ser mesioangular, distoangular, vertical, horizontal, bucoangular, linguoangular, invertido.

### **Clasificación de Pell y Gregory**

Es la clasificación dada en 1933 con el grado de impacto de los terceros molares, con relación al diámetro del diente retenido, en relación a la distancia del segundo molar y la parte de la rama de la mandíbula y la profundidad en relación al plano oclusal del segundo molar.

### **Relación del tercer molar con la rama ascendente mandibular**

- Clase I: Es el espacio entre la superficie distal del segundo molar inferior y la rama ascendente mandibular siendo mayor al diámetro mesiodistal del tercer molar.
- Clase II: Es el espacio entre la superficie distal del segundo molar y la rama ascendente mandibular es menor que el diámetro mesiodistal del tercer molar.
- Clase III: El tercer molar esta parcial a totalmente dentro de la rama ascendente mandibular.

### **Profundidad relativa del tercer molar en el hueso Mandibular**

- Posición A: Es la parte mas alta del tercer molar en el mismo nivel o por encima del plano de la superficie oclusal del segundo molar.
- Posición B: Es la cara oclusal del tercer molar esta por debajo del plano oclusal del segundo molar, arriba de la línea cervical del segundo molar.
- Posición C: La parte mas alta del tercer molar esta en el mismo nivel o por debajo del plano de la línea cervical del segundo molar. (1)

## **Relación del tercer molar inferior**

Las terceras molares inferiores esta circunscrito en un espacio donde las relaciones anatómicas con las diversas estructuras adyacentes adquieren un papel fundamental, pudiendo ser obstáculos en la erupción, acentuar o desencadenar alguna patología asociada a los terceros molares que aumentan la dificultad de la extracción y ocasionar complicaciones intra o postoperatorias.

En relación a la cortical del hueso que engloba ala tercera molar inferior se relaciona con las fibras del musculo masetero y en la cresta alveolar, con las fibras del bucinador, la cortical externa presenta una lámina ósea compacta, con ausencia de estructuras basculó nerviosa importantes, lo que favorece el acceso quirúrgico al diente, medialmente, el hueso que engloba al tercer molar inferior se relaciona con el músculo pterigoideo interno y las inserciones postoperatorias del musculo milohioideo. (5)

## CAPÍTULO III

### DESARROLLO DEL CASO CLÍNICO

#### 3.1 HISTORIA CLÍNICA

##### ANAMNESIS

- **DATOS DE FILIACIÓN**
- **NOMBRE:** S.A.C.
- **EDAD:** 19 años
- **SEXO:** masculino
- **ESTADO CIVIL:** soltero
- **FECHA DE NACIMIENTO:** 14 – 06- 2003
- **LUGAR DE PROCEDENCIA:** Junín
- **OCUPACIÓN:** Estudiante
- **MOTIVO DE CONSULTA**

“Quiero que me extraigan mi tercera molar”

- **ENFERMEDAD ACTUAL**

Paciente de sexo masculino de 19 años de edad viene a la consulta por una molestia en el sector posterior al masticar sus alimentos hace unos meses se automedicado, pero a la actualidad sigue la molestia,

- **ANTECEDENTES**
- **Familiares:** Mama y papa vivo sano, hermano vivo y sano
- **Patológicos:** No refiere
- **Sistémicos:** No refiere

### 3.2. EXAMEN CLÍNICO GENERAL

#### ▪ **FUNCIONES VITALES**

- Talla: 1.63 cm
- Peso: 60 kg
- PA: 115/65 mmHg
- PULSO: 60 x min
- T°: 36.6°C
- FR: 20 x min

### 3.3. EVALUACIÓN INTEGRAL

#### • **Examen extrabucal**

- CABEZA: Normocraneo
- OJOS: color marrón café
- OÍDOS: Permeable
- NARIZ: Permeable
- CARA: Normofacial

#### • **Examen intraoral**

- LABIOS: hidratados, sin lesión aparente
- CARRILLOS: Sin lesión aparente
- PALADAR DURO: forma: ovoidal, color: rosado pálido sin alteración evidente
- PALADAR BLANDO: color: rosado Sin lesión aparente
- LENGUA: color: rosado pálido, tamaño: normal, forma: ovoidal
- ISTMO DE LAS FAUCES: Úvula móvil, sin lesión aparente.
- PISO DE BOCA: Sin lesión evidente
- REBORDE GINGIVAL: pigmentación superior del margen gingival.

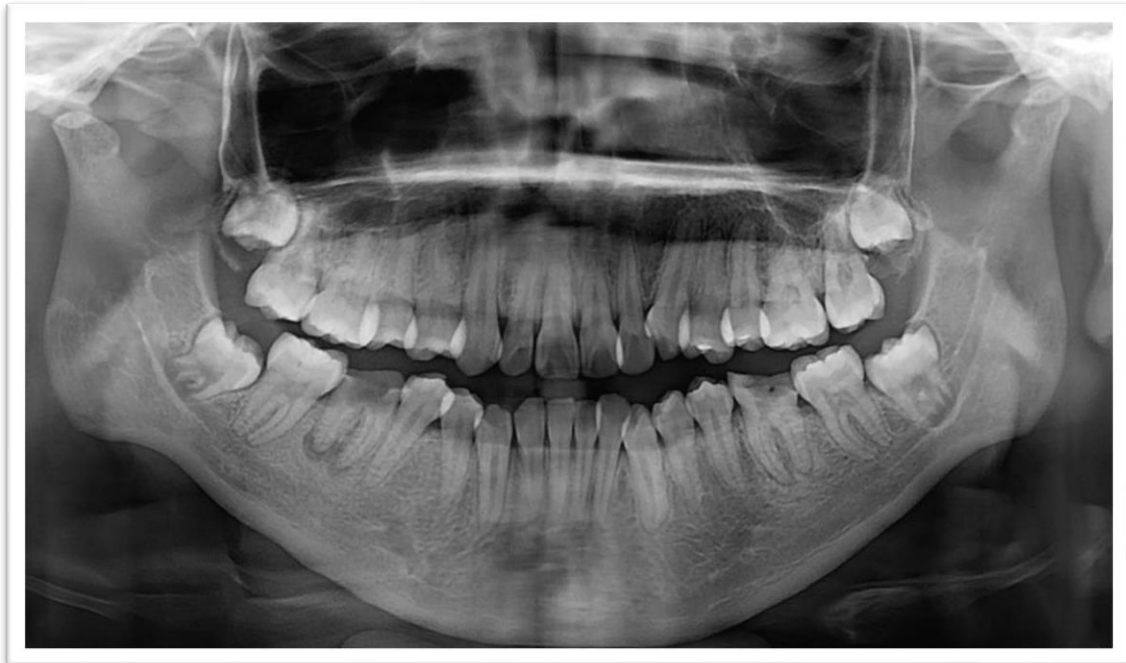- OCLUSIÓN:
- RMD y RMI: Clase I
- RCD y RCI: Clase I
- SISTEMA DENTARIO: 28 pz. Dentarias, presencia lesiones cariosas, pza 1.6, 2.7

### 3.4. DIAGNÓSTICO Y PRONOSTICO

- **DIAGNOSTICO PRESUNTIVO**
  - Descarte de diente impactado
  - Inclusión de la pieza 4.8

### EXÁMENES AUXILIARES

- **Radiografía panorámica:**



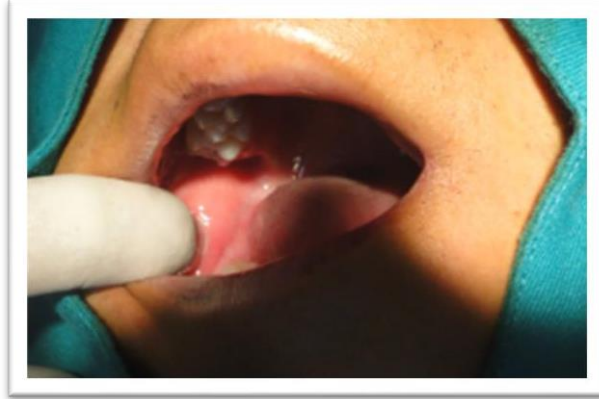- **Informe radiográfico**



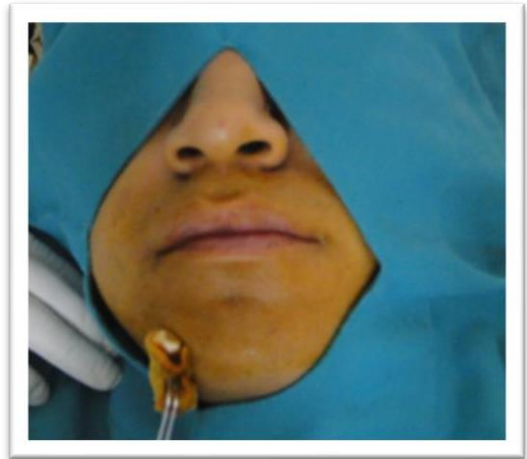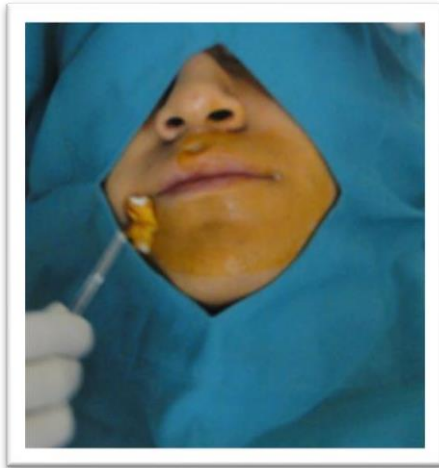
- Estructuras óseas que conforman los macizos maxilares incluyendo huesos malar, fosas nasales y cuerpos mandibulares de apariencia habitual.
- Senos maxilares derecho e izquierdo presentan neumatización alveolar moderada.
- Facetamiento moderado de contornos articulares anteriores, disminución de diámetro longitudinal de cóndilos mandibulares.
- Piezas 18, 28: Evolución intraósea.
- Piezas 17, 16, 26, 27: Elongación moderada de cámaras pulpares.
- Piezas 13, 23: Ectópicas por falta de espacio.
- Piezas 38, 48: Mesioanguladas, impactadas contra las superficies distorradiculares de las piezas 37 y 47 según descripción. Segmentos apicales en relación próxima a canal mandibular.
- Piezas 36, 46. Pérdida de estructura coronaria con compromiso pulpar, lesión osteolítica periapical, osteítis condensante circundante.

## PROCEDIMIENTO

- **EVALUACIÓN DE LA PIEZA A EXTRAER**

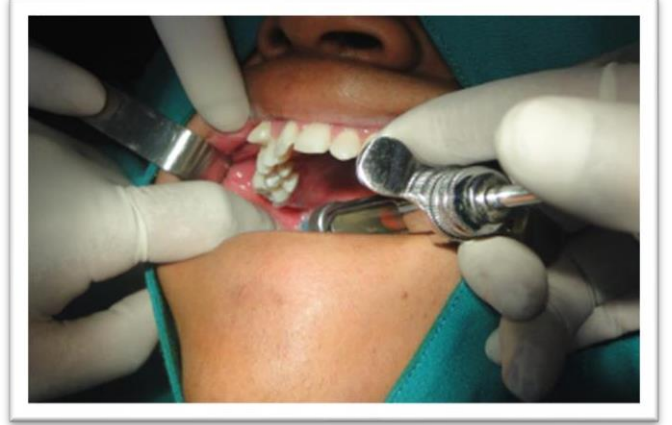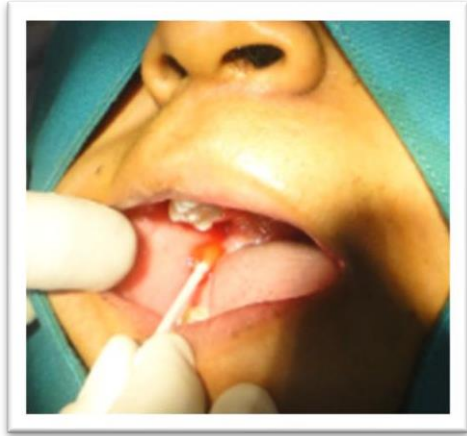


- **ASEPSIA DE LA CAVIDAD BUCAL**

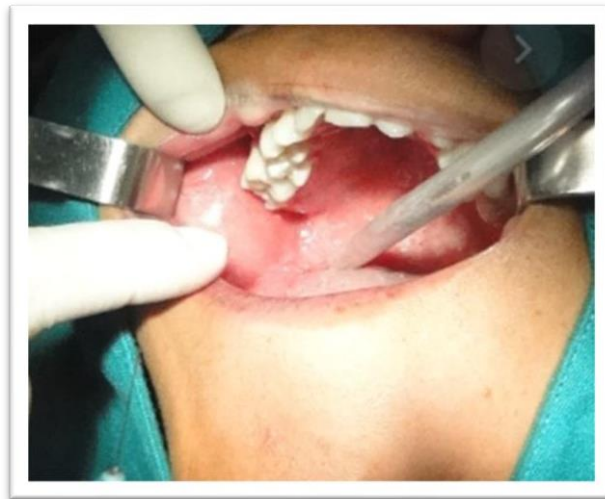

- **APLICACIÓN DE LA ANESTESIA TÓPICA Y TRONCULAR**

Se aplica la anestesia troncular bloqueando el nervio periférico para conseguir una anestesia del territorio inervado por el con lidocaína al 2%.

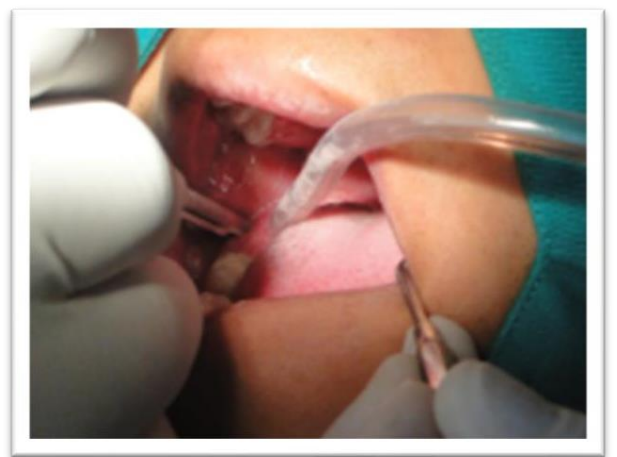
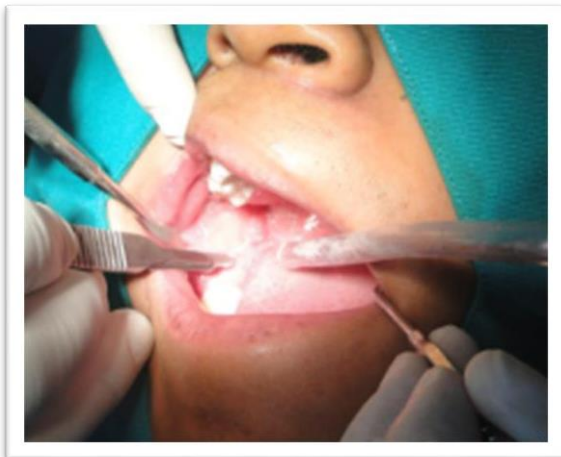
- **SUCCIÓN DE LA SALIVA**



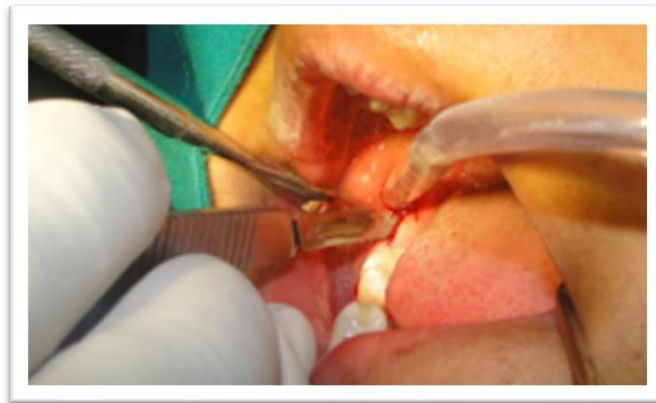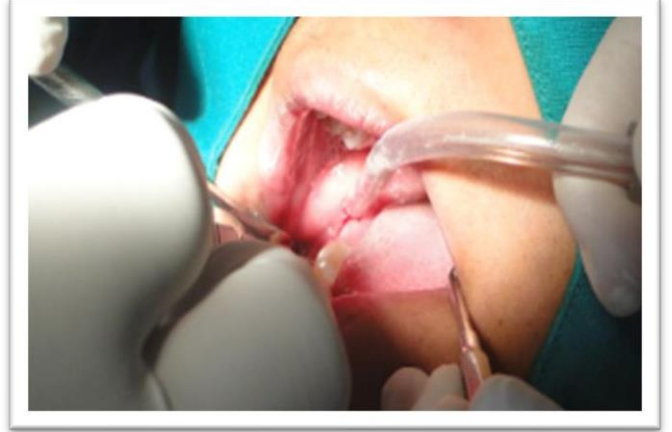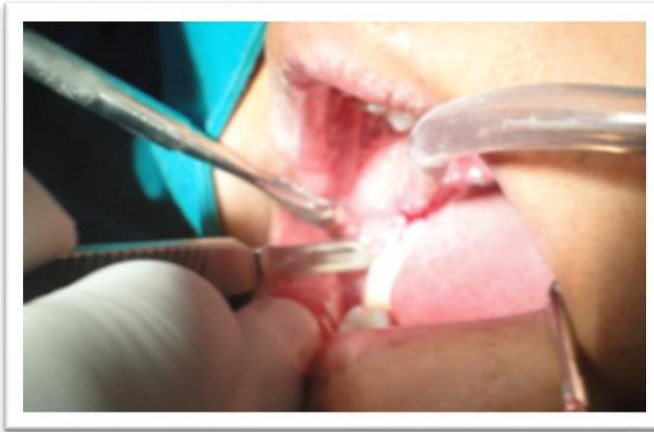
- **INCISION**

Se realiza la incisión a nivel distal del segundo molar inclinado hacia vestibular.

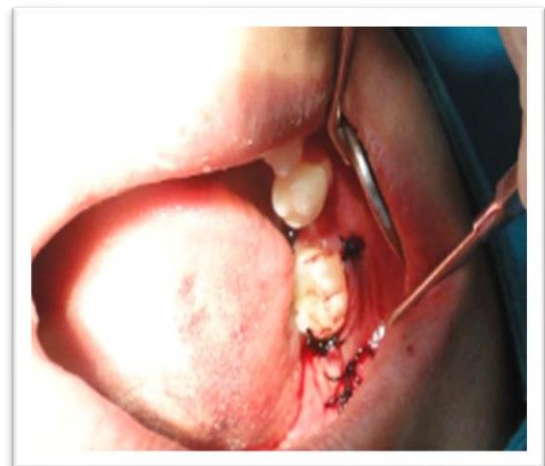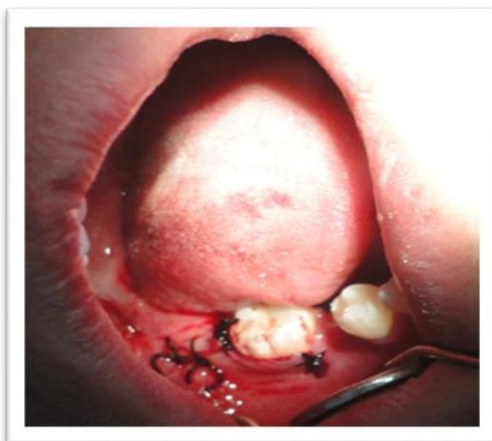


- **DESPRENDIMIENTO DEL COLGAJO**

Levantamiento del colgajo para visualizar la corna de la pieza dentaria a extraer.

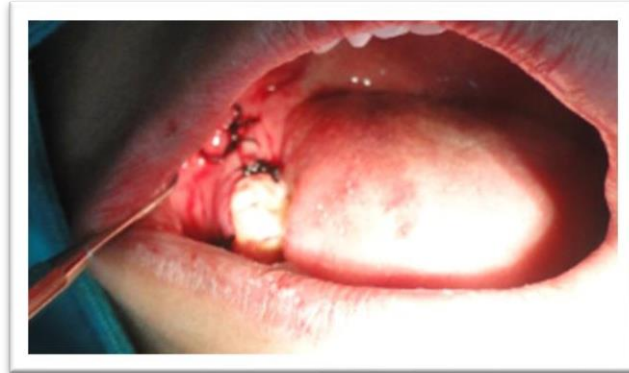

- **EXTRACCIÓN DE LA PIEZA Y SUTURA**

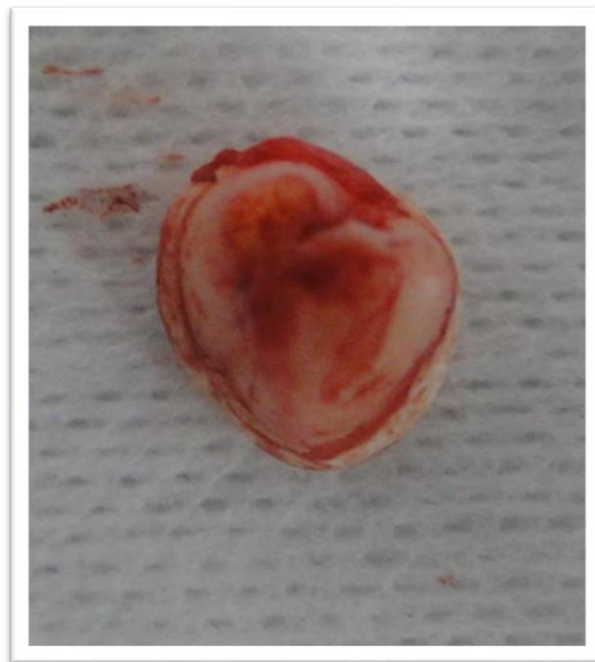

Se extrae la tercera molar incluida, se lava y se verifica para evitar que quede algún resto de raíz.

Se sutura colocando puntos simples.



▪ **PIEZA EXTRAÍDA**



## CAPITULO IV

### 4.1. PLAN DE TRATAMIENTO

- Antisepsia de la zona extra bucal con yodopovidona al 10%.
- Asepsia intraoral con clorhexidina al 2%.
- Anestesia tópica, y anestesia troncular.
- Incisión lineal festoneada con descarga a vestibular.
- Desprendimiento del colgajo con legra.
- Osteotomía y osteotomía, con fresa larga y redonda de carburo tungsteno.
- Extracción de la pieza 4.8
- Lavado del alveolo con suero fisiológico.
- Tratamiento del colgajo y sutura con hilo reabsorbible de vicril.

- **Consentimiento informado**

CONSENTIMIENTO INFORMADO PARA LA PRACTICA DE TRATAMIENTOS ODONTOLÓGICOS DE INTERVENCIONES QUIRÚRGICAS, DERIVADOS DE LA RELACION DOCENTE ASISTENCIAL.

NOMBRE DEL PACIENTE: Leandro Esteban Villalba  
FECHA: 13/06/2022 CLÍNICA: 1 PROCEDENCIA: 1

1 Yo, Leandro Esteban Villalba identificado con DNI N° 20.232.173 por medio del presente documento, en mi calidad de paciente, empiezo y normal uso de los tratamientos odontológicos, otorgo en forma libre mi consentimiento al Docente, Leandro Esteban Villalba para que por intermedio y con el concurso de estudiantes matriculados a su dirección así como los asistentes que él seleccione, y los demás profesionales de la salud que se requieran me practique la siguiente intervención quirúrgica y/o realice el siguiente procedimiento: Extracción de pieza 4.8

2. El Docente en ningún caso está autorizado para revelar a cabo o solicitar la práctica de conductas o procedimientos odontológicos adicionales a los que se autorizó en el punto anterior cuando el buen resultado del tratamiento así lo exijan.

3. El Docente informa al paciente de la existencia de riesgos generales y específicos imprevisibles que por sus propias características no se pueden evitar y que el paciente declara que los conoce y que comprende en su totalidad la implicación, sus causas y consecuencias de que en desarrollo del curso de la intervención o en su desarrollo se puedan producir.

4. El consentimiento y autorización que anteceden han sido otorgados previa evaluación que del paciente fue hecha al docente y estudiante del área responsable con el objeto de identificar las condiciones clínicas patológicas y previa información que el Docente me ha hecho con respecto a los riesgos, presións y consecuencias que puedan derivarse de la intervención consentida. En los términos que me fueron ya hechos consignados en la historia clínica. Declaro que he recibido amplia y detallada explicación sobre sus alcances y que han sido acordados los datos que he tenido y manifestado al respecto.

5. Si en mi momento de recibir el diagnóstico de imposible o fácil prevención, los datos por este motivo, no puedo ser advertido y en consecuencia, otorgo expresamente que no asumo por haber entendido bien que la odontología no es una ciencia exacta y que en la intervención autorizada se buscará para el paciente un buen resultado, al cual no depende exclusivamente del odontólogo y por ello no puede ser garantizado.

6. Igualmente otorgo mi consentimiento para que la anestesia que pueda llegar a requerirse, sea administrada y me sea otorgado los riesgos que sé que el caso conlleva la administración de ANESTESIA. He recibido satisfactorias explicaciones a este respecto y sus datos que he tenido y manifestado me han sido acordados.

7. He recibido claras instrucciones en el escrito de que el consentimiento que otorgo mediante este documento, puede ser revocado o dejado sin efecto por la simple decisión del sujeto firmante antes de la intervención realización del tratamiento.

8. Se me ha explicado que la atención odontológica de que será objeto es desarrollada conjuntamente por el docente y los estudiantes que están bajo su supervisión y formación. En efecto, se me explicó de manera clara y concisa esta situación a lo que declaro mi expresa aceptación y asumo las especiales condiciones que en tratamiento se estas circunstancias genera.

9. Autorizo que a condición de que no se mencione el nombre del paciente, sus exámenes de laboratorio de patología, sus radiografías y fotografías, pueden ser utilizadas con fines de enseñanza, investigación y/o divulgación científica.

Declaro que el presente documento ha sido leído y entendido por mí en su integridad.

Leandro Esteban Villalba  
PRIMA DEL PACIENTE  
DNI N°: 20.232.173

Leandro Esteban Villalba  
PRIMA DEL ESTUDIANTE

PRIMA Y SELLO DEL ODONTÓLOGO RESPONSABLE DEL AREA

## CAPÍTULO V

### DISCUSIÓN

- Melgar J. menciona que el uso de la radiografía panorámica permite evaluar al tercer molar inferior y las estructuras que lo rodean, y ha sido ampliamente utilizado en diversos estudios para un mejor diagnóstico permitiendo evaluar la posición, profundidad, tiempo de impactación y calidad ósea.
- Cespedes M. nos menciona que las complicaciones postoperatorias de la exodoncia de terceros molares inferiores comúnmente descritas son apariencia de alveolitis, trismus, hemorragia, hematoma y equimosis, lo cual coincide con lo encontrado en la investigación.
- Capcha L. Et al. Concluye que la evidencia de la posición mesioangular de los terceros molares mandibulares según la clasificación de Winter, es la más prevalente con un 25% en el grupo etario de 18 a 25 años, la posición mesioangular también es la más prevalente en el grupo etario de 26 a 32 años con un 13.8%, al igual que en el grupo etario de 33 a 35 años con un 3.4% y finalmente en el grupo de 36 a 40 años con un 5.2% de acuerdo al grupo etario en radiografías panorámicas.

## **CAPÍTULO VI**

### **CONCLUSIONES**

- Se concluye que las terceras molares inferiores deben de tener un buen diagnóstico.
- Así también se concluye que idéntica los factores predictivos más frecuentes para determinar la dificultad en cirugía de terceros molares inferiores no erupcionadas.
- También que las piezas mesioangulares se encuentran con mayor frecuencia en el estudio.



## **CAPITULO VII**

### **RECOMENDACIONES**

- Se recomienda tener en cuenta la clasificación de Pell y Gregory y Winter antes de la intervención quirúrgica de terceros molares inferiores.
- También se recomienda realizar un diagnóstico oportuno y un plan de tratamiento adecuado y específico para cada paso, con el fin de evitar complicaciones.
- Así mismo se recomienda realizar exámenes complementarios como la radiografía panorámica o en algunos casos la tomografía.

## REFERENCIA BIBLIOGRÁFICA

1. Condado C. Factores predictivos mas frecuentes para determinar la dificultad en cirugía de terceras molares inferiores no erupcionadas. Tesis para optar el título profesional de cirujano dentista. Lima : Univerisdad Inca Garcilaso de la Vega ; 2018.
2. Arias S. Grado de dificultad quirurgica de terceros molares inferiores segun el indice de Koerner de pacientes atendidos en la clinica estomatologica de la Universidad Señor de Sipan 2015. Tesis para optar el título profesional de cirujano dentista. Pimentel : Universidad Señor de Sipan ; 2016.
3. Melgar J. Tiempo efectivo de exodoncias de terceros moalres inferiores relacionado con la forma de sus raices, en el servicio de cirugía oral y maxilofacial de la Universidad Peruana Cayetano Heredia en el peridod de Julio - setiembre del 2005. Tesis para optar el título de cirujano dentista. Lima : Universidad Peruana Cayetano Heredia ; 2006.
4. Capcha L, Ramos E. Dificultad quirurgica de los terceros molares mandibulares segun el indice Koerner en radiografias panoramicas de pacientes atendidos en una Universidad Privada de Huancayo - Peru 2019. Tesis para optar el título profesional de cirujano dentista. Huancayo : Universidad Franklin Roosevelt ; 2020.
5. Céspedes M. Prevalencia de complicaciones postoperatorias en la exodoncia de terceros molares inferiores segun la clasificaicon de Pell y Gregory y Winter en pacientes de 17 - 27 años de la seccion de medicina oral y cirugía maxilofacial de la

FAP. Tesis para optar al título de cirujano dentista. Lima : Universidad Inca Garcilado de la Vega ; 2010.

6. Alves D. Factores que influyen en la decisión de extraer terceros molares inferiores asintomáticos, un estudio en odontólogos de España y Portugal. Tesis doctoral. Barcelona : Universidad de Barcelona ; 2017.
7. Gay C, Berini L. Extracción de restos radiculares. Exodoncias complejas - Exodoncia quirúrgica Oodontosección. [Online]. [cited 2022 04 18. Available from: <http://esproden.com/wp-content/uploads/Extracciones-complejas-Dr-Gay-Escoda.pdf>.
8. Guillen L. Gingivitis posterior al uso de prótesis provisionales en pacientes de la clínica de restaurativa Facultad de Odontología Universidad de El Salvador. Trabajo de graduación para optar al título de doctora en cirugía dental. El Salvador : Universidad de El Salvador ; 2015.