

UNIVERSIDAD PERUANA LOS ANDES
FACULTAD DE CIENCIAS DE LA SALUD
ESCUELA PROFESIONAL DE TECNOLOGÍA MÉDICA



TRABAJO DE SUFICIENCIA PROFESIONAL

“IMPACTO DEL USO DE IMÁGENES DE SCHEIMPFLUG
EN EL DIAGNÓSTICO DE DISTROFIA CORNEAL
ENDOTELIAL DE FUCHS”

- Para Optar** : El Título Profesional de Licenciada en Tecnología Médica Especialidad: Optometría
- Autor** : Bachiller Lourdes Janeth Isla Carrera
- Asesor** : Mg. Ganoza Salazar de Mesinas Katherine Talia
- Línea de investigación institucional** : Salud y Gestión de Salud
- Lugar de investigación** : Wong Oftalmólogos

Lima – Perú, 2023

Dedicatoria:

El presente reporte del caso está dedicado a mis papas y a mi hermano por su comprensión e incondicional apoyo en mi formación profesional.

LOURDES JANETH ISLA CARRERA

Agradecimiento

A mis seres queridos por estar siempre presente en cada paso que doy, al lugar donde trabajo que me acogió e inculco el amor a mi carrera.

LOURDES JANETH ISLA CARRERA

CONSTANCIA DE SIMILITUD

N° 00146-FCS -2024

La Oficina de Propiedad Intelectual y Publicaciones, hace constar mediante la presente, que el **Trabajo de Suficiencia Profesional** Titulado:

IMPACTO DEL USO DE IMÁGENES DE SCHEIMPFLUG EN EL DIAGNÓSTICO DE Distrofia corneal endotelial de Fuchs

Con la siguiente información:

Con autor(es) : **BACH. ISLA CARRERA LOURDES JANETH**

Facultad : **CIENCIAS DE LA SALUD**

Escuela profesional : **TECNOLOGÍA MÉDICA**

Asesora : **MG. GANOZA SALAZAR DE MESINAS KATHERINE TALIA**

Fue analizado con fecha **08/04/2024** con **33 pág.**; en el Software de Prevención de Plagio (Turnitin); y con la siguiente configuración:

Excluye Bibliografía.

Excluye Citas.

Excluye Cadenas hasta 20 palabras.

Otro criterio (especificar)

X

X

X

El documento presenta un porcentaje de similitud de **18** %.

En tal sentido, de acuerdo a los criterios de porcentajes establecidos en el artículo N° 15 del Reglamento de Uso de Software de Prevención de Plagio Versión 2.0. Se declara, que el trabajo de investigación: **Si contiene un porcentaje aceptable de similitud.**

Observaciones:

En señal de conformidad y verificación se firma y sella la presente constancia.

Huancayo, 08 de abril de 2024.



MTRA. LIZET DORIELA MANTARI MINCAMI
JEFA

Oficina de Propiedad Intelectual y Publicaciones

RESUMEN

La distrofia corneal endotelial de Fuchs (DCEF) es una distrofia corneal primaria común y es una de las causas principales de trasplante de córnea en todo el mundo. La DCEF se caracteriza por la disminución progresiva de las células endoteliales de la córnea y lesiones en la membrana de Descemet, llamada guttata endotelial, que conducen a un edema corneal y pérdida de visión. La DCEF es más frecuente en mujeres mayores de 40 años. En esta investigación se presentará 2 casos clínicos de forma retrospectiva sobre el diagnóstico temprano de la DCEF, basado en el sistema topográfico de imágenes de Scheimpflug.

El sistema topográfico de imágenes de Scheimpflug es un método objetivo para determinar el edema subclínico en la DCEF en la cual se debe considerar la presencia de las siguientes características tomográficas: pérdida de isópacas paralelas, desplazamiento del punto más delgado de la córnea y depresión de la superficie corneal posterior focal. Este reporte de casos presenta dos sistemas topográficos de imágenes de Scheimpflug como son: Oculus Pentacam y Ziemer Galilei donde se observan las características clínicas de la DCEF.

Se ha propuesto un nuevo sistema de clasificación para DCEF, basado en diferenciar el edema clínicamente definido con en el examen con lámpara de hendidura y el edema subclínico basado en características tomográficas sin edema clínicamente definido. Además, se ha propuesto que este sistema de clasificación, que no implica las mediciones del espesor corneal, debe tenerse en cuenta al evaluar a los pacientes con DCEF antes de las cirugías de cataratas o queratoplastia endotelial.

Palabras clave: distrofia corneal endotelial de Fuchs, imágenes de Scheimpflug, edema corneal, topografía corneal.

ABSTRACT

Fuchs endothelial corneal dystrophy (DCEF) is a common primary corneal dystrophy and is one of the leading causes of corneal transplantation worldwide. EFDC is characterized by progressive depletion of corneal endothelial cells and lesions in Descemet's membrane, called endothelial guttata, leading to corneal edema and loss of vision. DCEF is more frequent in women older than 40 years. In this investigation, 2 clinical cases will be presented retrospectively on the early diagnosis of DCEF, based on the Scheimpflug topographic imaging system.

The Scheimpflug topographic imaging system is an objective method to determine subclinical edema in DCEF in which the presence of the following tomographic features must be considered: loss of parallel isopachs, displacement of the thinnest point of the cornea, and depression of the cornea. focal posterior corneal surface. This case report presents two topographic systems of Scheimpflug images such as: Oculus Pentacam and Ziemer Galilei where the clinical characteristics of DCEF are observed.

A new classification system for DCEF has been proposed, based on differentiating clinically defined edema on slit-lamp examination and subclinical edema based on tomographic features without clinically defined edema. Furthermore, it has been proposed that this classification system, which does not involve corneal thickness measurements, should be taken into account when evaluating patients with DCEF prior to cataract surgeries or endothelial keratoplasty.

Keywords: Fuchs' endothelial corneal dystrophy, Scheimpflug imaging, corneal edema, corneal topograph

CONTENIDO

	Pág.
Dedicatoria	ii
Agradecimientos	iii
Resumen	iv
Abstract	v
Contenido	vi
Contenido de Tablas	vii
Contenido de Figuras	vii
I INTRODUCCIÓN	
2.1. Problema	1
2.2. Marco Teórico	3
2.3. Objetivos	6
II CONTENIDO	
3.1. Capítulo 1: Presentación del caso	7
3.2. Capítulo 2: Problema del caso	11
3.3. Capítulo 3: Discusiones del caso	12
III CONCLUSIONES	15
IV APORTES	16
Referencias Bibliográfica	17
ANEXOS	
Anexo 1: Ficha de recolección de datos	20
Anexo 2: fotografías	21
Anexo 3: Autorización de la Institución	24
Anexo 4: Constancia de trabajo	25

CONTENIDO DE TABLAS

Tabla 1: Características refractivas del caso 1	7
Tabla 2: Características refractivas del caso 2	9
Tabla 3: Comparación clínica de agudeza visual del caso 1 y caso 2	11

CONTENIDO DE FIGURAS

Figura 1: Topografía corneal Pentacam ojo derecho de DCEF (Caso 1)	8
Figura 2: Topografía corneal Pentacam ojo izquierdo de DCEF (Caso 1)	8
Figura 3: Topografía corneal Galilei ojo derecho de DCEF (Caso 2)	10
Figura 4: Topografía corneal Galilei ojo izquierdo de DCEF (Caso 2)	10

I. INTRODUCCION

2.1. PROBLEMA

La distrofia corneal endotelial de Fuchs (DCEF) es un trastorno relacionado a la edad que afecta especialmente mujeres, mayores de 40 años. (1,2) Por lo general, sigue un patrón hereditario autosómico dominante. Los síntomas que incluyen son disminución de la agudeza visual, opacidad corneal, mala visión nocturna y dolor ocular durante el parpadeo. (3,4) Aunque se desconoce la causa principal de esta enfermedad, se muestra pérdida clínica significativa de células endoteliales, edema corneal y engrosamiento en la membrana de Descemet. (4,5) Estas manifestaciones clínicas producen un edema corneal debido al mal funcionamiento de la membrana endotelial. (6)

Clínicamente se observan dos tipos de DCEF de inicio temprano cuando se produce antes de los 40 años y de inicio tardío después de 40 años. En ambos casos el edema corneal es una de las indicaciones del inicio de la enfermedad (7,8). Sin embargo, esta manifestación clínica en DCEF es difícil de observar y generalmente se manifiesta en los casos avanzados. (9) Se debe tener en consideración que el edema corneal va producir pérdida de células endoteliales que con frecuencia con lleva a un trasplante de córnea. Los estudios confirman que en el 2016 se realizaron más de 17000 trasplantes de córnea para corregir el edema corneal asociado a DCEF en estados unidos. (9,10) por lo tanto es necesario el diagnóstico temprano del edema corneal asociado a la DCEF ya que las personas con esta enfermedad, con frecuencia tienen fluctuaciones visuales diurnos debido a que el edema corneal empeora durante las horas que duermen ocasionando visión borrosa durante día y dispersión de la luz. (9)

Considerando la magnitud de la DCEF es importante el diagnóstico temprano del edema corneal lo cual incrementa el espesor corneal. Hoy en día existe muchos métodos para evaluar el espesor corneal como son la lámpara de hendidura, (11,12) microscopía especular, la microscopía confocal y la tomografía de coherencia óptica del segmento anterior. (12) Sin embargo, establecer el mínimo umbral de edema corneal inducido por la DCEF es difícil si no hay signos clínicos de DCEF. Entonces estamos hablando de un edema corneal subclínico. Se debe considerar que

las evaluaciones clínicas de la enfermedad de la DCEF se relacionan con los cambios endoteliales y no considera la presencia del edema corneal subclínico. (13) La medición del espesor corneal central (ECC) con frecuencia es indicador de la función endotelial de la córnea (14,15) pero la interpretación de este parámetro es difícil en un edema subclínico en una córnea normal. (13) Recientemente se ha incorporado el uso de la tomografía Scheimpflug para detectar el edema corneal subclínico inducido por la DCEF cuando el edema corneal clínicamente no es visualizada por lámpara de hendidura. (16,17)

El desarrollo y evolución en la tecnología de la topografía corneal mediante la incorporación del sistema de imágenes de Scheimpflug nos permite la visualización del edema corneal subclínico en la DCEF. Se sugiere que la aparición de las “isopachs” circulares, ovaladas o paralelas (líneas que unen puntos iguales de grosor) en el mapa paquimétrico de la topografía basada en imágenes de Scheimpflug es un indicador del edema subclínico en la DCEF. Así como la observación del desplazamiento del punto más delgado de la córnea hacia el parte infero temporal y la presencia de depresión localizada en la superficie posterior en el mapa de elevación posterior son características clínicas de edema corneal subclínico en la DCEF.(16) Es importante recordar que los sistemas existentes tiene un sesgo en la interpretación de los cambios en el estado de hidratación inducido por el edema corneal y esto puede afectar en la toma de decisión del manejo clínico de la DCEF.(17) Este reporte de caso busca describir la presencia del edema corneal subclínico con dos diferentes topógrafos corneales basados en imágenes de Scheimpflug por consiguiente nos planteamos la siguiente pregunta ¿Cuál será impacto del uso de imágenes de Scheimpflug en el diagnóstico de la distrofia corneal endotelial de Fuchs?

2.2. MARCO TEORICO

2.2.1. ANTECEDENTES NACIONAL

Infante E. en el 2018, describe en su tesis doctoral aberraciones ópticas de alto orden en cuatro técnicas de trasplante de córnea y observa el comportamiento de las aberraciones de alto orden con un grupo de control de corneas sanas y ajustada por edad y sexo. El describe que las técnicas quirúrgicas para distrofias corneales endoteliales de Fuchs tienen menos efecto de modificación de los parámetros oculares como son la refracción clínica y curvatura corneal (queratometría) con respecto a la queratoplastia penetrante (QPP). Así como la queratoplastia lamelar anterior profunda y la queratoplastia endotelial automatizada de Descemet ocasionan el incremento del espesor corneal. Por otra parte, la técnica de queratoplastia endotelial de membrana de Descemet presenta una mayor incidencia de complicaciones postoperatorias, sin embargo, esta proporción se invierte al cabo del primer año. Ellos concluyen que los ojos sometidos a trasplante corneal muestran una mayor magnitud de aberraciones de alto orden presentando un deterioro de su agudeza visual. (18)

Díaz B, en su tesis de grado “Características topográficas en pacientes candidatos a cirugía refractiva en una clínica de Lima 2019” busco determinar las características topográficas de pacientes candidatos a cirugía refractiva en una clínica privada de Lima 2019. El utilizó el Topógrafo Corneal de marca Nidek modelo OPD III para determinar el patrón topográfico y valores queratométricos. Sus resultados fueron de un total de 100 pacientes; 50 pacientes en la técnica de LASIK con una edad media de 34.1 y 50 pacientes PRK con una edad media: 28.4. Los patrones topográficos más comunes fueron el astigmatismo regular simétrico en la técnica de PRK y predominó el astigmatismo con la regla. Los valores queratométricos promedio del poder central 43.00 D en la técnica de Lasik y 43.74 D en la técnica de PRK. Conclusiones: El patrón topográfico y las queratometrías son características topográficas de gran importancia para la valoración de un paciente candidato a cirugía refractiva; Predomina el patrón Esférico en la técnica de LASIK y el astigmatismo regular simétrico mediante técnica de PRK; Las queratometrías promedios son más altas en PRK que en LASIK; La topografía corneal es un

instrumento de gran importancia para la valoración del astigmatismo y queratometrías en pacientes que son candidatos a cirugía refractiva.(19)

Cruz W, en su tesis de grado “Cambios en la topografía corneal y la agudeza visual después del implante de anillos intraestromales en pacientes con queratocono en el 2008” busco determinar los cambios en la agudeza visual y topografía corneal después del implante de anillos intraestromales en pacientes con queratocono. El estudio es transversal comparativo entre junio del 2006 a junio del 2008, en 156 cirugías de implantes de anillos intraestromales y en 87 pacientes con queratocono. Se evaluaron características generales, sintomatología, agudeza visual y patrones topográficos pre y post quirúrgicos. El análisis estadístico incluyó determinación de proporciones y comparación de medias por la prueba t student relacionada con nivel de confianza ($p < 0.05$). Los pacientes presentan edad promedio 27 años, el 52.8% fueron varones, el tiempo de enfermedad promedio fue de 70.4 meses; los antecedentes de atopía constituyeron 28.7%, el síntoma presente en todos los pacientes fue visión borrosa. Existen diferencias significativas ($p < 0.001$) en las medias de la agudeza visual con corrección y sin corrección previo y posterior a la cirugía de los pacientes con queratocono; de la misma forma sucede con las medias de los patrones topográficos pre y postquirúrgica; observándose una disminución sustantiva a los seis meses del implante ($p < 0.001$). El estudio demuestra que el implante de anillos intraestromales genera mejoría en la agudeza visual y los patrones topográficos en los pacientes con queratocono. Se recomienda realizar mayores investigaciones de manera prospectiva para valorar los factores que podrían optimizar los cambios en los pacientes con esta patología. (20)

2.2.2. ANTECEDENTES INTERNACIONALES

Sun S. y colaboradores en 2019; desarrollaron un estudio transversal donde evaluaron 93 ojos de DCEF y 75 ojos normales como grupo de control. Realizaron una evaluación clínica para detectar DCEF y el edema corneal, fue evaluado mediante el uso de biomicroscopía con lámpara de hendidura y se clasificó en edema clínicamente definido, edema subclínico (posible engrosamiento corneal sin edema evidente en el examen con lámpara de hendidura) y no edema corneal (sin sospecha clínica de edema. Sus resultados fueron DCEF con edema clínicamente

definido (n = 15), más del 81% de las córneas con DCEF eran sospechosas de edema subclínico (n = 16), menos del 42 % de las córneas con DCEF consideradas no tenían edema corneal (n = 62), y solo el 5% de córneas eran normales (n = 74). Las córneas sospechosas de edema subclínico que posteriormente se sometieron a queratoplastia endotelial (n = 9) de los cuales 2 tenían al menos características tomográficas de presencia de edema antes de la queratoplastia endotelial y la mejoría en la visión, el espesor corneal central y las características tomográficas después de la queratoplastia endotelial confirmaron la presencia de edema subclínico antes de la operación. Ellos concluyeron: que el edema corneal subclínico en la DCEF puede detectarse mediante tomografía de Scheimpflug. Además, recomendaron clasificar las DCEF como edema clínicamente definido (basado en el examen con lámpara de hendidura), edema subclínico (basado en características tomográficas sin edema clínicamente definido) o sin edema (sin características tomográficas o de lámpara de hendidura de edema). Esta clasificación es independiente del CCT y debe tenerse en cuenta al evaluar los ojos DCEF para cirugía de cataratas o queratoplastia endotelial. (16)

Wacker K y colaboradores en el 2020. Ellos desarrollaron un estudio transversal de muestreo prospectivo en un centro de referencia terciario incluyó a participantes con distrofia de Fuchs clínicamente avanzada que requerían queratoplastia endotelial. Cuantificaron la discapacidad visual utilizando instrumentos de función visual y el estado de salud de la córnea específicamente de la distrofia de Fuchs. Para evaluar la morfología y la óptica de la córnea, todos los participantes se sometieron a imágenes y pruebas de Scheimpflug estandarizadas para el deslumbramiento de discapacidad y la mejor agudeza visual corregida. Sus resultados fueron: los participantes con más retrodispersión corneal posterior tenían más discapacidad visual y los participantes en el cuartil más alto de retrodispersión tenían puntuaciones de factor de deslumbramiento 0.57 más altas (IC del 95% 0.14-1.00) y 0.61 puntuaciones más altas del factor de agudeza visual (IC del 95% 0.15-1.06) en comparación con los participantes en el cuartil más bajo de retrodispersión. Otros factores morfológicos y ópticos, como la retrodispersión corneal anterior, las aberraciones de orden superior o los cambios en la superficie edematosa, no contribuyeron en la discapacidad visual, especialmente cuando se tiene en cuenta la retrodispersión corneal posterior. Las conclusiones fueron que la retrodispersión

corneal es un impulsor de la discapacidad visual característica en la distrofia de Fuchs. Las evaluaciones integrales de la morfología y la cuantificación directa de la discapacidad relacionada con la enfermedad pueden ayudar a identificar a los mejores candidatos para la queratoplastia endotelial.(21)

2.3. OBJETIVO

2.3.1. PRINCIPAL

Interpretar el impacto del uso de imágenes de Scheimpflug en el diagnóstico de distrofia corneal endotelial de Fuchs.

2.3.2. SEGUNDARIO

Interpretar el impacto del uso del mapa paquimétrico del sistema topográfico de Scheimpflug en el diagnóstico de distrofia corneal endotelial de Fuchs.

Evaluar el impacto del uso del mapa elevación del sistema topográfico de Scheimpflug en el diagnóstico de distrofia corneal endotelial de Fuchs.

Determinar las características clínicas del edema corneal asociado a la distrofia corneal endotelial de Fuchs.

II. CONTENIDO

CAPITULO 1 (Presentación del Caso)

CASO CLÍNICO 1 (DCEF con Sistema de Scheimpflug de Pentacam)

Mujer de 40 años acude a la consulta por disminución agudeza visual (AV) en el ojo derecho con 4 meses de evolución, además reporta sensación de arenillas en ambos ojos hace 6 meses. Ella viene usando lagrimas artificiales para aliviar el síntoma. Antecedentes personales y familiares negativos. Sus parámetros refractivos se describen en la tabla 1.

Tabla 1.

Características refractivas del caso 1

	Ojo Derecho	Ojo Izquierdo
AV sin corrección	20/60	20/25
Queratometría	43.25 x 10 / 44.75 x 100	42.25 x 150 / 43.50 x 60
Rx	+ 0.75 - 1.75 x 75	+ 0.50 - 0.25 x 160
AV con corrección	20/40	20/25

La evaluación de segmento anterior revela en el OD: leve edema corneal con presencia de tinción corneal de grado 1, además en la técnica de reflexión especular se observa guttata endotelial de grado 2. El OI revela una córnea dentro de los parámetros normales, salvo la presencia guttata endotelial de grado 2. La evaluación del cristalino establece parámetros que se encuentra dentro de normalidad. La evaluación de la presión intraocular (PIO) en el OD fue 15 mmHg y OI: 14 mmHg. Se indicó realizar una tomografía corneal con sistema de Scheimpflug Oculus Pentacam (Figura 1 y 2). Presunción diagnóstica DCEF.

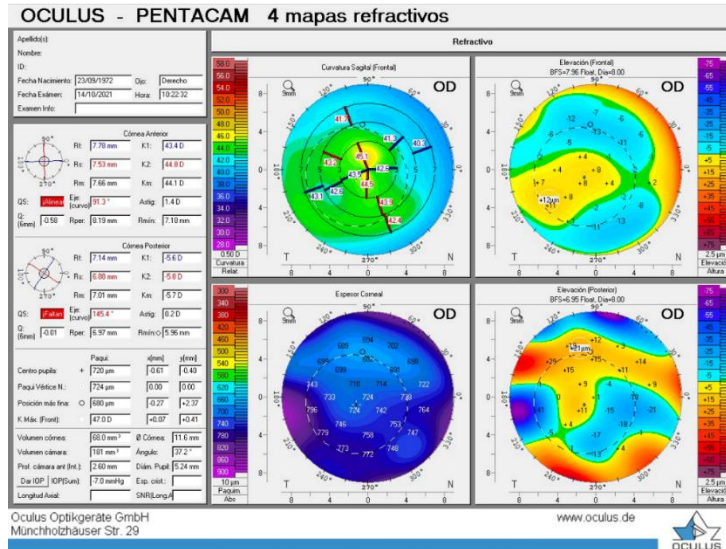


Fig-1. Tomografía corneal del ojo derecho mapa refractivo: muestra un incremento del espesor corneal significativo característico de una DCEF.

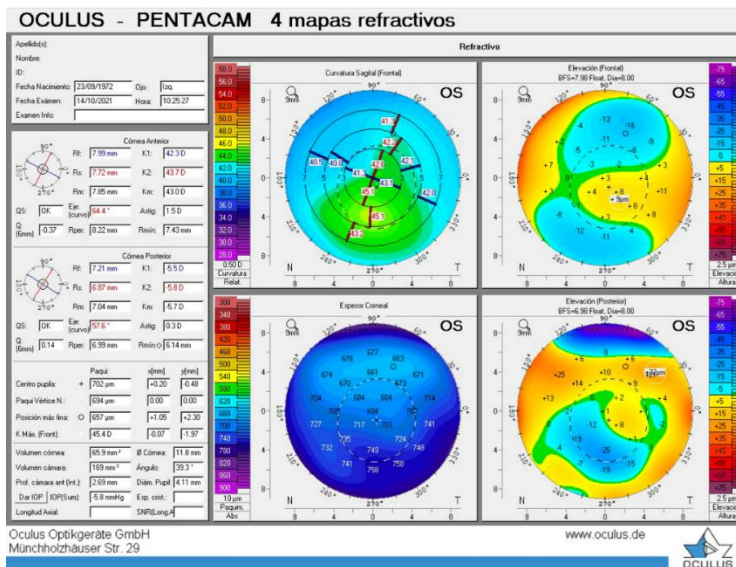


Fig-2. Tomografía corneal del ojo izquierdo mapa refractivo: muestra un incremento del espesor corneal significativo característico de una DCEF.

CASO CLÍNICO 2 (DCEF con Sistema de Scheimpflug de Galilei)

Mujer de 45 años acude a la consulta con diagnóstico de “Queratitis Sicca” y manifiesta que la visión en el ojo izquierdo ha ido disminuyendo hace dos años. Ella sufre de asma y tiene un tratamiento de prednisona oral hace 6 años. Además, fue operada de pterigión en el ojo izquierdo hace 12 años atrás. Sus parámetros refractivos se describen en la tabla 2.

Tabla 2.

Características refractivas del caso 2

	Ojo Derecho	Ojo Izquierdo
AV sin corrección	20/20	20/150
Queratometría	42.00 x 175 / 42.25 x 85	40.25 x 170 / 42.75 x 80
Rx	0.00 – 0.25 x 85	- 3.50 – 1.50 x 145
AV con corrección	20/20	20/150

La evaluación de segmento anterior revela la presencia de tinción corneal de grado 2, coalescente con un patrón en banda característico de la queratitis sicca en ambos ojos. La evaluación de la transparencia de la córnea y cristalino en ojo derecho fue clara, mientras que en el ojo izquierdo la transparencia en la córnea fue clara y en el cristalino se observó una catarata nuclear de grado 4. La presión intraocular (PIO) OD: 18 mmHg y OI: 19 mmHg. El examen de microscopia especular reveló guttata endotelial en el ojo izquierdo. Se indicó una tomografía corneal con sistema de Scheimpflug de Galilei (Figura 3 y 4). Presunto diagnóstico de DCEF en ambos ojos.

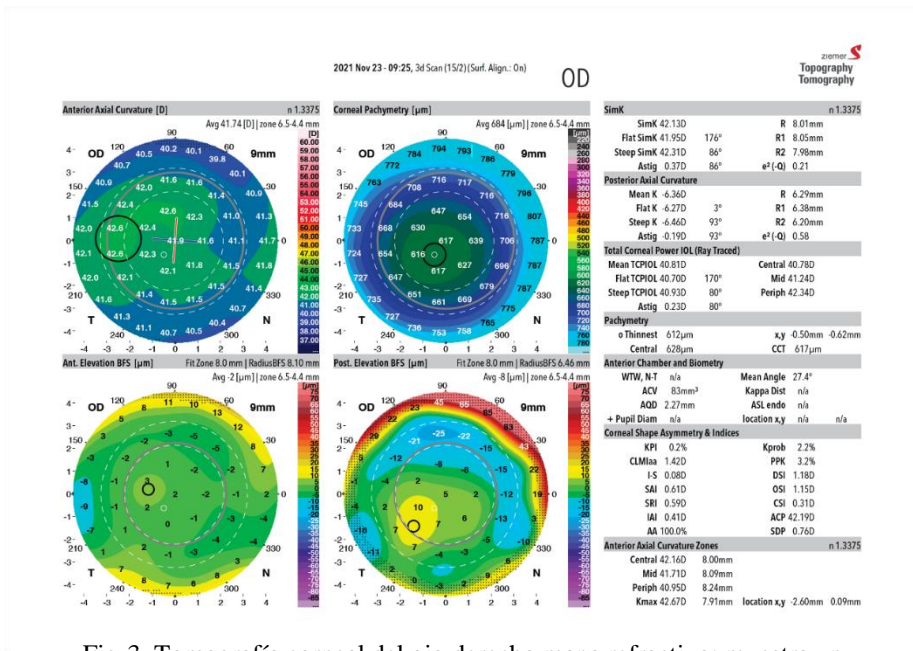


Fig-3. Tomografía corneal del ojo derecho mapa refractivo: muestra un incremento leve del espesor corneal indicativo de una DCEF.

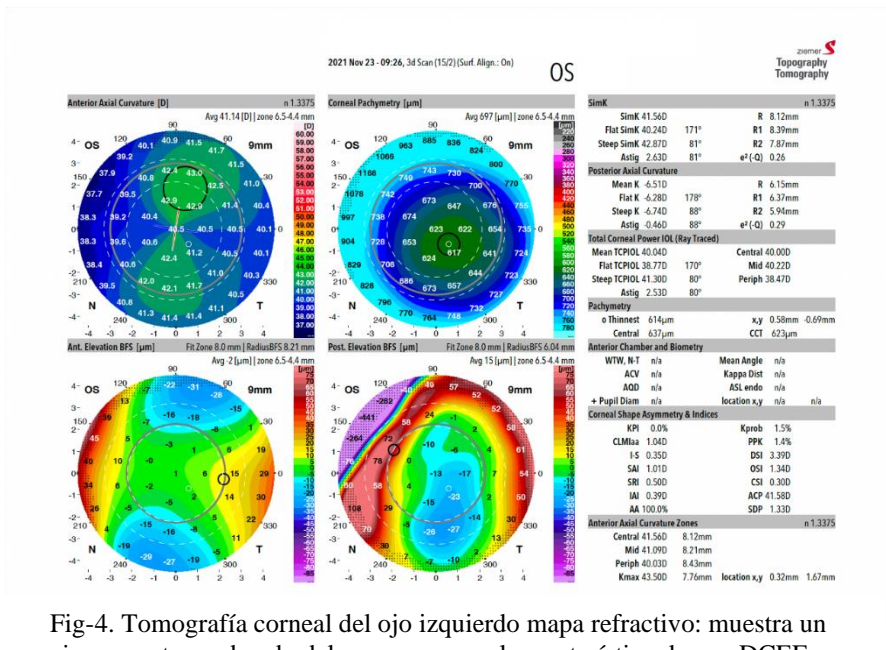


Fig-4. Tomografía corneal del ojo izquierdo mapa refractivo: muestra un incremento moderado del espesor corneal característico de una DCEF.

CAPITULO 2 (Problema del Caso)

La distrofia corneal endotelial de Fuchs (DCEF) es una enfermedad bilateral del endotelio corneal que se caracteriza por la pérdida acelerada de células endoteliales corneales (CEC) con cambios en la membrana de Descemet (MD), incluyendo la acumulación de matriz extracelular (MEC) y la formación de excrecencias focales posteriores llamadas “guttata endotelial”. La pérdida de visión a causa de la DCEF puede ser el resultado de estos cambios en la MD, así como de la alteración de la función de la bomba endotelial de la córnea, lo que provoca edema corneal, formación de bullas y fibrosis subepitelial. En los casos 1 y 2 se observa una pérdida significativa de la visión como se muestra en la tabla 3.

Tabla 3

Valores comparativo de agudeza visual del caso 1 y caso 2

	Ojo	AV	Grado DCEF
Caso 1	OD	20/60	II
	OI	20/25	I
Caso 2	OD	20/20	I
	OI	20/150	III

En la DCEF leve, puede dar lugar a alteraciones visuales indoloras y la proporción del área de guttata corneal parece estar en correlacionada con la agudeza visual, la sensibilidad al contraste y la dispersión de luz intraocular. Además, las anomalías celulares y estructurales de la córnea anterior pueden causar retrodispersión en las primeras etapas de la guttata corneal que preceden a la aparición del edema clínicamente detectable. Los estadios más avanzados de la enfermedad se caracterizan por el edema corneal causando visión borrosa (Tabla 3) sobre todo en las horas de la mañana, dada la reducción de la evaporación del líquido de la superficie corneal y el aumento del edema en el ojo cerrado por la noche. En la DCEF avanzada, se desarrollan bullas epiteliales, cuando estas se rompen, pueden provocar dolor y lagrimeo, así como problemas de inflamación en la cámara anterior y pueden contribuir a la sensibilidad al deslumbramiento. Con el tiempo,

la erosión corneal y la queratopatía neurotrófica causada por la reducción de la inervación puede conducir al desarrollo de úlceras corneales.

Desde el punto de vista clínico, es necesario diferenciar la córnea guttata y la DCEF. La córnea guttata es una alteración aislada de la MD sin afectación clínicamente evidente en otras capas de la córnea. Por el contrario, la DCEF se caracteriza por edema corneal consecutivo y afectación secundaria en otras capas corneales. La escala de clasificación de DCEF se basa en la biomicroscopía con lámpara de hendidura es probablemente el sistema de clasificación más establecido para la estadificación clínica de la DCEF. El sistema clasifica la enfermedad en función de la aparición y distribución de la guttata corneal y la existencia de edema corneal. Sin embargo, la determinación subjetiva del edema corneal mediante biomicroscopía con lámpara de hendidura no está bien definida y el edema corneal puede estar presente en los primeros estadios de la enfermedad. (22)

La paquimetría ultrasónica es rápida, fiable y reproducible y representa el gol estándar de oro para medir el espesor de la córnea. Un inconveniente importante es la dificultad de colocar la sonda en el mismo punto durante las mediciones repetidas. Métodos más avanzados, como la tomografía de coherencia óptica del segmento anterior o las imágenes de Scheimpflug, permiten la medición en múltiples lugares y una alta repetibilidad y reproducibilidad. Contabilizando de los valores paquimétricos de referencia desconocidos antes de la aparición de la enfermedad y la variabilidad de toda la población en de la córnea en toda la población, han propuesto la relación entre el grosor central y el periférico como métrica objetiva para estimar la gravedad de la DCEF.

CAPITULO 3 (Discusiones del caso)

La evaluación de los patrones en mapa de paquimetría y mapa de elevación posterior de la tomografía de Scheimpflug en córneas con DCEF ayudan al buen pronóstico de la enfermedad independientemente del espesor central de la corneal (Figura 3 y 4). La probabilidad de progresión de la enfermedad durante 5 años es del 7% cuando no existe ninguno de los patrones tomográfico y el 89% de los casos donde se presente el patrón tomográfico.(22) El número de parámetros presentes también predijo el pronóstico DCEF después de la cirugía de cataratas sin

complicaciones. Los hallazgos son importantes para asesorar a los pacientes sobre su pronóstico y también pueden ayudar a identificar a los pacientes en riesgo de progresión de la enfermedad. (22)

Recientemente un estudio describió una clasificación de DCEF que combinaba el examen clínico y las imágenes de Scheimpflug.(16) La DCEF se puede clasificar como con edema corneal clínicamente definido, edema subclínico o sin edema corneal en función de la presencia de patrones específicos en los mapas de paquimetría y de elevación posterior. En este reporte de caso se determinó la presencia de estos patrones específicos que significan edema corneal clínico o con un rango de gravedad de la DCEF (Figura 1 y 3). La pérdida de “isopachs regulares” y el desplazamiento del punto más delgado de la córnea y la depresión posterior focal de la córnea (Figura 2 y 4) se asociaron con un mayor riesgo de progresión de la enfermedad o intervención, independientemente. (16)

La retrodispersión corneal aumenta en la DCEF.(23) La medición de la retrodispersión requiere de obtener imágenes de dispersión fija de medición de espesor central de la córnea. El presente caso clínico apoya efecto de confusión introducido por variaciones en la luz el edema corneal. La estandarización de las mediciones de la retrodispersión corneal es difícil cuando hay cambios endoteliales en la córnea debido al edema. Por lo tanto, requiere un esfuerzo adicional para analizar los resultados y experiencia clínica. El estudio de Patel et. al encontró que la retrodispersión corneal anterior no estandarizada fue un predictor independiente, pero débil para determinar la progresión DCEF. (22)

Hasta donde sabemos, la reproducibilidad en la medición del espesor corneal entre los controles de la enfermedad endotelial no es muy consistente debido a que la paquimetría puede variar de un día a otro y dependiendo de la hora del día o la humedad relativa en que se mida, estas peculiaridades son importantes observarlas en el desarrollo de la enfermedad del endotelio de la córnea. Además, debemos considerar que en la DCEF se afecta predominantemente a la córnea central y esto suele ser un punto de medición. Por lo tanto, conocer la reproducibilidad entre sesiones, tanto en el centro como en la periferia, es especialmente importante para

discernir qué cambios pueden considerarse una verdadera progresión de la enfermedad. (24)

Por otra parte, los estudios de precisión en la medición del espesor corneal del sistema de Scheimpflug frente a la tomografía de coherencia de barrido óptico en DCEF, describen que el espesor central corneal determinado por el sistema Scheimpflug fue mayor en pacientes DCEF en comparación a sujetos normales siendo 15 micras y mayores en 30 a 40 micras en aquellos con DCEF con edema.(25) El estudio de Chen et. al (26) encontró diferencias similares en sujetos normales usando una versión de alta resolución de una cámara Scheimpflug y un sistema SS-OCT. Los investigadores describen que el SS-OCT y el sistema Scheimpflug muestran resultados similares no deben ser intercambiados con fines clínicos y deben ser usados los dos para determinar la naturaleza de la enfermedad.

Los estudios de repetibilidad respaldan el uso de la tomografía de Scheimpflug en la evaluación de DCEF. Los profesionales de la salud deben estar seguros en la interpretación de las imágenes y entender las variaciones naturales del estado de la córnea debido a las fluctuaciones diarias en el estado de hidratación, que pueden resultar en unas decisiones clínicas erróneas. La tomografía de Scheimpflug se debe realizar en casos de DCEF sin edema corneal clínicamente detectable al evaluar los síntomas visuales o evaluar la cirugía de cataratas, ya que los hallazgos pueden ayudar a distinguir los casos de edema subclínico y predecir el pronóstico de la enfermedad.

III. CONCLUSIONES

Los hallazgos clínicos topográficos en este reporte de casos respaldan el uso del sistema de Scheimpflug en la evaluación de la DCEF.

También se debe considerar el uso de los sistemas de Scheimpflug para establecer la clasificación funcional y morfológica de la DCEF.

Las imágenes de Scheimpflug ha demostrado ser muy eficiente en la medición del espesor corneal determinando el edema subclínico como se presentan en los casos clínicos.

La presencia de islas irregulares en la interpretación del mapa de paquimetría y el mapa de elevación posterior de las imágenes de Scheimpflug aumentan la probabilidad de progresión de la DCEF.

Las imágenes de Scheimpflug demuestran de forma objetiva la presencia de edema corneal, aunque en el examen de biomicroscopía este edema no sea visualizado para un diagnóstico preventivo de posible presencia de la DCEF.

Las imágenes de Scheimpflug es un examen de seguimiento y control de la DCEF.

IV. APORTE

Este reporte de casos está enfocado en estudiar los cambios en la morfología de la córnea asociados a la distrofia corneal endotelial de Fuchs y su diagnóstico con el sistema de imágenes de Scheimpflug. Este reporte de casos contribuirá evidencia científica sobre el diagnóstico temprano de la distrofia corneal endotelial de Fuchs para un manejo correcto de la enfermedad. Creemos que esta información puede contribuir a las guías prácticas de manejo clínico.

Este reporte de casos, nos ayudará a considerar que las imágenes de Scheimpflug facilitan la visualización de la distrofia corneal endotelial de Fuchs en todas las etapas de la enfermedad, sobre todo nos ofrece la posibilidad de identificar áreas particularmente enfermas del endotelio de forma objetiva.

Debemos considerar que la Distrofia corneal endotelial de Fuchs, es difícil de diagnosticar en etapas tempranas con solo el examen de biomicroscopía, por ello se ha incorporado el uso de la tomografía de Scheimpflug que nos ayudara a detectar el edema corneal subclínico en la Distrofia corneal endotelial de Fuchs con las visualizaciones de las imágenes y los diferentes reportes de casos.

REFERENCIA BIBLIOGRAFICA

1. Wilson SE, Bourne WM. Fuchs' dystrophy. *Cornea*. 1988;7(1):2-18.
2. Magovern M, Beauchamp GR, McTigue JW, Fine BS, Baumiller RC. Inheritance of Fuchs' combined dystrophy. *Ophthalmology*. 1979;86(10):1897-923.
3. Rosenblum P, Stark WJ, Maumenee IH, Hirst LW, Maumenee AE. Hereditary Fuchs' Dystrophy. *Am J Ophthalmol*. 1980;90(4):455-62.
4. Cross HE, Maumenee AE, Cantolino SJ. Inheritance of Fuchs' endothelial dystrophy. *Arch Ophthalmol Chic Ill* 1960. 1971;85(3):268-72.
5. Mustonen RK, McDonald MB, Srivannaboon S, Tan AL, Doubrava MW, Kim CK. In vivo confocal microscopy of Fuchs' endothelial dystrophy. *Cornea*. 1998; 17(5):493-503.
6. Wilson SE, Bourne WM, O'Brien PC, Brubaker RF. Endothelial function and aqueous humor flow rate in patients with Fuchs' dystrophy. *Am J Ophthalmol*. 1988; 106(3): 270-8.
7. Gottsch JD, Zhang C, Sundin OH, Bell WR, Stark WJ, Green WR. Fuchs corneal dystrophy: aberrant collagen distribution in an L450W mutant of the COL8A2 gene. *Invest Ophthalmol Vis Sci*. 2005;46(12):4504-11.
8. Zhang C, Bell WR, Sundin OH, De La Cruz Z, Stark WJ, Green WR, et al. Immunohistochemistry and electron microscopy of early-onset fuchs corneal dystrophy in three cases with the same L450W COL8A2 mutation. *Trans Am Ophthalmol Soc*. 2006;104:85-97.
9. Nanda GG, Alone DP. REVIEW: Current understanding of the pathogenesis of Fuchs' endothelial corneal dystrophy. *Mol Vis*. 2019;25:295-310.

10. Gain P, Jullienne R, He Z, Aldossary M, Acquart S, Cognasse F, et al. Global Survey of Corneal Transplantation and Eye Banking. *JAMA Ophthalmol.* 2016; 134(2): 167-73.
11. Gottsch JD, Sundin OH, Rencs EV, Emmert DG, Stark WJ, Cheng CJ, et al. Analysis and documentation of progression of Fuchs corneal dystrophy with retroillumination photography. *Cornea.* 2006;25(4):485-9.
12. Eghrari AO, Mumtaz AA, Garrett B, Rezaei M, Akhavan MS, Riazuddin SA, et al. Automated Retroillumination Photography Analysis for Objective Assessment of Fuchs Corneal Dystrophy. *Cornea.* 2017;36(1):44-7.
13. Repp DJ, Hodge DO, Baratz KH, McLaren JW, Patel SV. Fuchs' endothelial corneal dystrophy: subjective grading versus objective grading based on the central-to-peripheral thickness ratio. *Ophthalmology.* 2013;120(4):687-94.
14. Seitzman GD, Gottsch JD, Stark WJ. Cataract surgery in patients with Fuchs' corneal dystrophy: expanding recommendations for cataract surgery without simultaneous keratoplasty. *Ophthalmology.* 2005;112(3):441-6.
15. Miller KM, Oetting TA, Tweeten JP, Carter K, Lee BS, Lin S, et al. Cataract in the Adult Eye Preferred Practice Pattern. *Ophthalmology.* 2022;129(1):P1-126.
16. Sun SY, Wacker K, Baratz KH, Patel SV. Determining Subclinical Edema in Fuchs Endothelial Corneal Dystrophy: Revised Classification using Scheimpflug Tomography for Preoperative Assessment. *Ophthalmology.* 2019;126(2):195-204.
17. Patel SV, Hodge DO, Treichel EJ, Spiegel MR, Baratz KH. Repeatability of Scheimpflug Tomography for Assessing Fuchs Endothelial Corneal Dystrophy. *Am J Ophthalmol.* 2020; 215:91-103.
18. Infantes Molina EJ. Aberraciones ópticas de alto orden en cuatro técnicas de trasplante corneal. 2018.
19. Díaz Meza BE. Características topográficas en pacientes candidatos a cirugía refractiva en una clínica de Lima 2019. *Univ Nac Federico Villareal.* 2021.

20. Muñoz Cruz WR. Cambios en la topografía corneal y la agudeza visual después del implante de anillos intraestromales en pacientes con queratocono. Univ Nac Mayor San Marcos. 2008.
21. Wacker K, Grewing V, Fritz M, Böhringer D, Reinhard T. Morphological and Optical Determinants of Visual Disability in Fuchs Endothelial Corneal Dystrophy. *Cornea*. 2020;39(6):726-31.
22. Patel SV, Hodge DO, Treichel EJ, Spiegel MR, Baratz KH. Predicting the Prognosis of Fuchs Endothelial Corneal Dystrophy by Using Scheimpflug Tomography. *Ophthalmology*. 2020;127(3):315-23.
23. Amin SR, Baratz KH, McLaren JW, Patel SV. Corneal abnormalities early in the course of Fuchs' endothelial dystrophy. *Ophthalmology*. 2014;121(12):2325-33.
24. Mingo-Botín D, Arnalich-Montiel F, Couceiro de Juan A, Ortiz-Toquero S. Repeatability and Intersession Reproducibility of Pentacam Corneal Thickness Maps in Fuchs Dystrophy and Endothelial Keratoplasty. *Cornea*. 2018; 37(8): 987-92.
25. Arnalich-Montiel F, Ortiz-Toquero S, Auladell C, Couceiro A. Accuracy of Corneal Thickness by Swept-Source Optical Coherence Tomography and Scheimpflug Camera in Virgin and Treated Fuchs Endothelial Dystrophy. *Cornea*. 2018;37(6):727-33.
26. Chen S, Huang J, Wen D, Chen W, Huang D, Wang Q. Measurement of central corneal thickness by high-resolution Scheimpflug imaging, Fourier-domain optical coherence tomography and ultrasound pachymetry. *Acta Ophthalmol* 2012; 90(5): 449-55.

ANEXO 01. FICHA DE RECOLECCION DE DATOS

FICHA DE RECOLECCIÓN DE DATOS

Caso clínico: _____

Número de HC: _____

Edad: _____

Genero _____

Ocupación: _____


Datos Objetivos	Ojo Derecho	Ojo Izquierdo
AVsc		
AVcc		
Refracción		
K1		
K2		
Km		
Zona más delgada espesor		
Ubicación de zona delgada		
Mapa sagital anterior		
Mapa de elevación anterior		
Mapa de elevación posterior		
Elevación anterior		
Elevación posterior		
Mapa de espesor corneal		

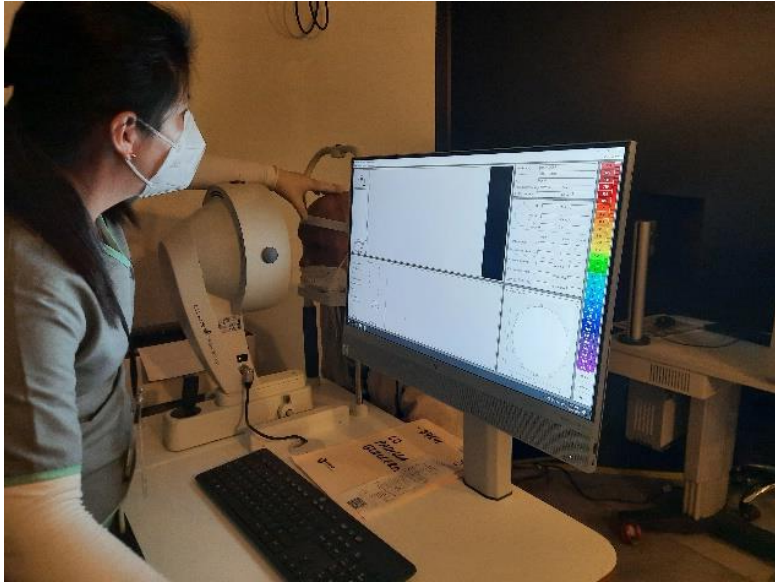
ANEXO 02 FOTOGRAFIAS



Toma de Topografías Corneal

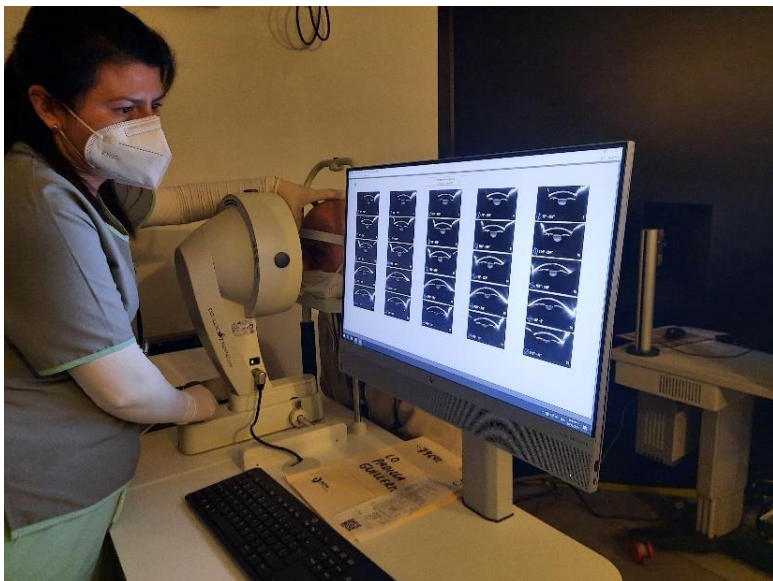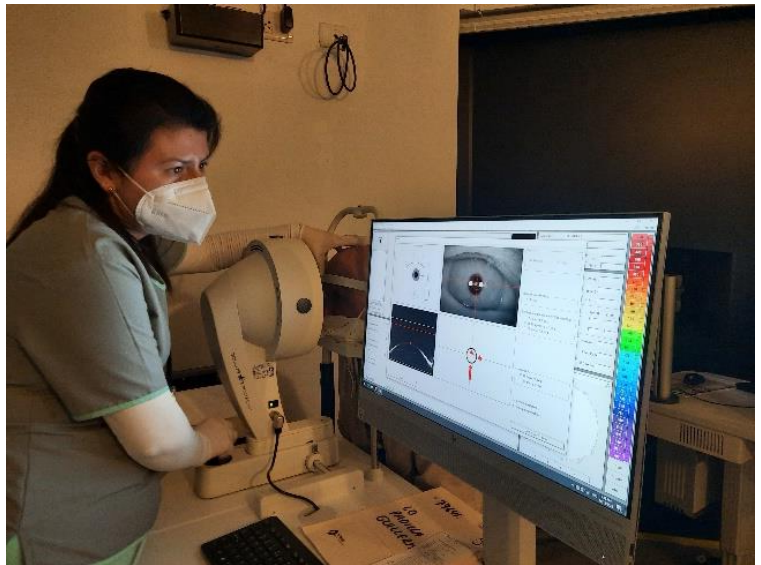
Fuente: Propia

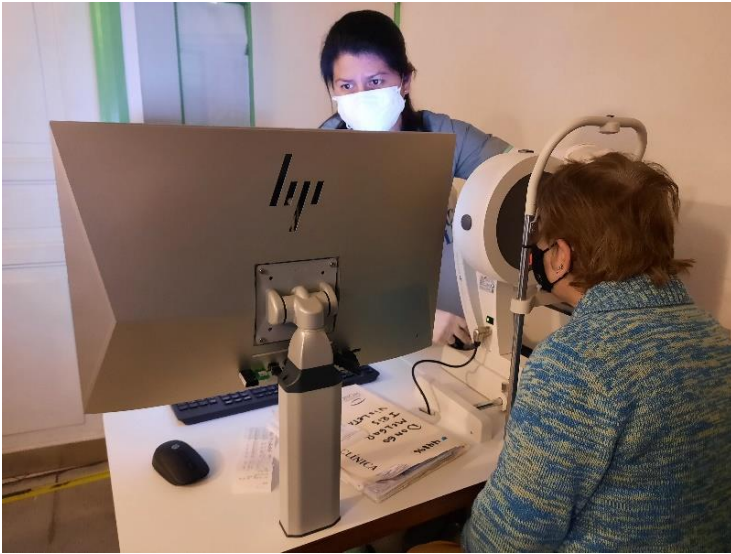



Toma de Topografías Corneal-Pentacam

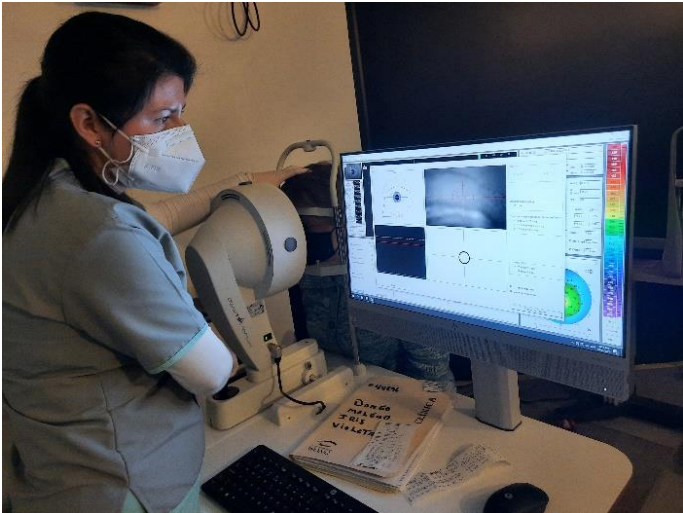
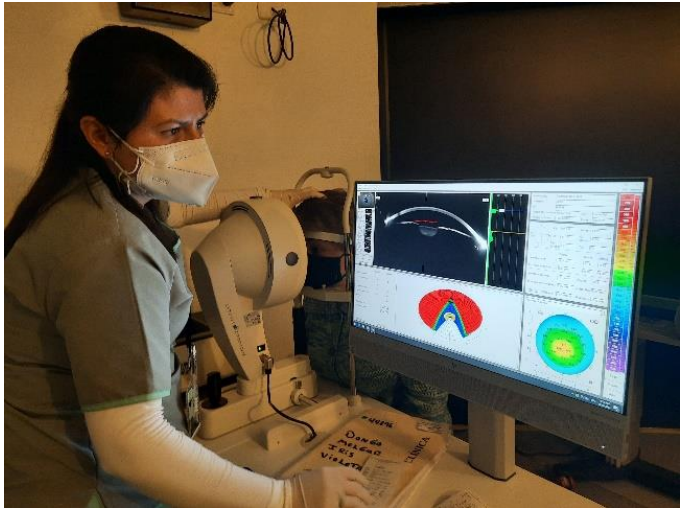Fuente: Propia





Toma de Topografías Corneal-Pentacam

Fuente: Propia



ANEXO 03: AUTORIZACIÓN DE LA INSTITUCIÓN



ANEXO 03

AUTORIZACIÓN DE LA INSTITUCIÓN

SOLICITO: Permiso para desarrollar el trabajo de Suficiencia Profesional, modalidad sustentación de caso clínico.

Señor director de la clínica Wong Oftalmólogos: Dr. Carlos Andrés Wong Morales.

Dr. Carlos Andrés Wong Morales.
Presente.

Yo, Lourdes Janeth Isla Carrera, identificada con DNI N°45833602, estudiante de la universidad peruana de los Andes, Escuela Profesional de Tecnología Médica, especialidad en optometría, con código de matrícula G05702D, me presento ante usted y expongo:

Que, deseando ejecutar mi informe del Trabajo de Suficiencia Profesional, modalidad Sustentación de caso clínico basado en topografía corneal de sistema de Scheimpflug, solicito permiso para presentar 2 topografías corneales, con el fin de cumplir con los requisitos que requiere la titulación.

Agradeciendo de antemano su atención ante esta solicitud, quedo atenta para cualquier consulta que requiera.

Lima, 10 de noviembre del 2022


CARLOS ANDRÉS WONG MORALES
OFTALMÓLOGO
ESPECIALISTA EN ESTEREA Y MACULA
C.O.P. 47447. SUP. 21201

San Isidro
Av. Guardia Civil N° 554
Lima - Perú
T. +51 1 7150400

Los Olivos
Av. Carlos Izaguirre N° 739
Lima - Perú
T. +51 1 7119913

institutowong.pe

ANEXO 04: CONSTANCIA DE TRABAJO



CONSTANCIA DE TRABAJO

SE CERTIFICA:

Que la Srta. Lourdes Janeth Isla Carrera identificada con DNI 45833602, labora en nuestra empresa con el cargo de Optómetra desde 01 de octubre de 2010 a la actualidad.

Se le extiende la presente Constancia de Trabajo de acuerdo a ley para los fines que la interesada estime conveniente.

Atentamente,

*Dayanna Ovalle Huertas
Gerente Administrativo*

DAYANNA OVALLE H.
Gerente Administrativo


CARLOS INGRID WONG MORALES
OPTALMÓLOGO
ESPECIALISTA EN RETINA Y NUCLEA
C.M.P. ABOG. 896-12132

San Isidro
Av. Guardia Civil 554,
Lima - Perú
T. +51 1 715 0400

Los Olivos
Av. Carlos Izaguirre 736,
Lima - Perú
T. +51 1 7119913

institutowong.pe