

# UNIVERSIDAD PERUANA LOS ANDES

Facultad Ciencias de la Salud

Escuela Profesional de Odontología



## TRABAJO DE SUFICIENCIA PROFESIONAL

**Título** : **REPORTE DE UN CASO CLÍNICO CIRUGÍA PLÁSTICA PERIODONTAL ATENDIDO EN LA CLÍNICA DOCENTE ASISTENCIAL**

**Para optar** : Título Profesional de Cirujano Dentista

**Autor** : Bach. DOMINGUEZ MARCHENA JUAN EMILIO

**ASESOR** : DR. WASHINGTON MANUEL ORDOÑEZ HOSPINAL

**Línea de investigación institucional:** Salud y Gestión de la Salud

HUANCAYO – PERÚ

2021

## **DEDICATORIA**

A mis padres que son la razón de mi existencia; como testimonio de la ayuda incondicional recibida, como estudiante universitario. Dios los bendiga.

## **AGRADECIMIENTO**

A mis docentes, que infundieron en mí los conocimientos y saberes de la ciencia odontológica, los mismos que han fortificado mi formación en esta hermosa profesión.

A todas las personas que directa o indirectamente han coadyuvado para alcanzar mis caros anhelos de ser Cirujano Dentista.

**CONTENIDO**  
**CAPÍTULO I**  
**PRESENTACIÓN**

DEDICATORIA.....	2
AGRADECIMIENT.....	3
CONTENIDO.....	4
RESUMEN.....	5
ABSTRACT.....	6

**CAPÍTULO II**

2.1 PLANTEAMIENTO DEL PROBLEMA.....	7
2.2. OBJETIVOS.....	8
2.3 MARCO TEÓRICO.....	8
2.3.1 Antecedentes.....	8
2.3.2 Bases Teóricas o Científicas.....	15

**CAPÍTULO III**

3.1 INFORME DEL..... CASO CLÍNICO.....	24
3.2 HISTORIA CLÍNICA.....	24
3.2. EXAMEN CLÍNICO GENERAL.....	27
3.3 DIAGNÓSTICO PRESUNTIVO.....	31

**CAPÍTULO IV**

4.1 PLAN DE TRATAMIENTO INTEGRAL.....	32
---------------------------------------	----

**CAPÍTULO V**

CONCLUSIONES.....	35
-------------------	----

**CAPÍTULO VI**

APORTES.....	36
REFERENCIAS BIBLIOGRÁFICAS.....	37

## RESUMEN

En la ciencia odontológica subsisten procedimientos de cirugía periodontal, cuyo tratamiento se realiza con el propósito de establecer preventivamente, secuelas posteriores, así como corregir, disminuir y/o eliminar alteraciones que se generen en la constitución, en la ubicación o volumen de la encía y tejidos que circundan la pieza dentaria e incluso el implante. Es importante señalar que, en el tratamiento de recesión gingival la indicación básica corresponde a la exposición radicular generada por el traslado de tejidos periodontales hacia apical de la aproximación cemento esmalte, se localicen con superficies complicadas. En general, su causa se relaciona a contingencias patológicas, fisiológicas o anatómicas, entre otras

La exposición de este trabajo de suficiencia profesional, considera el caso de un paciente con 52 años de edad del género masculino, que al ser examinado clínicamente muestra un adecuado estado general de facie compuesta. La razón por el que acude a los servicios especializados de la Clínica docente de nuestra universidad, es que presentaba profuso sangrado y enrojecimiento de sus encías al momento de realizar su higiene dental cepillándose. En la entrevista previa el paciente refiere que la semana anterior recurrió al odontólogo, el mismo que refirió la existencia de abundante placa dental y lo coloración roja de sus encías. Preguntado por sus antecedentes familiares menciona que su progenitor padece de osteoporosis. En cuanto los antecedentes, patológicos y alérgicos, el paciente no presenta, El diagnóstico presuntiva estima que, se trata de una persona adulta edéntula parcial superior e inferior, que soporta una gingivitis asociada a placa severa y recesión gingival de Miller II en la pieza 4.4 corroborado también con el diagnóstico definitivo. Consecuentemente el plan de tratamiento integral consideró dos fases. Inicialmente la fisioterapia, cepillado, uso del hilo dental; y seguidamente se practicó el detartraje y profilaxis. La fase 2, se configura con la práctica de la cirugía periodontal. La conclusión básica y fundamental nos muestra lo importante e imprescindible, el efectuar un diagnóstico preciso y que la técnica utilizada sea compatible en un solo tiempo y que los resultados sean exitosos en dicho lapso temporal.

**Palabras Claves:** Recesión gingival, cirugía a periodontal, incremento gingival.

## ABSTRACT

In dental science there are still periodontal surgery procedures, whose treatment is carried out with the purpose of preventively establishing subsequent sequelae, as well as correcting, reducing and / or eliminating alterations that are generated in the constitution, in the location or volume of the gingiva and tissues that surround the tooth and even the implant. It is important to point out that, in the treatment of gingival recession, the basic indication corresponds to the root exposure generated by the transfer of periodontal tissues towards the apical of the enamel-cement approximation, they are located with complicated surfaces. In general, its cause is related to pathological, physiological or anatomical contingencies, among others

The presentation of this work of professional sufficiency considers the case of a 52-year-old male patient who, when clinically examined, shows an adequate general state of the composite face. The reason why he went to the specialized services of the teaching clinic of our university is that he had profuse bleeding and redness of his gums at the time of brushing his dental hygiene. In the previous interview, the patient reported that the previous week he resorted to the dentist, the mime who reported the existence of abundant dental plaque and the red coloration of his gums. Asked about his family history, he mentions that his father suffers from osteoporosis. Regarding the history, pathological and allergic, the patient does not present, The presumptive diagnosis considers that it is an upper and lower partial edentulous adult, suffering from gingivitis associated with severe plaque and Miller II gingival recession in piece 4.4 also corroborated with the definitive diagnosis. Consequently, the comprehensive treatment plan considered two phases. Initially physical therapy, brushing, flossing; and then scaling and prophylaxis were practiced. Phase 2 is configured with the practice of periodontal surgery. The basic and fundamental conclusion shows us how important and essential it is to make an accurate diagnosis and that the technique used is compatible in a single time and that the results are successful in that time period.

**Key Words:** Gingival recession, periodontal surgery, gingival augmentation.

## CAPÍTULO II

### 2.1. PLANTEAMIENTO DEL PROBLEMA

En la literatura estomatológica, se define a la recesión gingival como la manifestación bucal del área radicular, generada por el dislocamiento del margen gingival en sentido apical de la superficie radicular provocada por el dislocamiento del margen gingival en sentido apical a la aproximación amelocementaria, prevalentemente relacionado con un quebranto de la estética dental y gingival. De otro lado, es generado por cuadros de hipersensibilidad dentaria; ésta se puede expresar tanto localizada como generalizada. (1)

También se le llama retracción de las encías, constituyéndose como un proceso mediante el cual los márgenes gingivales se movilizan desde su posición normal hacia zonas por debajo del límite entre la corona y la raíz de la pieza dentaria, dejando por lo tanto expuesta parte del área de la raíz.

Consecuentemente, debe precisarse que los procedimientos de cirugía plástica periodontal son los indicados para la corrección de estas anomalías bucodentales. Debiéndose adaptar variadas técnicas para el tratamiento de superficies peri-implantarías. Para ello, existen diversas formas de tratamiento, entre ellos el Gold Standard, que nos permiten el injerto de tejido conjuntivo, ofreciéndonos adecuadas tasas de predictibilidad y éxito. Entonces, puede inferirse que el propósito de la cirugía plástica es resolver los problemas derivados de la escasez o ausencia de gingiva insertada, que impidan la eliminación de la bolsa o favorezcan su recidiva. Asimismo, es frecuente recurrir a ella para resolver problemas de orden estético. La gingiva insertada sirve para impedir que los movimientos de los

tejidos blandos se manifiesten en el margen gingival. No se evidencia un ancho en milímetros que pueda considerarse normal para la gingiva insertada; esta varía según la zona de la cavidad bucal, mayor en la zona anterior y menor en la zona de premolares y molares y en diferentes individuos. Pacientes con excelente higiene oral pueden mantener anchos escasos sin cambios patológicos.

Por tanto, el problema queda planteado a través de la interrogante: ¿Es posible realizar mediante la evidencia científica el diagnóstico y tratamiento del defecto mucogingival de una pieza del sector anteroinferior?

## **2.2. OBJETIVOS**

- 1.- Resumir las principales características del diagnóstico y tratamiento de la retracción gingival del sector anteroinferior de una pieza dentaria.
- 2.- Mostrar la secuencia clínica del diagnóstico y tratamiento de cirugía plástica de un paciente adulto con recesión gingival localizada.

## **2.3. MARCO TEÓRICO**

### **2.3.1. Antecedentes**

A) En Cuba, La Habana, Cruz R, et al. (2), realizaron una investigación en el año 2019, titulada “Injerto de tejido conectivo subepitelial y colgajo reposicionado coronal modificado para tratamiento de recesiones periodontales”, con el propósito de describir y resumir los alcances clínicos logrados al practicar el indicado procedimiento quirúrgico que mezcla la benignidad de los métodos bilaminares y del colgajo tipo bolsillo. El reporte, considera la exposición del tratamiento de un paciente del género masculino con 43 años de edad, quien acudió en



consulta a la Clínica Estomatológica Cubana a causa de una recesión gingival de las piezas dentarias 1.3, 5.3 y 1.4 por traslado del margen gingival vestibular hacia apical del límite amelocementaria, pero sin alcanzar la línea mucogingival. El examen clínico practicado indica retracción gingival de la clase I de la clasificación de Miller, el IHO verificado en el paciente fue del 7%, El plan de tratamiento integral consideró básicamente un injerto de tejido conectivo subepitelial cubierto por colgajo de espesor parcial desplazado coronalmente tipo bolsillo. Previamente, se efectuaron exámenes de hemograma completos. A continuación, se friccionaron las superficies radiculares expuestas de las piezas dentarias referidas, empleando básicamente uñas de Moore, seguidamente, se alisaron con curetas tipo Grace. Posteriormente, la preparación del lecho receptor se efectuó con una hoja de bisturí número 15 con mango número 3, perpendicular a la base de las papilas aledañas a los dientes involucrados, se practicó incisión horizontal coronal a la línea amelocementaria. El siguiente paso fue el diseño de un colgajo de espesor parcial con incisión festoneada que se extendió 6 mm apicalmente, introduciendo el bisturí entre la encía y la superficie radicular a nivel de las recesiones, teniendo cuidado de no perforar la superficie vestibular del colgajo. Estos procedimientos permitieron que las papilas vestibulares se desepitelizaran, y que las fibras musculares se desinsertaran para dejar sin tensión al colgajo tipo bolsillo que se diseñó el 11 al 15 con lecho periostio firme. Para la obtención del lecho donante y la obtención del injerto se ubicó el lugar donador fibromucoso de la pieza 1.5 a 1.7, separando el conjuntivo del epitelio de la mucosa masticatoria del paladar y del periostio profundo.

Después de suturar y para terminar el procedimiento, se colocó cemento quirúrgico. Los expositores del caso clínico, arriban a la conclusión que el método usado permitió la cobertura total de la superficie radicular<sup>4</sup> de la pieza 1.3 y de la 5.3 y parte de la raíz de la 1.4. consecuentemente se logró el aumento de la encía queratinizada, alcanzando un óptimo aspecto estético y una normal evolución luego de la intervención quirúrgica practicada al paciente.

**B)** Auspiciados por Medicin Electrón en Villa Clara, Cuba, el 2019, Sarduy L., et al. (3), presentaron un caso clínico sobre: “Colgajo de reposición coronal asociado a fibrina rica en plaquetas y leucocitos en recesiones periodontales”. El propósito básico y fundamental fue, demostrar clínicamente que la membrana de fibrina rica en plaquetas y leucocitos se considera como un elemento que contribuye en diseños de injertos de encías, permitiendo su saturación en el sitio, pudiendo ser adaptadas según al lecho receptor e incluso suelen ser adaptadas a piezas dentarias en caso de retracciones numerosas.. Se trata de una paciente con 40 años de edad, que acude a consulta odontológica En la presentación del caso clínico de una paciente de 40 años de edad fémina, acude a la consulta por la exposición de la raíz de varias piezas dentarias. Al examen clínico se verifican recesiones por la parte vestibular en las piezas 2.4, 2.5 y 2.6 e inclusive hiperestesia dentinaria en esta zona, ausencia de bolsas periodontales, inflamación. Tomada una placa radiográfica no se denota pérdida ósea, y como también recurriendo al hemograma completo de sangre no se percibe ningún problema sistémico. Tratando de mantener la membrana de fibrina rica

en plaquetas y leucocitos, se preparó un suero autólogo al 20% garantizándose su composición, la presencia de factores de crecimiento y moléculas con acción antibacteriana. El plan de tratamiento integral, consideró la fase quirúrgica de terapia periodontal de cobertura radicular, procediéndose a diseñar un colgajo deslizante coronario, de espesor parcial hasta la unión mucogingival, permitiéndose el desplazamiento pasivo del tejido en sentido coronal. Se procedió al friccionado de la superficie radicular adaptándose la membrana de fibrina rica en plaquetas y leucocitos sobre el lecho receptor preparado, luego procedieron a saturar el sitio del injerto colocándose al final el cemento quirúrgico hasta su correspondiente cicatrización. Los encargados del caso clínico expuesto, llegaron a la conclusión principal, de que constituyó gran ventaja que el procedimiento usado sobrellevó una mayor regeneración de los tejidos periodontales reflejados y favorecidos por: plaquetas, leucocitos, célula madre, células mesenquimales, entre otros elementos, contenidos en el biomaterial autólogo aplicado.

C) Carreño L. (4), en la Universidad Nacional Mayor de San Marcos Lima, Perú, en el año 2016, culmina el reporte de un caso clínico sobre Cirugía plástica periodontal, y manejo de encía queratinizada con injertos gingivales libres. El investigador, tuvo como propósito fundamental el planificar el tratamiento a un paciente masculino de 21 años de edad, que presentaba numerosos defectos mucogingivales ubicados en torno de sus piezas dentarias anteroinferiores. El paciente precisó que deseaba restaurarse íntegramente la boca. Al examen de la

situación estomatológica, se verifica el sangrado de las encías; en el examen intraoral del sector anteroinferior se verifica el traslado apical de la encía a nivel de la pieza 3.1 con asiduidad de inflamación, almacenamiento de placa bacteriana y acortamiento del ancho de encía queratinizada de la referida superficie. El IHO inicial tuvo un 57% de placa blanda. Cabe mencionar que el periodontograma de entrada no mostro signos de movilidad dentaria ni profundidad de sondaje mayores a 4mm. En el diagnostico determinó retracciones gingivales clase I de Miller en las piezas 3.1 y 3.2. Según el plan de tratamiento integral, éste se realizó en 2 etapas, la primera consideró educación y motivación del paciente y la segunda fue de periodoncia, raspaje y alisado radicular e injerto de tejido epitelial, más aumento de surco de piezas 2.3, 2.2, 2.1, 1.1, 1.2 y 1.3. En el procedimiento de injerto gingival libre, se empleó como tejido donante la zona palatina, del cual se obtuvo 2 injertos epiteliales de 12x8 mm de longitud, la zona receptora incluyó todo el sector anteroinferior en el que se practicó un colgajo de espesor parcial a partir de la línea mucogingival, los injertos gingivales libres fueron adaptados en la zona receptora y suturados a través de puntos suspensorios en cruz. En el periodo posoperatorio, a los tres meses se verificó la integración total de injertos gingivales, reducción de la inflamación gingival y un visible incremento del ancho de la encía queratinizada. El investigador infiere como conclusión del caso clínico expuesto, que para recesiones múltiples de clase I y II, los procedimientos de cobertura radicular son efectivos, empero pero la evidencia es limitada y cuestionable.

**D)** En el 2016, Diez R, et al. (5), presentaron la investigación titulada, “Cirugía plástica periodontal en dientes del sector anterior”, con el propósito de establecer el tratamiento más adecuado los defectos de los tejidos gingivales, darles salud, incluyendo la buena función y estética, aminorar el riesgo de progresión de la alteración. Menciona, que prevalentemente las anomalías gingivales pueden generar complicaciones al alterar la armonía y la simetría de la sonrisa. Precisa que, subsisten variadas técnicas quirúrgicas para superar estas condiciones anómalas, siendo su elección acorde con las necesidades básicas de cada paciente. El investigador arriba a la conclusión principal de que las técnicas de tratamiento mucogingival inadecuado, afectan las piezas dentarias, consecuentemente estas intervenciones quirúrgicas mucho dependen de la habilidad del operador, de las supervisiones posoperatorias, e indudablemente del correcto diagnóstico y pronóstico del profesional odontólogo.

**E)** En el 2016, se reporta un caso clínico formulado por Bueno R, Alexandro L. (6), sobre la temática de “Cirugía Plástica Periodontal”, cuyo objetivo primordial era el sobreponer el injerto de tejido conectivo, que mantenga estabilidad en el tiempo, permita el aumento de espesor y del largo de la encía queratinizada. Se trató de una paciente de 28 años de edad, que al examen clínico denota estar sistémicamente sana. Refiere la paciente que estaba siendo tratada con ortodoncia por espacio de 4 años aproximadamente. El examen intraoral, permitió verificar recesión gingival tipo 2 de Miller, con inflamación gingival localizada del biotipo gingival fino. Efectuado el diagnóstico, el plan de

tratamiento integral consideró terapia básica periodontal incluyendo también terapia de cirugía plástica periodontal con empleo de injerto de tejido conjuntivo. La cirugía plástica, se efectuó con un colgajo de reposición coronal con el empleo de un injerto de tejido conjuntivo tomado de la zona palatina. Al final el investigador arriba a la conclusión principal de que la terapia básica periodontal es muy fundamental e importante en todo tratamiento de recesiones gingivales, asimismo, el uso de injertos de tejido conjuntivo subepitelial se constituye como una práctica estándar en cirugía plástica periodontal pues genera cambios de espesor tisular, incremento de encía queratinizada y fundamentalmente cobertura radicular. En consecuencia, estima que el mantenimiento periodontal es prioritario para limitar eventos inflamatorios que faciliten el retorno de la recesión revertida.

### **2.3.2. BASES TEÓRICAS O CIENTÍFICAS**

#### **A. Epidemiología**

Académicamente puede sostenerse que diversos estudios actualmente, muestran una marcada prevalencia de recesión gingival en poblaciones a nivel global. Verbigracia, Finlandia cuyos habitantes en un 68% padecen de esta anomalía y mediante la epidemiología descriptiva, estadísticamente se estima que ha alcanzado la afectación del 11% de sus piezas dentarias. Otro es el caso de Estados Unidos de Norteamérica, en el que en un rango de 78 a 100% de sus habitantes, se hallan afectados entre el 22 y 58% de sus piezas dentarias. Aquí, en Latinoamérica se tiene la situación de Brasil que según los estudios señalados muestra que

el 89% de su población padecen de retracción gingival en 9 piezas dentarias como promedio con la mencionada anomalía bucodental. De otro lado, estudios científicos en la literatura estomatológica precisan que, recesión gingival es la anomalía en el espacio bucal, que se genera principalmente a los 50 años de edad del individuo que la padece; determinando que se conjeture que ésta se inicia a través de un proceso fisiológico que resulta del envejecimiento. Este planteamiento requiere de más evidencias para ser demostrado en su totalidad. En cambio, otras investigaciones refieren que, se constituye como una enfermedad patológica, generada de la acumulación de placa conjuntamente con una defectuosa praxis de higiene bucal, conjuntamente con otros factores concomitantes. (7).

## **B) Histología**

Histológicamente la recesión gingival se constituye como una inflamación de los tejidos que con el tiempo se expande a lo largo del área de las encías, convirtiéndose más aguda en las partes de la encía más delgada, generándose un proceso inflamatorio extendido. (8)

### **a) Normalidad en la Condición Mucogingival**

Cuando se verifica la ausencia de patología; es decir, retracción o recesión gingival, gingivitis o periodontitis, se puede inferir que subsiste una condición mucogingival normal en el paciente. Consecuentemente, ello nos permite referenciar que persisten anomalías obvias en la cavidad bucodental, las mismas que suelen constituirse como extremas. Existen algunas condiciones mucogingivales y deformidades como la

inexistencia de tejidos queratinizados, o la reducción de la profundidad vestibular, convirtiéndose estas anomalías no asociadas con el incremento de la morbilidad. Documental y clínicamente se puede demostrar que la referida salud periodontal suele mantenerse, aún subsista ausencia del tejido queratinizado. Una de las soluciones en camino, sería el tratamiento quirúrgico profesional a través de procedimientos ortodónticos o recurriendo a los implantes restaurativos o cuando no, mediante un óptimo y adecuado cuidado e higiene bucal que debe realizarlo el paciente. (9)

b) Consideraciones diagnósticas de la afección mucogingival normal.

Se define como una carencia de patología o retracción gingival, o de gingivitis o de periodontitis. Entonces, se infiere que existen morbilidades obvias en la cavidad bucodental que pueden llegar a constituirse como extremas, quedando así alejado del rango de lo que se estima variedad individual. (8).

➤ Situación mucogingival con recesiones gingivales.

Los casos de esta anomalía plantean genéricamente una modificación apical del margen apical, siendo la característica más importante son las que definen esta afección como, por ejemplo; - nivel de inserción clínica; - el fenotipo gingival; - la afección del área de la raíz; - posición exacta de la pieza dentaria; - existencia de frenillo aberrante y – cantidad de recesiones adyacentes. Cabe precisar que cuando aparecen recesiones, estas generan dificultades en el ámbito estético de los individuos que incluyen hipersensibilidad a la dentina.

➤ Situación mucogingival sin recesiones gingivales



Ante la inexistencia de recesión gingival la condición puede ser descrita como el fenotipo gingival que incluye entre otros, el grosor y anchura del tejido queratinizado; que podría constituirse en la dentadura completa o en lugares determinados. La posición de las piezas dentarias, del frenillo aberrante o la profundidad vestibular son las características fundamentales que definen esta condición.

### **C) Factores de patogenicidad de los microorganismos periodontales**

Es necesario reconocer que factores que dejan que las bacterias causen una morbilidad, adquieren la denominación de factores de virulencia. Inicialmente éstos toleran la colonización e invasión de los tejidos y posteriormente, permiten, la acción directa o indirecta de las bacterias generándose inevitablemente el deterioro tisular.

De otro lado, si se tiene en cuenta, las eventualidades que favorecen la acumulación de placa bacteriana y el contacto prolongado íntimo con los tejidos gingivales o subgingivales, pueden enumerarse a los cálculos, a los empaquetamientos de comida, factores estrogénicos, como son las obturaciones desbordantes, la prótesis lesiva y finalmente la respiración bucal.

### **D) Clasificación de Miller**

En el año 1985, Miller propone una clasificación, que en la actualidad es la más empleada para especificar los niveles de recesión gingival. La referida clasificación es fundamentalmente morfológica y tiene un enfoque en el pronóstico del recubrimiento radicular y se basa en la posición del margen gingival relacionándola a la línea mucogingival, en

el tejido perdido interproximal. Brevemente describimos las siguientes clases:

❖ **Clase I**

Que se caracteriza por el traslado apical de la encía, cuyo límite es la unión mucogingival, permaneciendo sanas las encías.

❖ **Clase II**

Caracterizado por el traslado apical de la encía invadiendo la unión mucogingival sin dañar las encías y manteniéndolas sanas y buenas.

❖ **Clase III**

Que se caracteriza por el traslado apical de la encía que traspasa o no la unión mucogingival, generando una leve pérdida del tejido interproximal.

❖ **Clase IV**

Señalado por el traslado apical de la encía que traspasa o no la unión mucogingival, posibilitando pérdida considerable y severa del tejido interproximal. (10)

**E) Aumento Gingival**

A través de la evolución de las técnicas de cirugía mucogingival, se pensaba que con la subsistencia de adecuadas cantidades de encía queratinizada se podía mantener la salud de los tejidos y controlar la pérdida de inserción. Actualmente, los nuevos estudios e investigaciones evidencian que la salud gingival puede mantenerse muy

independientemente de sus dimensiones. Empero, se sostiene que, en ausencia de higiene bucal, la placa genera más enrojecimiento cuando se hallan encías finas con limitada encía queratinizada. En consecuencia, la prescripción para efectuar un incremento gingival produciría muchas molestias al efectuar el cepillado o también en la masticación generada por una encía débil y fina, e inclusive proporcionar mayor resistencia en la encía en torno a una restauración subgingival. (11)

#### **F) Recubrimiento radicular**

Un recubrimiento radicular en la praxis se realiza a causa de una demanda estética o cuando se verifica sensibilidad radicular. Pero hay que tener en consideración que, pueden efectuarse con el propósito de mejorar convenientemente la topografía gingival, así como también prevenir la acumulación de placa. Se sostiene que, junto con el trauma por cepillado; son las razones fundamentales y comunes tanto de recesión gingival como de exposición radicular.

#### **G) Injertos pediculados**

Estos injertos de tejido conectivo, consisten en la extracción de una porción de tejido conjuntivo, efectuado principalmente del paladar, para cubrir zonas en las que las encías se hallan retraídas y parte de la raíz de la pieza dentaria está expuesta. Entre ellos se puede diferenciar: colgajo rotacional; colgajo de avance coronal e injertos conectivos:

#### **H) Alargamiento coronario**

Desde el ángulo estético, esta intervención suele indicarse a efectos de eliminar el exceso gingival, generado por una insuficiente corona clínica de las piezas dentarias. Se determina a través de un profundo análisis de la

asociación corona-raíz-hueso; esto permitirá conocer la etiología de la excesiva exposición gingival frente a toda la estructura. Es conveniente, asimismo, entre otros, el análisis de la simetría dental, la inclinación dental, la inclinación axial de las piezas dentarias, la ubicación del cenit gingival, los puntos de contacto, así como la relación de las papilas frente al borde incisal.

#### **I) Gingivectomía**

Se refiere a la eliminación de un rodete gingival, cuando la banda de encía queratinizada está aumentada y no se requiere retocar el hueso. Esta técnica, debe ser practicada con el mayor celo, en pacientes que presenten encías pigmentadas; puesto que la incisión a bisel externo modificaría la referida pigmentación, concediendo a la encía una banda decoloración más tenue. Considerando este caso, es necesario practicar una gingivectomía de modo simétrico a ambos lados de la línea media o en todo caso realizar una incisión a bisel interno.

#### **J) Colgajo de reposición apical**

Teniendo en cuenta si es necesario practicar un contorneado óseo, debe efectuarse este procedimiento, básicamente en individuos que presentan un biotipo basto o deforme. Procedimiento realizado en pacientes con biotipo grueso, con la presencia de varias piezas dentarias en el sector posterior. Queda puntualizado que no debe practicarse en un solo diente del sector anterior. (12) .

### **2.3.3. BASES CONCEPTUALES**

#### **A. Recesiones Gingivales**

Llamado también retracción gingival se basa en el traslado o desplazamiento hacia apical, lo que indudablemente genera áreas de exposición radicular de magnitud variable. Se considera que es un hallazgo común y que su frecuencia, dimensión y gravedad se incrementa con la edad del paciente y muestra una prevalencia superior en los varones. (13)

#### **B. Injerto Gingival Libre**

Se refiere al tejido sacado preferentemente de la mucosa palatina o genéricamente de otras zonas subcutáneas o submucosas. Esta parte de tejido se compone de fibras colágenas, células fibroblásticas, fibras reticulares y epitelio gingival. Se practica básicamente, cuando se requiere el incremento de ancho de encías queratinizadas. (14)

#### **C. Cirugía plástica periodontal**

Varios procedimientos diseñados con el propósito de corregir patologías que incluyen tanto el periodonto, el hueso alveolar como la mucosa alveolar. (14)

#### **D. Extensión**

Es la cantidad de piezas dentarias por cada paciente y que se hallan traumatizadas por retracción gingival. (14)

#### **E. Severidad**

Expresada como la extensión de área radicular que se expone por la retracción del tejido gingival. (15) .

#### **F. Éxito de la cirugía**

Razonamiento a través de protocolos que precisan que una práctica quirúrgica, muestra resultados favorables en el posoperatorio del paciente, a corto o largo plazo. (15)

# CAPÍTULO III

## DESARROLLO DEL CASO CLÍNICO

### HISTORIA CLÍNICA

N°...0037.....

**FILIACION:**

Nombre <u>FERNANDO VICTOR CARDENAS ALFARO</u>	Fecha Nac. <u>09</u> / <u>03</u> / <u>64</u>	Edad <u>57</u>
Domicilio <u>Calle Grau N° 165</u>	Distrito <u>Chilca</u>	Teléfono <u>954090156</u>
Ocupación <u>Empelado</u>	Email: _____	Celular: _____
Estado civil <u>soltero</u> N° de hijos menores de 15 años: _____		
¿Cómo supo de la clínica dental MENDOZA? <input type="checkbox"/> volantes <input checked="" type="checkbox"/> recomendación <input type="checkbox"/> cartel publicitario <input type="checkbox"/> internet <input type="checkbox"/> radio A través de que medio le gustaría recibir el material informativo de la clínica dental <u>MENDOZA</u> <input type="checkbox"/> teléfono <input type="checkbox"/> e-mail <input type="checkbox"/> a su casa <input type="checkbox"/> mensaje de texto		

**1. MOTIVO DE CONSULTA:**

DESCRIBIR QUIERO QUE ME ARREGLEN MIS ENCIAS POR QUE SANGRAN MUCHO Y TENGO SENSIBILIDAD
Estético: <input type="checkbox"/> Dolor <input type="checkbox"/> Prótesis <input type="checkbox"/> Problemas de sonrisa <input checked="" type="checkbox"/> Sangrado de encías <input type="checkbox"/> Otros _____

**2. ANTECEDENTES MÉDICOS:**

Actualmente toma algún medicamento: <u>NO</u> ¿Cuál? _____
Es alérgico a algún medicamento: <u>NO</u> ¿Cuál? _____
Sufre o ha sufrido alguna enfermedad: <input type="checkbox"/> Infarto <input type="checkbox"/> Presión alta o baja <input type="checkbox"/> Dolor de pecho <input type="checkbox"/> Diabetes <input type="checkbox"/> Reumatismo <input type="checkbox"/> problemas vías respiratorias <input type="checkbox"/> Hepatitis <input type="checkbox"/> Tuberculosis <input type="checkbox"/> Úlcera <input type="checkbox"/> Anemia <input type="checkbox"/> Artritis <input type="checkbox"/> Epilepsia <input type="checkbox"/> Depresión <input type="checkbox"/> Otros _____
Ha sufrido sangrado anómalo: <u>NO</u> ¿A causa de? _____
Usted fuma: si <input type="checkbox"/> no <input checked="" type="checkbox"/> Cantidad: _____
Usted está en cinta o creé estarlo: si <input type="checkbox"/> no <input type="checkbox"/>
Sufre de alguna enfermedad o problema que no ha sido mencionada? _____

ENDOBUCAL	Frenillos <u>S.A.E</u> Carrillos <u>S.A.E</u>
	Paladar <u>S.A.E</u> Amígdalas <u>S.A.E</u>
	Piso de boca <u>S.A.E</u> Lengua <u>S.A.E</u>
	Encías: <u>ERITEMATOSAS</u> Forma de Arcadas: Superior
	<u>OVALADA</u> Inferior <u>OVALADA</u>
FUNCIONAL	Respiración <u>NORMAL</u> Fonación <u>NORMAL</u> Deglución <u>NORMAL</u>
	ATM <u>S.A.E</u>
	Hábitos <u>NO PRESENTA HABITOS</u>

**RADIOGRAFIAS:**  periapical  panorámica  oclusal  lateral de cráneo

.....

---

## DIAGNÓSTICO

### DIAGNOSTICO PRESUNTIVO

Paciente presenta:

- > GINGIVITIS GENERALIZADA ASOCIADA A PLACA BACTERIANA
- > RETRACCION GINGIVAL EN PIEZA 4,4. DE CLASE II SEGUN MILLER

### DIAGNÓSTICO DEFINITIVO

- > GINGIVITIS GENERALIZADA ASOCIADA A PLACA BACTERIANA
- > RETRACCION GINGIVAL EN PIEZA 4,4. DE CLASE II SEGUN MILLER

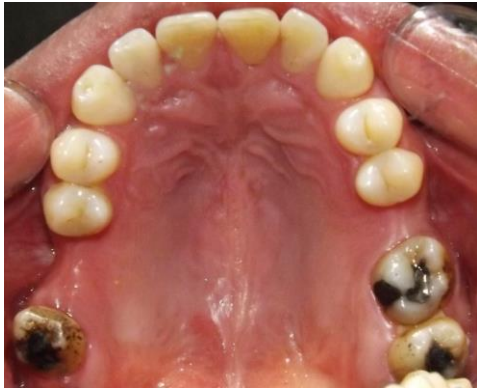PRONOSTICO:

**Favorable**

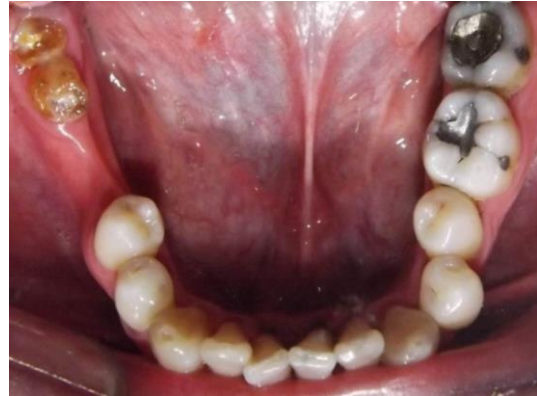

**FIG 1 y 2: Fotografías frontal y perfil del paciente**

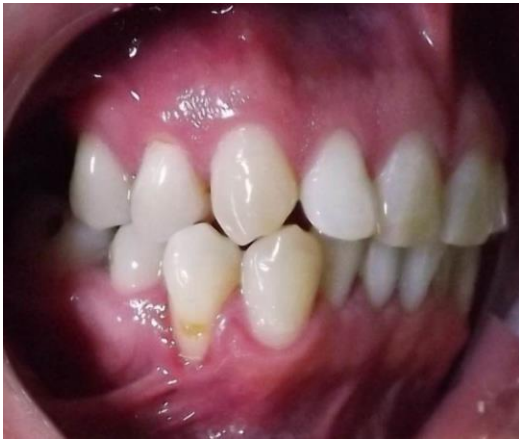



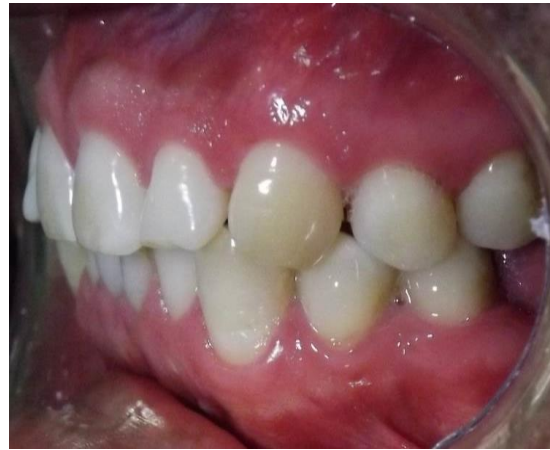**FIG. 3 Oclusal superior**



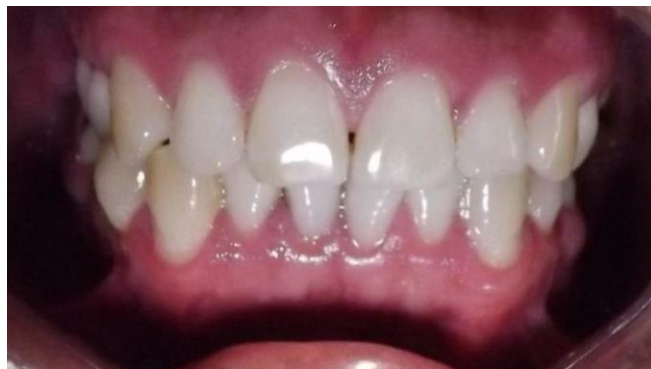**FIG. 4 Oclusal Inferior**



**FIG. 5 Lateral derecha, pza. 4,4 recesión gingival**



**FIG. 6 Lateral izquierda**



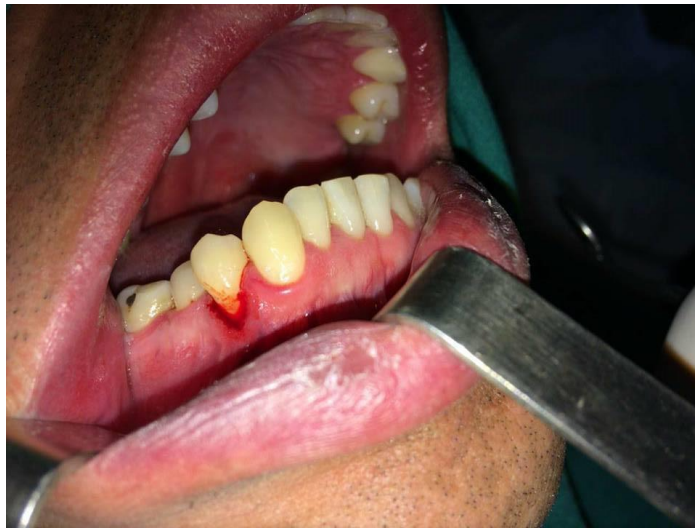**FIG. 7 Frontal anterior**

## CAPÍTULO IV

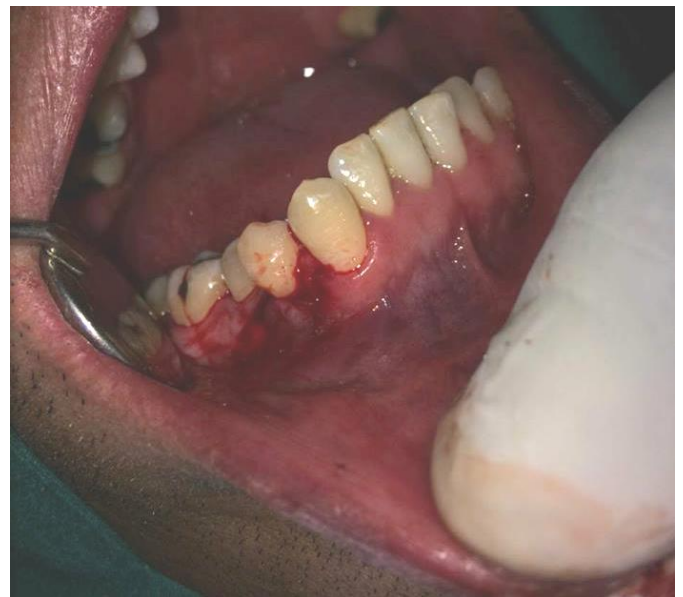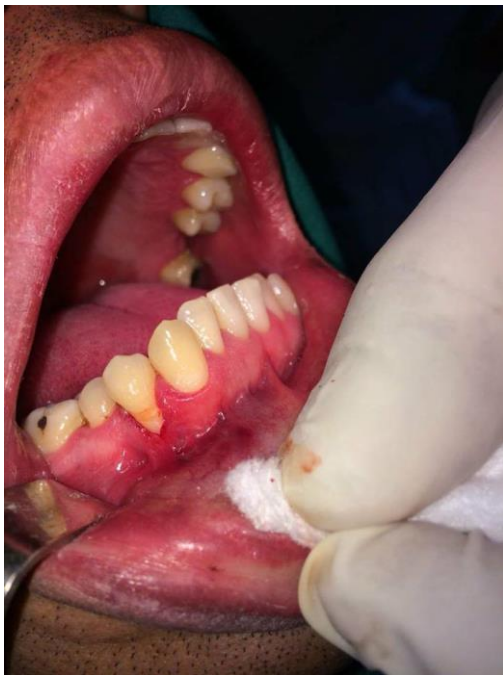### PLAN DE TRATAMIENTO

- Eliminación de factores irritantes con la enseñanza de una buena técnica de cepillado dental y uso de hilo dental (fisioterapia bucal)
- Eliminación de la placa dental blanda y dura (Destartraje y profilaxis)
- Gingivoplastia por vestibular pieza dentaria 4.4
  - a) Aplicación de anestesia local de lidocaína 2%
  - b) Con la ayuda de un bisturí se realiza una incisión horizontal en el fondo del surco.
  - c) Conformamos un colgajo con base ancha
  - d) Aplanamos el lecho quirúrgico
  - e) Irrigamos profusamente con suero fisiológico
  - f) Reposicionamos el colgajo a la altura del cuello cervical
  - g) por último suturamos.

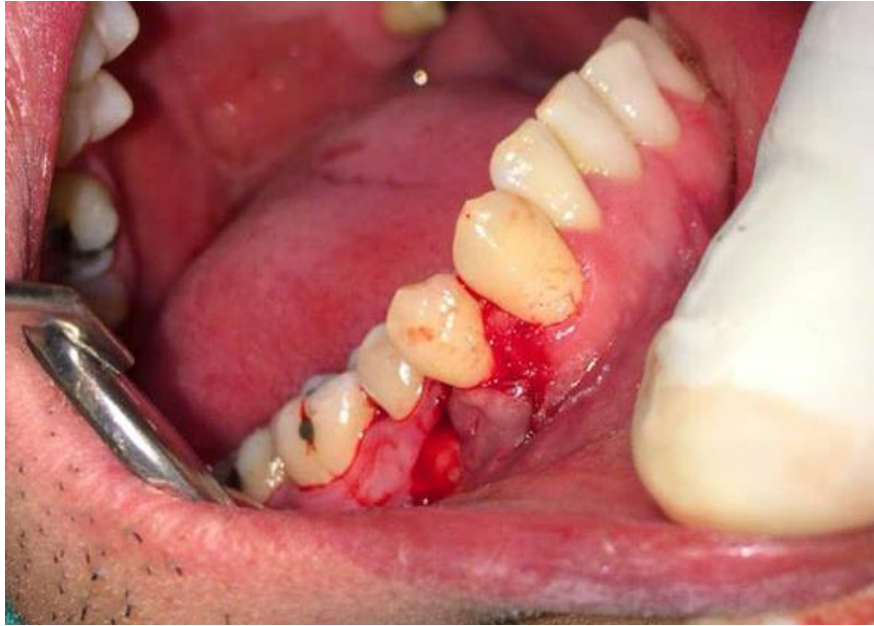**TECNICA QUIRURGICA GINGIVOPLASTIA PZA. 4.4**



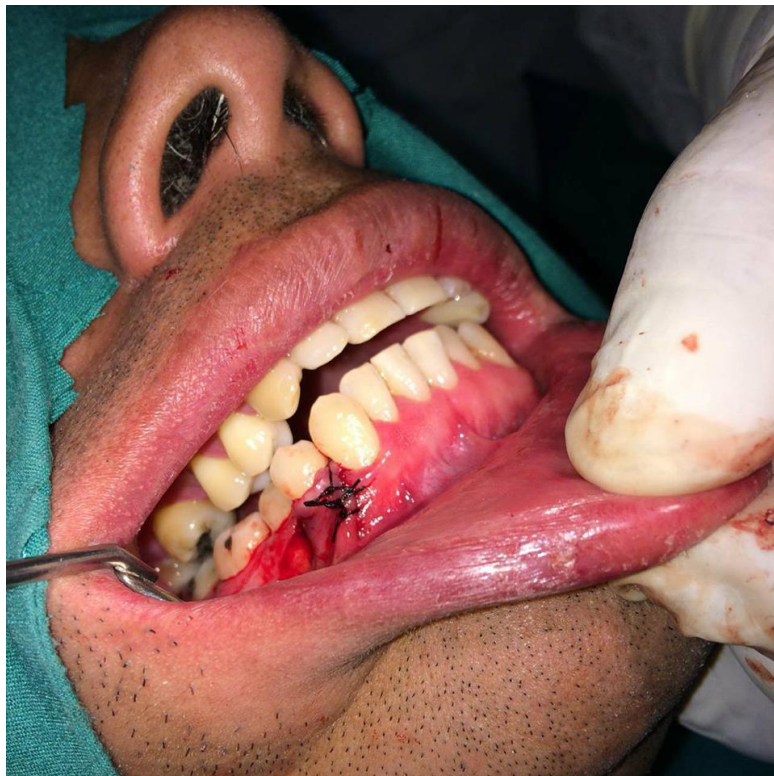
**FIG. 8 Realizamos la incisión intrasulcular**



**FIG. 8 y 9 Realizamos la separación del colgajo**



**FIG. 10 Conformación y reposición del colgajo**



**FIG. 11 suturamos el colgajo**

## CAPÍTULO V

### CONCLUSIONES

- 1ra. – El resultado exitoso de una cirugía plástica periodontal en piezas dentarias del sector anterior, se basa fundamentalmente en tres acciones y/o procedimientos: a) Realizar un adecuado y correcto diagnóstico de la etiología de las recesiones gingivales; b) Contar con instrumental y habilidades quirúrgicas pertinentes, y c) Generar un preciso pronóstico que permita la formulación de un plan de tratamiento integral específico, para cada paciente.
- 2da.– Las técnicas a emplear en cirugía plástica periodontal, se hallan condicionada fundamentalmente a la habilidad del operador en la práctica de técnica elegida, así como también a la supervisión y cuidado del intervenido en el periodo posoperatorio prescrito.
- 3ra. - En las intervenciones quirúrgicas plásticas periodontales, el operador necesariamente debe eliminar las fuerzas excesivas originadas por las fibras musculares del vestíbulo, procedimiento que le permitirá obtener resultados inmejorables.
- 4ta. – Es necesario aceptar que nuestra literatura estomatológica, en cuanto a cirugía plástica peri-implantar, adolece de mayores investigaciones científicas y reportes, motivo por el cual resulta imprescindible rastrear evidencias clínicas e información prevalente a todo nivel.



## CAPÍTULO VI

### APORTES

- 1er. – Cuando se enfrenten a cirugías plásticas periodontales, es imprescindible y necesario que, los operadores cuenten con guías de procedimientos y protocolos metodológicamente concebidos, que permitan formular diagnósticos, pronósticos y planes de tratamiento integral adecuados, que coadyuven al éxito deseado tanto por el cirujano dentista como por el paciente.
- 2do. – El profesional odontólogo al realizar el examen clínico de la cavidad bucodental, debe ser minucioso y consecuente para detectar anomalías gingivales que posteriormente suelen complicarse, ocasionado incluso pérdida de piezas dentarias del paciente.
- 3er. – Es pertinente considerar la realización de más trabajos de investigación científica, respecto a la línea de estudio, describiendo evidencias clínicas sobre las cirugías plásticas periodontales generadas por recesiones gingivales.
- 4to. – Acorde con la praxis de la cirugía plástica periodontal, se hace necesario que, por protocolo, los controles clínicos sean mayores a un periodo trimestral.

## CAPITULO VII

### REFERENCIAS BIBLIOGRÁFICAS

1. García Rubio, A.; Bujaldón Dasa. Recesión gingival. Diagnóstico y tratamiento. Av. Perladon Implantol.2016.
2. Cruz R, Caballero D. Injerto de tejido conectivo subepitelial y colgajo reposicionado coronal modificado para tratamiento de recesiones periodontales. Rev cubana Estomatol.2019; 56 (4).1-10.
3. Sarduy L, Arce M, Corrales M, Díaz A, Cantero C. Colgajo de reposición coronal asociado a fibrina rica en plaquetas y leucocitos en recesiones periodontales. Medicent Electron.2019; 23(3).295-304.
4. Carreño L. Cirugía plástica periodontal, manejo de encía queratinizada con injertos gingivales libre. [Reporte de un caso clínico para optar la especialidad en Periodoncia]. Lima: Universidad Mayor de San Marcos;2016.
5. Diez R, Costa X, Bascones A. Cirugía plástica periodontal en dientes del sector anterior. Avances en Periodoncia.2016;28 (3):147-154.
6. Bueno R, Alexandro L. Cirugía Plástica Periodontal: Reporte de un caso clínico. Odontoestomatología.2016;18(27):49-54.
7. Li Wong, J.C. Redescubrimiento radicular. Investigación bibliográfica del proceso de suficiencia profesional. Universidad Peruana Cayetano Heredia. 2015.
8. Ardela Medina C.M. Recesión gingival: una revisión de su etiología, patogénesis y tratamiento. Argentina. 2016.

9. Klein Riquelme C.C. Biotipo Periodontal y Recesiones Gingivales: prevalencia e indicadores de riesgo en adolescentes entre 15 y 19 años de la ciudad de Santiago. Universidad de Chile. 2015.
10. Brito Ch., Pezántes A. Prevalencia de recesión gingival y factores asociados en estudiantes entre 18 y 25 años de la Facultad de Odontología de la Universidad de Cuenca. Ecuador.2016.
11. García G. Evolución de la recesión gingival localizada a los 6, 12 y 18 meses. Universidad de Granada. España. 2016.
12. Díaz A, Hernán R, Silva M. Técnica quirúrgica de Edland Mejchar para corrección de recesión gingival. Av Periodon Implantol. 2016;28(1): 35-39.
13. Merijohn G. Manejo y prevención de la recesión gingival. Periodontol. 2016.
14. Graziani Gennal, F. Eficacia de los procedimientos plásticos periodontales en el tratamiento de múltiples recesiones gingivales. 2015.
15. Cairo F. Eficacia de los procedimientos de cirugía plástica periodontal en el tratamiento de las recesiones gingivales faciales localizadas. Una revisión sistémica. 2015.