

UNIVERSIDAD PERUANA LOS ANDES

Facultad Ciencias de la Salud
Escuela Profesional de Odontología



TRABAJO DE SUFICIENCIA PROFESIONAL

Título : FRENECTOMÍA EN EL TRATAMIENTO DE LA ANQUILOGLOSÍA- REPORTE DE UN CASO.

Para optar el Título Profesional de: Cirujano Dentista

Asesor : Miguel Ángel Mendoza García

Autor : Bach. Martha Evelin Quispe Sánchez

Línea de investigación institucional: Salud y Gestión de la Salud

Línea de investigación de la escuela Profesional de: Odontología

Lugar o institución de investigación: Huancayo

N° de resolución de expedito: 0656-2021-DFCC.SS.-UPLA

HUANCAYO – PERÚ

2021

DEDICATORIA

El presente trabajo esta dedicad a Dios y a mis padres.

Gracias por permitirme dar un paso más en mi vida.

AGRADECIMIENTO

A los docentes de la carrera profesional
de odontología por llevarme a la luz del saber, a mis
asesores por su apoyo incondicional para este
caso clínico

Contenido

RESUMEN	5
ABSTRAC.....	6
CAPÍTULO II. INTRODUCCIÓN.....	8
2.1. PLANTEAMIENTO DEL PROBLEMA	8
MARCO TEÓRICO	9
BASES TEÓRICAS	12
Definición	12
a) Epitelio plano estratificado no queratinizado	
b) Tejido conectivo laxo:	13
c) Tejido conectivo elástico:	13
Clasificación de frenillo lingual	14
ANQUILOGLOSIA.....	15
ETIOLOGÍA.....	15
CLASIFICACIÓN.....	15
CONGÉNITA.....	15
ADQUIRIDA.....	15
a) Anquiloglosia Intencional o Quirúrgica:	16
CARACTERÍSTICAS CLÍNICAS.....	16
Alteraciones que comprometen el lenguaje y habla en el paciente	16
TRANSTORNOS DE LA ALIMENTACIÓN	17
MANIFESTACIONES CLÍNICAS EN RESPECTO A LA ODONTOLOGÍA	18
MANEJO TERAPÉUTICO EN EL PACIENTE CON ANQUILOGLOSIA	18
TRATAMIENTO CONSERVADOR	18
TRATAMIENTO QUIRÚRGICO.....	19
MANEJO PRE OPERATORIO PARA PACIENTES CON ANQUILOGLOSIA.....	20
ANESTESIA.....	20
MEDICACIÓN PRE OPERATORIA.....	21
CUIDADOS POST OPERATORIOS	21
RESULTADOS	21
Seguimiento	21
Indicadores de resultado favorable	21
CAPÍTULO III	22
DESARROLLO DEL CASO CLÍNICO	22
III CONTENIDO.....	30
DESARROLLO DEL CASO CLÍNICO	30
IV. CONCLUSIONES.....	46
V. APORTES	¡Error! Marcador no definido.
BIBLIOGRAFIA.....	47

RESUMEN

La anquiloglosia con etiología congénita y asociada a otros síndromes que causan interferencias en la movilidad lingual y que tendríamos que realizar un diagnóstico diferencial de las diferentes posiciones del frenillo de la lengua para poder hacer un plan de tratamiento, una lengua normal se fija el frenillo en el medio y en la parte superior, generalmente en las carúnculas sublinguales, una lengua submucosa el frenillo no hay membrana presente, una lengua corta de fijación de menor tamaño, en la cresta alveolar, siendo que se visualiza tres puntas fijadas del frenillo en la cresta de la lengua, una lengua anteriorizada su fijación encima de la mitad, se establece próximo a la lengua y finalmente la anquiloglosia se observa la lengua completamente adherido al piso de boca. Reporte del caso se observa una niña de 04 años y a la consulta a sus padres refiere presentar molestia del diente al masticar los alimentos, presenta el hábito de succión digital, paciente colaboradora y sociable, al examen intraoral observamos en el frenillo lingual que esta alterado con una inserción anterior de consistencia fibrosa, tamaño corto y movilidad alterada, el problema de caries múltiple y problema periodontal también se asocia al frenillo corto. La paciente niña presenta posible anquiloglosía y a la vez la formación de diastema entre las piezas 31 y 41. El plan de tratamiento fue realizar la frenectomía lingual con buen pronóstico. por lo tanto, en trabajo continuo con los especialistas en terapia del lenguaje se mejoró la pronunciación de fonemas como la R vibrante simple y múltiple, la cual se realizó la interconsulta con la fonoaudióloga para consolidar la pronunciación. Se concluye que el tratamiento en conjunto con diferentes especialidades da un resultado bueno para el paciente niño o niña permitiendo una correcta función de la alimentación, deglución y fonación de la articulación de las palabras.

Palabras claves: Anquiloglosia, frenillo lingual corto, lengua presa, frenectomía, sedación, cirugía oral de media complejidad.

ABSTRACT

Ankyloglossia with congenital etiology and associated with other syndromes that cause interference in lingual mobility and that we would have to make a differential diagnosis of the different positions of the frenulum of the tongue to be able to make a treatment plan, a normal tongue fixes the frenulum in the middle and in the upper part, generally in the sublingual caruncles, a submucous tongue the frenulum there is no membrane present, a short fixation tongue of smaller size, in the alveolar crest, being that three fixed tips of the frenulum are visualized in the crest of the tongue, a tongue anteriorized its fixation above the middle, is established next to the tongue and finally the ankyloglossia is observed the tongue completely adhered to the floor of the mouth. Report of the case, a 04-year-old girl is observed and upon consultation with her parents, she refers to presenting discomfort of the tooth when chewing food, presents the habit of digital sucking, a collaborative and sociable patient, the intraoral examination we observed in the lingual frenulum that is altered with an anterior insertion of fibrous consistency, short size and altered mobility, the problem of multiple caries and periodontal problem is also associated with the short frenulum. The girl patient presents possible ankyloglossia and at the same time the formation of a diastema between teeth 31 and 41. The treatment plan was to perform a lingual frenectomy with a good prognosis. Therefore, in continuous work with specialists in speech therapy, the pronunciation of phonemes such as the simple and multiple vibrating R was improved, which was consulted with the speech therapist to consolidate the pronunciation. It is concluded that the treatment in conjunction with different specialties gives a good result for the boy or girl patient, allowing a correct function of feeding, swallowing and phonation of the articulation of words.

Key words: Ankyloglossia, short lingual frenulum, prey tongue, frenectomy, sedation, medium complexity oral surgery.

CAPÍTULO II. INTRODUCCIÓN

2.1. PLANTEAMIENTO DEL PROBLEMA

Desde el inicio del nacimiento a futuro se tiende a evaluar al paciente bebe con opiniones tanto del neonatólogo como del pediatra y odontopediatra que es parte del protocolo en indicar que en la parte intra oral tenemos que descartar una posible anquiloglosia. Cuando nos referimos a la anquiloglósia tenemos que tener en cuenta que en la literatura nos viene como diferentes formas de nombrarlos el cual concordamos en que es un frenillo corto en la cara ventral de la lengua unido al piso de boca y esta hace que se limite la funcionabilidad que puede hasta llegar a tratar de inmediato como también dejar que en conjunto con el especialista en terapia del lenguaje o fonoaudiólogo se manejen con opiniones a la edad en la que se pueda actuar para el beneficio del paciente .

Cuando nos vemos con estos tipos de casos tanto en la consulta privada o en cualquier establecimiento de salud tenemos que actuar en concordancia con otras especialidades, pues tenemos también que considerar que muchos padres dejan pasar este problema que causa daños en los hijos y consecuencias en la calidad de vida de esta persona.

MARCO TEÓRICO

NACIONALES

Mendoza M, Ynfantes K (2019)¹, hicieron una investigación la relación existente entre el frenillo lingual con los trastornos fonéticos en niños del Perú los órganos fono articulares son considerados como el mecanismo de habla, sin embargo, pueden verse afectado por la ejecución motora debido a problemas neurológicos o de origen musculo esquelético como presentar alteración en el frenillo lingual, la adquisición de fonemas a los 3 años son la /m/, /n/, /ñ/, /p/, /b/, /c/, /f/, /y/, /L/, /t//Ch/, a los 4 años los fonemas /g/, /d/, /J/, /r/ vibrante simple los fonemas que se alteran por causa del frenillo son : /t/, /l/, /s/, /d/, /z/, /r/ vibrante simple, /r/ vibrante múltiple el estudio fue de tipo observacional transversal analítico prospectivo se realizó la transcripción a la base de datos de Excel y la importancia a Stata SE 15, donde se utilizó una tabla de codificación para el procesamiento de datos asignando un valor numérico a las variables y con esto se realizó las tablas de frecuencia absoluta y relativa, comparación de porcentajes con la prueba estadística de Chi cuadrado, así como la diferenciación de las variables de género y edad y se midió la razón (OR), con la finalidad de evaluar el género y edad el cual influyo en las tablas. Los resultados encontrados 92 niños evaluados, en el estudio se visualizó que los niños presentan un trastorno al frenillo lingual corto con un 77.27% (N=17), una menor frecuencia de frenillo lingual corto y anteriorizado un 88.89% (N=8) y el frenillo lingual anteriorizado un 83.33% (N=5). El frenillo normal está representado con un 54.55% (N=12) y se encontró dentro de la población el frenillo lingual submucoso con 78.79%. Se concluye un frenillo lingual alterado donde predomina el frenillo lingual corto.

Huasco y col. (2015)² en su trabajo titulado “Características de la producción del habla en niños de 5 años a 6 años de la institución educativa Fe y Alegría N° 2, Condevilla – SMP, perteneciente a la U.G.E.L. 02” un trabajo de tipo descriptivo transeccional evaluaron a 100 niños de 5 a 6 años con un resultado del 53% presentaron alteraciones del habla con origen musculo esquelético con compromiso en muchos con el frenillo lingual.

INTERNACIONALES

Castro R. Bravo Y. Francis, edtal (2020)³ hicieron una evaluación sobre los tratamientos de frenectomías con el objetivo de ver los resultados clínicos de las técnicas convencionales frente a las técnicas con láser en la remoción de frenillos aberrantes. De un total de 501 archivos, al evaluar la duplicidad solo restaron 318, de los cuales 281 fueron excluidos por no tener relación con frenectomías. Llegaron a la conclusión que el láser con co2 ofrece resultados mejores que las convencionales.

Pérez N, López M. (2020)⁴, hizo una evaluación en cuba sobre la la anquiloglosia en niños de 5 a 11 años con respecto a la evaluación del diagnóstico y plan de tratamiento. La lengua presa, es un problema que causa dicción al paciente, es un problema psicosocial al emitir las palabras el paciente, es sorprendente el porcentaje que afecta en la emisión de los sonidos, motivo por el cual el profesional de odontología esté capacitado y tiene que trabajar con otras áreas como el fonoaudiólogo y el especialista en terapia del lenguaje en la secuencia normal del habla y el lenguaje, lo cual mejora considerablemente al realizar la liberación quirúrgica del frenillo. El tipo de estudio es descriptivo longitudinal en una población de 829 niños, donde presentaron anquiloglosia 29

niños que representan un 3,49%, de ese grupo los 29 presentan problemas de fonema de la /r/ y 10 /m/, los 28 pacientes presentaron evolución satisfactoria después del tratamiento, solo 1 su evolución no fue satisfactoria; de los 29 pacientes atendidos sin cirugía, 28 tuvieron una evolución favorable de la cicatrización sin complicaciones, solo 01 tardó en la cicatrización por presentar tejido de granulación, lo cual demoró 15 días. Después del tratamiento quirúrgico y la rehabilitación con el logopeda, los resultados fueron satisfactorios al 99%. Se concluye seguir realizando estudios desde los 2 años de edad, lo cual se evitará futuras dislalias futuras.

Jara C (2019)⁵, evaluó en Ecuador la “prevalencia del frenillo lingual corto en niños de 3 a 10 años de edad”, generalmente estos niños son capaces de pronunciar los sonidos en su idioma, además la función del habla tiene como componentes la fluidez con la que se trasmite las palabras la voz que utiliza la respiración, las cuerdas vocales y la articulación que es la forma en la que se generan los sonidos de una letra. El tipo de estudio fue descriptivo documental porque la información recolectada fue a través de las historias clínicas, es transversal porque se realizó en un tiempo determinado, el cual es 2019-2020 CI. Los resultados encontrados de 297 historias, solo 7 presentaron un frenillo lingual corto, con respecto al sexo masculino predominante con un 71% en comparación al femenino con un 29%, en cuanto al tipo de tratamiento un 14,25% se recomendó un tratamiento quirúrgico y un 85 no se establece en las historias clínicas, en cuanto a la deglución un 85% no presenta problemas de deglución, mientras un 14.25% presenta una deglución atípica, se concluye que un frenillo lingual corto desencadena un número de anomalías entre ellos la

deglución atípica, puede afectar la calidad de vida al impedir los movimientos de la lengua al lamer un helado, al silbar o al tocar un instrumento de viento.

BASES TEÓRICAS

FRENILLO LINGUAL

Definición

Conceptos y definiciones sobre el frenillo lingual corto hay varios, pero todos llegan a la conclusión que es un tejido netamente mucoso que compromete la cara ventral de la lengua y en la mucosa lingual de los incisivos inferiores en la línea media⁶.

El crecimiento es un factor importante para la toma de decisiones pues la evaluación desde el nacimiento y a las pocas semanas se va dando el crecimiento gradual de la lengua y a la vez el frenillo se va colocando a una posición más media el cual será la posición más definitiva a lo largo de su vida.

Tomando en cuenta la evolución de la vida desde los 6 meses a los 5 años de edad el frenillo será menos prominente por el crecimiento de los maxilares y erupciones dentales.⁷

El movimiento de la lengua en toda su estructura va a depender también en el proceso de deglución, tenemos que tener en cuenta la funcionabilidad en conjunto sobre los huesos, músculos y frenillo.⁷

En las alteraciones del frenillo lingual podemos mencionar al frenillo corto que va a dificultar los movimientos y trayendo como consecuencia como en la deglución y la dicción y llegando a entablar conexiones con los especialistas del

caso como del especialista en terapia del lenguaje y el odontopediatra para proceder en el momento indicado con el tratamiento quirúrgico.⁸

En los bebés está indicada cuando se dificulta la amamantación. Los conceptos sobre si se debe realizar una anestesia previa de tipo infiltrativa no es necesaria pues se puede trabajar con anestésicos tópicos como el Emla tomando de referencia el primer molar decíduo, es aquí que el nervio lingual está más superficial en la región del piso, tenemos que tener en cuenta también que aquí no es necesaria la sutura o solo en casos especiales se podrá hacer sutura.⁹

Histología

Podremos mencionar tres capas histológicas las cuales serán.⁵

- a) **Epitelio plano estratificado no queratinizado:** constituido por un epitelio grueso con diversas capas celulares.
- b) **Tejido conectivo laxo:** ricas en fibras colágenas, células adiposas, fibras musculares y vasos sanguíneos.
- c) **Tejido conectivo elástico:** formado por fibras elásticas, gruesas en disposición paralela y organizadas en haces separadas por tejido laxo. Submucosa que contiene glándulas mucosas, glándulas salivares menores, etc.⁶

Clasificación de frenillo lingual

Tipo 1: En este estado el frenillo se alarga hasta la punta de la lengua, generalmente en el hueso alveolar.

Tipo 2: En este segundo estado el frenillo se encuentra 4mm atrás de la punta de la lengua.

Tipo 3: En este tercer estado el frenillo llega a la mitad de la lengua y a la mitad del piso de boca. Este frenillo generalmente es más grueso.

Tipo 4: En este cuarto y último estado el frenillo está esencialmente pegado a la base de la lengua, es grueso, brillante y no elástico⁶

Con lo que respecta con tipo de presentación de estos frenillos podemos distinguir:

a) Frenillo con contextura fibrosa: Compuesto de tejido conectivo y membrana mucosa.

b) Frenillo con contextura muscular: Pueden estar involucrados distintos músculos en el frenillo lingual como son el músculo geniogloso y el genihioideo.

c) Frenillo con contextura mixto o fibromuscular: En los frenillos linguales se observa por un lado una unión tendinosa firme con el suelo de la boca y, por otro, un cordón fibroso unido al proceso alveolar.¹

ANQUILOGLOSIA

Cuando nos referimos al termino anquiloglosia podemos acotar que se trata ya de una alteración en la lengua con un frenillo corto que restringe los movimientos de la lengua el cual va a limitar los movimientos de esta y produce trastornos del lenguaje que si no lo corregimos puede traernos consecuencias tanto fonéticas como problemas dentales en el paciente.⁴

ETIOLOGÍA

Son muchos los factores, pero podemos nombrarlas a los síndromes o condiciones no sindrómicas como en los síndromes de Ehlers-danlos, síndrome de Ellis-van Creveld, síndrome de Pierre-Robin, síndrome oro-facial-digital, estenosis pilórica hipertrófica infantil, holoprosencefalia y hendidura palatina.¹

CLASIFICACIÓN CONGÉNITA

- Inferior
- Parcial
- Total
- Lateral
- Superior o Palatoglosia

ADQUIRIDA

- Traumática
- Quirúrgica o Provocada.⁶

- a) **Anquiloglosia Intencional o Quirúrgica:** Fijación de la lengua al piso de boca, que con fines terapéuticos es provocada mediante procedimientos quirúrgicos. Conviene indicar que, en el caso de otra anomalía, como en el caso de Pierre Robín, la retrusión de la lengua produce alteración en vías respiratorias; la terapéutica que se sigue en estos casos consiste en producir una anquiloglosia terapéutica con fijación de la lengua al suelo de la boca, con el fin de evitar su retrusión. Esto permite la supervivencia del paciente sin plantear más problemas respiratorios.⁷

CARACTERÍSTICAS CLÍNICAS

La mitad de los casos son asintomáticos, no se considera una auténtica enfermedad pueden pasar inadvertidos por largo tiempo. Se puede observar limitación de movimientos linguales fundamentalmente los de protrusión y elevación. Los casos severos pueden causar problemas para hablar, comer y en el amamantamiento. También impide una fonación normal, principalmente la pronunciación de ciertas consonantes y diptongos.⁷

Alteraciones que comprometen el lenguaje y habla en el paciente

La evolución normal del desarrollo consta de diversas etapas que se alcanzan de forma secuencial y a edades relativamente constantes. La adquisición de la habilidad de pronunciación representa un proceso de maduración; las vocales son los primeros sonidos que se articulan. Los sonidos de las consonantes requieren más tiempo. Algunos sonidos para

ser producidos requieren mayor habilidad motora que otros, y por lo tanto, son más difíciles de producir; tal es el caso de la 'R', que en el habla es uno de los últimos sonidos en aparecer. Sonidos más fáciles de ser producidos como la 'P', la 'T' y la 'M' aparecen más temprano en el habla que otros. El frenillo lingual corto, en algunos casos, dificulta la elevación normal de la punta de la lengua para la pronunciación de los sonidos /t/, /d/, /n/, /l/. No obstante, los niños se adaptan con facilidad a este problema y su pronunciación llega a ser aceptable. También se va a producir un rotacismo en la /rr/. Se considera que la alteración es importante cuando:

- La punta de la lengua no puede sobresalir más allá de los dientes o del borde de las encías. Cuando la punta de la lengua tenga una muesca al sacar la lengua al máximo de la boca.⁸

TRANSTORNOS DE LA ALIMENTACIÓN

La lengua juega un papel muy importante en la lactancia materna. Ayuda a atraer el pecho a la posición adecuada dentro de la boca y luego forma un surco a lo largo del pecho para mantener el tejido mamario en posición dentro de la boca sosteniendo la leche en su parte posterior hasta el momento de tragar. Las dificultades que presenta el frenillo lingual corto para la lactancia dependerán del grado de flexibilidad, de la longitud de lengua que queda libre y de la flexibilidad del fondo de la boca. Esta teórica dificultad para la alimentación (lactancia) es compensada por el bebé de diversas formas, de modo que es infrecuente encontrar verdaderos problemas en el amamantamiento.

MANIFESTACIONES CLÍNICAS EN RESPECTO A LA ODONTOLOGÍA

Puede traumatizarse el frenillo lingual por el contacto con los incisivos inferiores y formarse una úlcera o incluso llegar a desgarrarse por completo.

MANEJO TERAPÉUTICO EN EL PACIENTE CON ANQUILOGLOSIA

- El paciente puede presentar trastornos en la articulación de la palabra pues tiene también que ser evaluado por el fonoaudiólogo y terapeuta del lenguaje.
- se incluye también a pacientes niños con limitaciones evidentes de la lengua
- Un paciente niño recién nacido con alteraciones evidentes de anquiloglosia debe ser tratado en el acto.

Objetivos terapéuticos

- Específicamente son dos y podemos mencionar primero corregir los trastornos de articulación y fonación y así integrar al paciente en su medio
- Como segunda medida tenemos que recordar el crecimiento craneofacial van de la mano y puede limitar esta con lo que respecta al maxilar inferior .⁸

TRATAMIENTO CONSERVADOR

Cuando se está ante un frenillo lingual que produce una anquiloglosia moderada en edad temprana (antes de los 8 años) puede recomendarse un tratamiento conservador que consiste en ejercicios apropiados que

permiten obtener un alargamiento del frenillo lingual. Se efectúan distintos ejercicios: - Colocar la lengua hacia el paladar. - Sacar la lengua hacia el exterior. - Apretar algún objeto con la lengua. Estos 3 ejercicios se deben realizar 10 veces cada uno, 3 veces al día. Estos ejercicios son también recomendables después de hacer la frenectomía lingual.⁹

TRATAMIENTO QUIRÚRGICO

El tratamiento de elección del frenillo lingual corto es la frenectomía, consistente en la liberación de la banda de tejido fibroso que retrae y limita el movimiento de la lengua, realizando para ello una plastia local para el alargamiento del tejido. Si se observa el aspecto del frenillo bajo la lengua se puede ver que consta de dos partes diferenciadas: una próxima a la base de la lengua que es carnosa y ancha, y otra más exterior que es fina y casi transparente carente de vasos.

La proporción entre estos dos segmentos determinará la técnica quirúrgica a emplear para liberar este frenillo: – En los niños que ya no son lactantes, el segmento carnoso aumenta más que el fibroso y se hace necesario ampliar el trayecto de sección, requiriéndose anestesia local o sedación, así como puntos de sutura o electrobisturí por el riesgo de sangrado. La técnica utilizada en estos casos consiste en realizar una sección transversal del frenillo que previamente se ha delimitado con el uso de unas pinzas hemostáticas o una sonda acanalada, previa tracción mediante sutura de la punta de la lengua. Se realiza sección de la parte carnosa hasta el músculo, y, comprobando la liberación de la lengua conseguida, se sutura la herida en dirección vertical, con cuidado de no lesionar los conductos de Wharton. La herida quirúrgica se sutura con puntos sueltos de material

reabsorbible. En el acto quirúrgico se promueve el bloqueo de los nervios linguales de ambos lados por medio de anestesia local.⁸

En los niños pequeños lactantes, el segmento avascular suele predominar y con su liberación se podrá aumentar la movilidad de la lengua. La técnica utilizada en estos casos consiste en inmovilizar la lengua a través de los dedos índice y medio, realizando un corte horizontal con tijeras de disección comenzando por el extremo del frenillo próximo a la punta y a la cara ventral de la lengua. A continuación, comprimir con una gasa la herida quirúrgica para hacer hemostasia y dejar que cicatrice por segunda intención, sin dar puntos de sutura ya que no suele sangrar. En estos casos es recomendable realizar el tratamiento bajo anestesia general, sobre todo si son bebés, tomando todas las medidas oportunas.

MANEJO PRE OPERATORIO PARA PACIENTES CON ANQUILOGLOSIA

ANESTESIA

Hoy en día los tratamientos han cambiado considerablemente, en pacientes bebés se puede actuar en el momento con anestesia tópica ya que el umbral del dolor es alto también en este tipo de pacientes. En cuestión de pacientes niños se tiene que evaluar primero en el momento de actuar con interconsultas con el fonoaudiólogo y terapeuta del lenguaje.

En lo que se refiere al momento de actuar se hará con anestesia local.

MEDICACIÓN PRE OPERATORIA

a) Analgésicos: La historia clínica es la que nos va a dar la secuencia de un tratamiento farmacológico en cuestión de los fármacos respecto al tratamiento realizado.

b) Antiinflamatorios no esteroideos: para reducir el dolor y la tumefacción

c) Antibióticos: No está indicado el uso de antibióticos postoperatorios salvo una dosis profiláctica preoperatoria en pacientes con riesgos asociados.⁸

CUIDADOS POST OPERATORIOS

Se recomienda dieta líquida las primeras 24 horas, tras las cuales el niño puede comenzar a comer una dieta en forma de purés preferiblemente fríos durante dos o tres días. Es importante llevar a cabo una meticulosa higiene oral durante los primeros días del postoperatorio realizando enjuagues orales con agua y sal o con antisépticos bucales. El bebé casi siempre puede empezar a mamar inmediatamente después de la operación sin ninguna restricción.⁹

RESULTADOS

Seguimiento

Debido al uso de sutura reabsorbible preferentemente, se aconseja vigilancia por parte de la familia y revisión a las 2-4 semanas de la realización del procedimiento.

Indicadores de resultado favorable

El paciente que se ha tratado con cirugía por anquiloglosia no solamente puede tener una intervención sino dos o tres dependiendo de los casos clínicos a analizar, pues el porcentaje de evolución favorable es bueno.

CAPÍTULO III

DESARROLLO DEL CASO CLÍNICO

3.1. HISTORIA CLÍNICA

HC:

ANAMNESIS Y EXAMEN CLÍNICO

SEDE: _____

FECHA: _____

NOMBRES Y APELLIDOS: _____ EDAD: _____ SEXO: M F

MOTIVO DE LA CONSULTA: _____

CUESTIONARIO DE SALUD

1. ¿Padece de alguna enfermedad? Si No
2. ¿Sufre de presión arterial alta? Si No
3. ¿Ha sufrido de fiebre reumática? Si No
4. ¿Ha tenido algún trastorno en el corazón? Si No
5. ¿Usted o algún familiar sufre de diabetes? Si No
6. ¿Ha tenido una operación "grande" en los últimos años? Si No
7. ¿Algun medicamento le produce alergia? Si No
8. ¿Toma actualmente algún medicamento? Si No
9. ¿Está usted embarazada? Si No Mes: _____
10. ¿Ha tenido hemorragias anormales post-extracción? Si No
11. ¿Ha tenido reacciones anormales a la anestesia dental? Si No
12. ¿Cuántas veces al día se cepila los dientes? _____
13. ¿Le sangran las encías? Si No
14. ¿Tiene mal aliento (Halitosis)? Si No

RESUMEN Y ANALISIS DEL CUESTIONARIO DE SALUD

EXAMEN CLÍNICO

EXAMEN CLÍNICO GENERAL ELEMENTAL: _____

EXAMEN CLÍNICO EXTRAORAL: _____

EXAMEN CLÍNICO INTRAORAL: _____

EXÁMENES ESPECIALES: _____

NOMBRE Y FIRMA DEL ODONTÓLOGO

ES OBLIGATORIO REGISTRAR
CADA ÍTEM, ESPACIO O
CAPÍTULO DE LA HISTORIA
CLÍNICA CON LETRA LEGIBLE



DEBE SER LLENADO POR EL
ODONTÓLOGO TRATANTE
INCLUYENDO FIRMA Y SELLO



CONSENTIMIENTO INFORMADO

CONSENTIMIENTO INFORMADO

TRATAMIENTO DE ENDONCIA

Se me ha informado sobre la necesidad y conveniencia de realizar un tratamiento de ENDONCIA en una de mis piezas dentales. Al respecto, el Doctor me ha explicado que:

1. El objetivo principal del tratamiento de endoncia es el rebote del tejido pulpa inflamado o infectado y a la posterior limpieza, desinfección y sellado de la cámara pulpar y los conductos radiculares con un material que selle la cavidad e impida el paso de bacterias y toxinas.
2. El tratamiento de endoncia requiere normalmente la aplicación de anestesia local, sobre cuyos riesgos también se me ha informado.
3. Se me ha explicado que, a pesar de aplicar correctamente la técnica establecida, es posible que la infección o el proceso patológico no se elimine totalmente o que no se logre la limpieza, desinfección y sellado de los conductos radiculares, por lo que podría ser necesario realizar un retratamiento endodóntico o una cirugía para tratar el caso de algunas coronas, muelas o incisivos afectados de endoncia.
4. Después del tratamiento de endoncia la pieza dental puede cambiar de color y está en riesgo de fracturarse, por lo que generalmente es necesario colocar un refuerzo intracanalicular (perno) y una corona.
5. Concluido el tratamiento de endoncia, el cemento provisional deberá ser cambiado por la restauración definitiva, recomendada por su odontólogo tratante, en un plazo máximo de un mes. De lo contrario la endoncia puede contaminarse haciendo necesario un nuevo tratamiento. En este caso el costo del retratamiento es adicional.
6. Entiendo que todo acto quirúrgico lleva implícita una serie de complicaciones comunes y potencialmente graves que podrían requerir tratamientos complementarios tanto médicos como quirúrgicos y que ciertas condiciones médicas (diabéticos, cardiopatías, hipertensión, anemia, edad avanzada, obesidad, entre otros) pueden aumentar estos riesgos y complicaciones.

He comprendido las explicaciones que se han facilitado en un lenguaje claro y sencillo, y el especialista que me ha atendido permite realizar todas las observaciones y preguntas necesarias y me aclaró todos los dudas que le he planteado.

En base a lo expuesto, digo constancia en este documento que en mérito a la información recibida otorgo mi consentimiento para la realización del tratamiento, asumiendo los riesgos del procedimiento.

Nombre: _____
 Firma: _____
 Fecha: _____

DEBE SER LLENADO POR EL PACIENTE INCLUYENDO SU FIRMA Y DNI



CONSENTIMIENTO INFORMADO

TRATAMIENTO QUIRÚRGICO: EXODONCIA CON CIRUGÍA

Se me ha informado sobre la necesidad y conveniencia de realizar la EXODONCIA CON CIRUGÍA de la(s) pieza(s) dentales. Al respecto, el Doctor me ha explicado que:

1. El objetivo principal del tratamiento de la EXODONCIA CON CIRUGÍA es la eliminación de una pieza dentada, no necesariamente sana, que está ocasionando problemas, o que los ocasionará más adelante debido a su estado o a su posición anatómica respecto a las restantes piezas o al maxilar (incluida, semi-incluida, impactada o semi-impactada) o que, por su ubicación, grave estado o especial riesgo, no es susceptible de ser eliminada mediante una exodoncia convencional.
2. El tratamiento de endoncia de tercera muela requiere de la aplicación de anestesia local, sobre cuyos riesgos también se me ha informado.
3. La intervención consiste en una incisión en la encía y separación de la misma, para tener acceso al molar. Si fuera necesario se realiza elevación de hueso. De esta manera el diente con un fórceps o otro instrumental personal sobre la corona para poder traccionarlo, o en otros casos será necesario cortar.
4. Si con un me han realizado los medios diagnósticos que se han estimado precisos (radiografía), es posible que el estado inflamatorio del molar a extraer pueda producir un proceso infeccioso, que requiera en algunos casos tratamiento con antibióticos y analgésicos, del mismo modo que en el curso del procedimiento pueda producirse una hemorragia, que exige la colocación en el alveolo de una gasa seca.
5. Asimismo, cabe la posibilidad (muy baja) que en el curso del procedimiento se produzca la rotura de la corona, fractura del tabique interdental o de la submandíbula, que me dependen de la forma o modo de producirse las fracturas, en de su correcta realización, pero que son imprevisibles, en cuyo caso el facultativo tomará las medidas preventivas y continuará con la extracción.
6. Aunque me es consciente, puede producirse la lesión de la articulación temporomandibular e incluso fractura del maxilar, en cuyo caso deberá recibir el tratamiento preciso con un especialista en esa materia y ser resuado para control de este proceso.
7. Independientemente de la técnica empleada en el procedimiento y de su correcta realización, puede lesionarse el nervio alveolar o el nervio lingual, con pérdida de sensibilidad que normalmente es temporal y desaparece en algunos minutos, en algunos casos, podría durar entre tres a seis meses, y, raramente, es definitiva.
8. Menos frecuentes resultan las complicaciones infecciosas locales, celulitis, abscesos, osteomielitis, alveolitis que suelen controlarse farmacológicamente, pero que en algunos casos precisan tratamiento quirúrgico posterior.
9. Todo acto quirúrgico lleva implícita una serie de complicaciones comunes y potencialmente graves que podrían requerir tratamientos complementarios tanto médicos como quirúrgicos y que ciertas condiciones médicas (diabéticos, cardiopatías, hipertensión, anemia, edad avanzada, obesidad, entre otros) pueden aumentar estos riesgos y complicaciones. He comprendido las explicaciones que se me han facilitado en un lenguaje claro y sencillo, y el especialista que me ha atendido permite realizar todas las observaciones y preguntas necesarias y he aclarado todos los dudas que le he planteado.

En base a lo expuesto, digo constancia en este documento que en mérito a la información recibida otorgo mi consentimiento para la realización del tratamiento, asumiendo los riesgos del procedimiento.

Nombre: _____
 Firma: _____
 Fecha: _____

Todo tratamiento invasivo requiere obligatoriamente la firma del consentimiento informado por parte del paciente, lo cual no limita a que el operador deba tomarse unos minutos para explicar la intervención al paciente.

HOJA DE CONFORMIDAD DE ATENCIÓN ODONTOLÓGICA

F-ADM-03 Ver. 01


HOJA DE CONFORMIDAD DE ATENCIÓN ODONTOLÓGICA

SEGURO	:	
PACIENTE	:	
PARENTESCO	:	
FECHA DE ATENCIÓN	:	

FIRMA DEL PACIENTE

ESTA HOJA DEBERÁ SER FIRMADA POR EL PACIENTE SEGÚN REQUERIMIENTO DEL SEGURO.

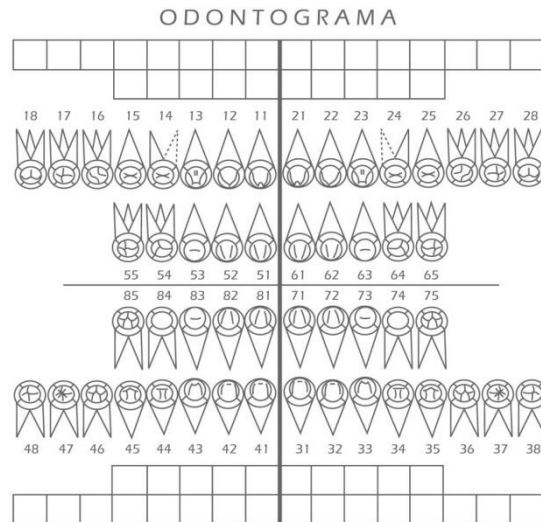
DEBE INCLUIR LA FIRMA DEL PACIENTE U APODERADO



NORMA TÉCNICA DEL ODONTOGRAMA

RM 593-2006/MINSA. Norma Técnica N°045-MINSA/DGSP-V.01

Norma Técnica de salud para el uso del Odontograma



NOMBRE: P.J.J.

F. NAC.: 29/01/2014

EDAD: 5 años y 10 meses

SEXO: Femenino

PROCEDENCIA: Pachacamac



MOTIVO DE CONSULTA:

“DOLOR DEL DIENTE AL MOMENTO DE MASTICAR LOS ALIMENTOS”

PRESENTA:

Caries en actividad

FACTORES DESENCADENANTES DE CARIES SON:

- Alimentación
- Transmisibilidad
- Higiene
- Hábitos

■ **ALIMENTACION:** Consumo de azúcares en todas sus bebidas.

■ **HIGIENE:** Una vez al día y lo realiza ella misma sin ninguna orientación.

■ **TRANSMISIBILIDAD:**

- Comparten cubiertos
- Le soplan la comida
- Prueban su comida
- Beso en la boca y en la mano

HABITOS: Succión digital - dedo índice

ANTECEDENTES ODONTOLÓGICOS

1º vez que visita al dentista

Motivo: dolor de diente a la masticación

EVALUACIÓN PSICOSOCIAL

Paciente niña, de sexo femenino, de 5 años de edad se presenta a la clínica del postgrado de odontopediatría en el colegio odontológico del Perú, cuyo motivo de consulta es “dolor del diente al momento de masticar los alimentos”, al examen se muestra colaboradora y sociable.

3.2. EXAMEN CLÍNICO ESTOMATOLÓGICO

- **CRANEO** : Normocéfalo – simetría facial
- **FONACIÓN** : Alterada (dificultad para pronunciar correctamente las palabras)
- **DEGLUCIÓN** : Atípica (interposición lingual)
- **RESPIRACIÓN** : Nasal y bucal
- **HABITOS** : Succión digital

EXAMEN INTRAORAL

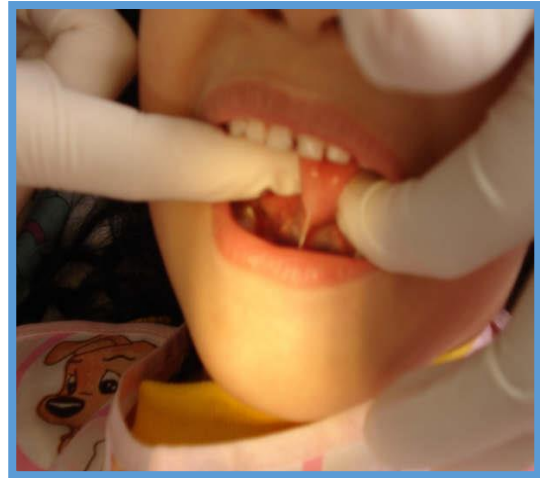
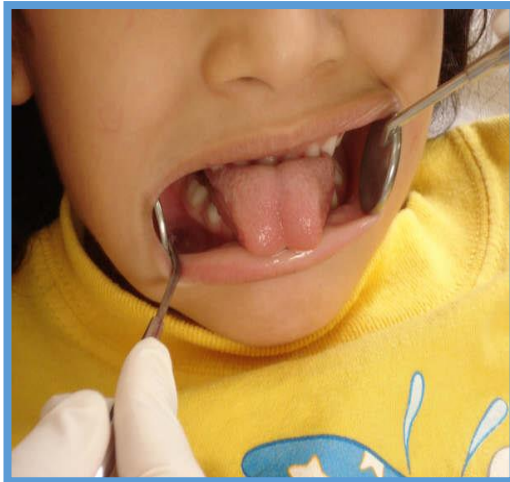AL EXAMEN SE ENCUENTRA:

- **LABIOS:** Tonicidad labial superior e inferior normal.
- **LENGUA:** Posición y tamaño aparentemente normal
- **PALADAR DURO Y BLANDO:** Aparentemente normal.

- FORMA DEL PALADAR:
Superior: ovoide Inferior: triangular
- FRENILLO LABIAL SUPERIOR: Inserción: alta.
Consistencia mucosa.
- FRENILLO LABIAL INFERIOR: Inserción: media.
Consistencia: mucoso
- FRENILLO LINGUAL: ALTERADO: Inserción: anterior
CONSISTENCIA: fibroso TAMAÑO: corto
MOVILIDAD: alterada.

AL EXAMEN DE OCLUSION PRESENTA:

- LINEA MEDIA: Superior e inferior centrada
- OVER BITE: Positivo – 50%
- OVER JET: Positivo – 3mm
- APERTURA BUCAL: 45mm
- ESPACIOS PRIMATES: SUPERIOR: derecha e izquierda
INFERIOR: solo derecha
- RELACION MOLAR TEMPORAL: Escalón distal derecha e izquierda.
- RELACION CANINA TEMPORAL: Clase I derecha e izquierda.
- RELACIÓN MOLAR PERMANENTE: No registrable



ODONTOGRAMA

- **NUMERO DE PIEZAS:** 20
 - 10 PIEZAS EN EL MAXILAR SUPERIOR
 - 10 PIEZAS EN EL MAXILAR INFERIOR

3.3. DIAGNÓSTICO

- **HIGIENE:** buena
- **PERIODONTO:** buena
- **OCLUSION:** Alterada - ausencia de espacio primate inferior izquierdo.
- **FRENILLO LINGUAL:** Corto
- **HABITO:** Succión digital

III CONTENIDO

DESARROLLO DEL CASO CLÍNICO

- **1º CITA: HISTORIA CLINICA:** Motivación al responsable y al paciente
- instrucción de técnica de cepillado y correcto uso del hilo dental – índice de higiene oral (OLEARY) – profilaxis .
- **PROTOCOLO DE HIGIENE:** Cepillado 3 veces al día (después de desayuno, almuerzo y cena), higiene abarcara: dientes, lengua, carrillo, fondo de surco y palada; utilización del hilo dental por las noches y enjuague bucal.
- **2º CITA:** Índice de higiene oral – I.T.C. - profilaxis – fluorización con flúor barniz
- **3º CITA: Sedación** (diazepam) – **Frenectomía**

EXÁMENES AUXILIARES

■ **INTERCONSULTA CON EL MÉDICO PEDIATRA**

la interconsulta con el médico pediatra se realizó para evaluar vías aéreas superiores, ya que se requiere de sedación consciente, para lo cual es necesario que las vías respiratorias se encuentren permeable.

TRATAMIENTOS REALIZADOS

- Motivación al paciente y al responsable
- Instrucción de técnica de cepillado y correcto uso del hilo dental
- Protocolo de higiene

- Profilaxis
- Obturaciones con ionómero
- Aplicaciones de flúor barniz

SEDACIÓN Y FRENECTOMÍA

FRENECTOMIA

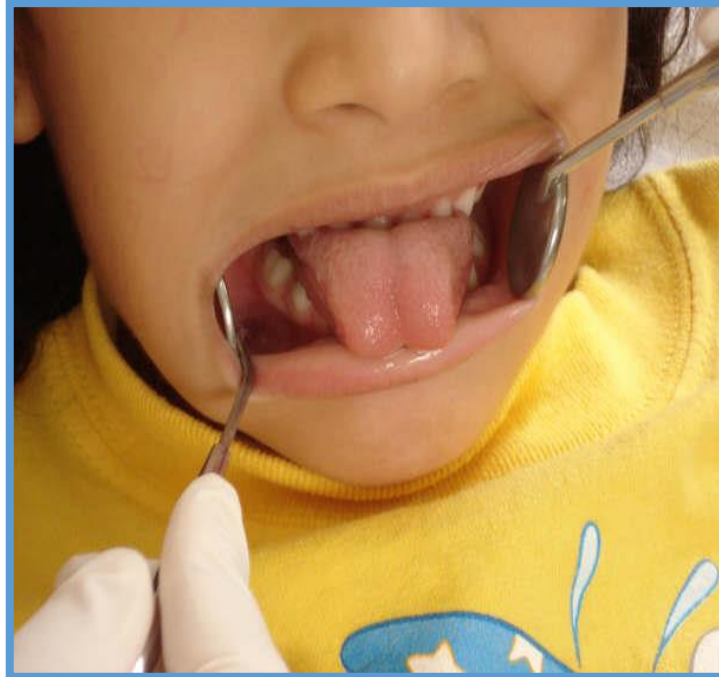- SECUENCIA DE LA CIRUGÍA

FECHA: 21/10/2019

HORA: 14:00 hrs.

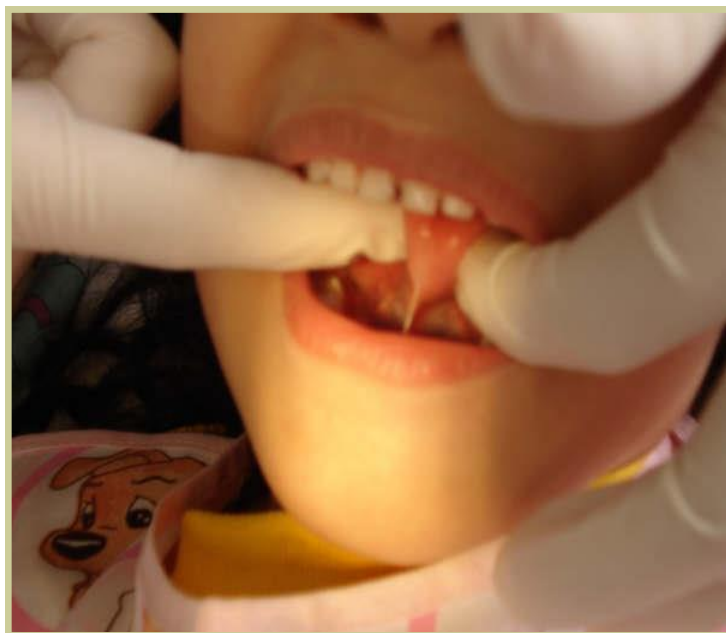VISTA DEL CASO CLÍNICO

MOVILIDAD LIMITADA

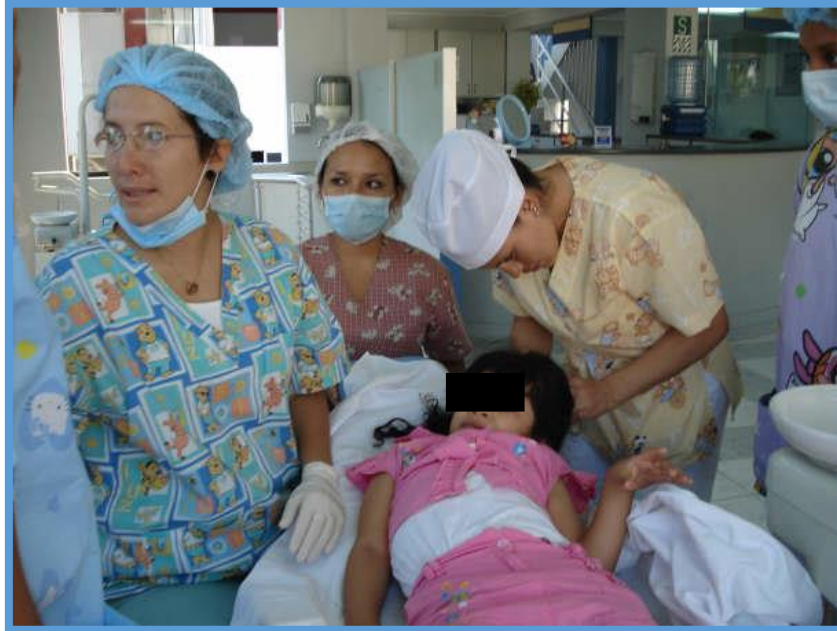

ANQUILOGLÓSIA

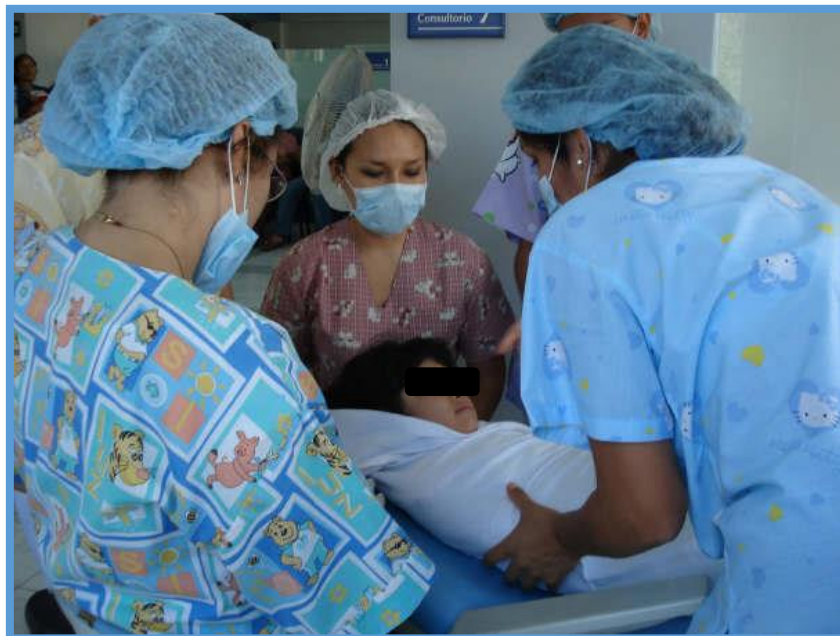FRENILLO FIBROSO



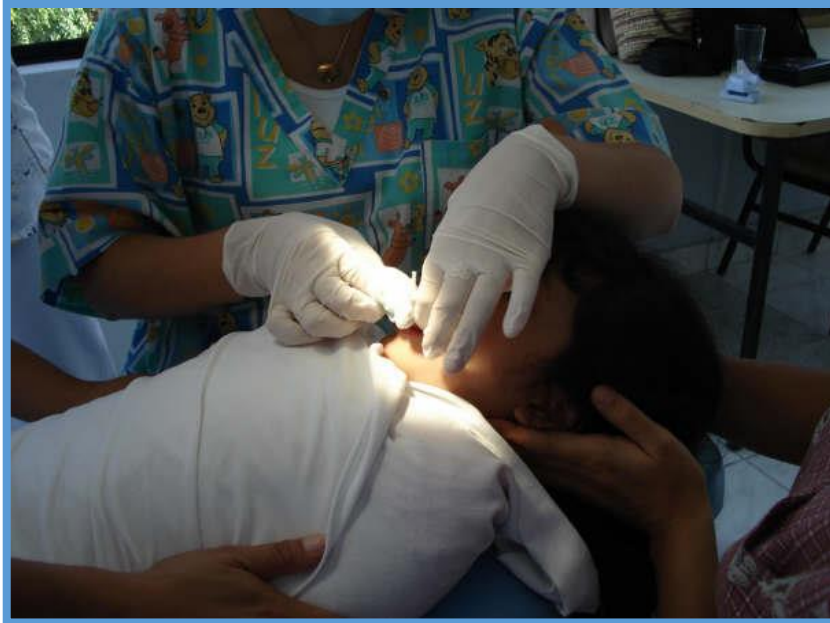SEDACIÓN CONSCIENTE



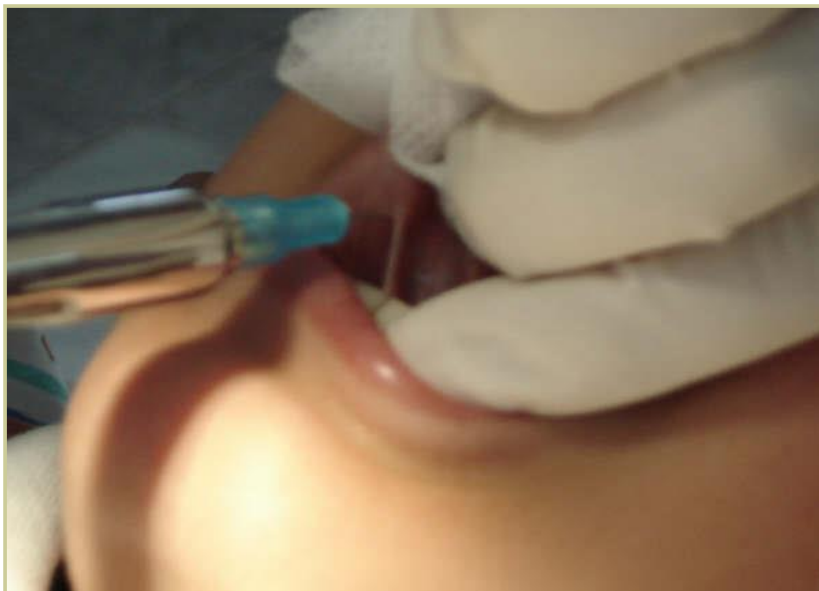RESTRICCIÓN FÍSICA



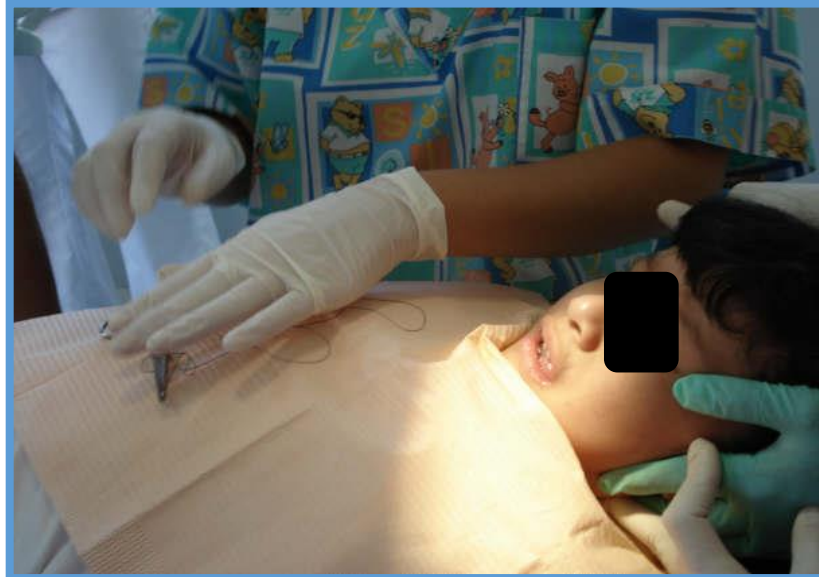DESINFECCIÓN DE LA ZONA CLOREXIDINA AL 0.12%



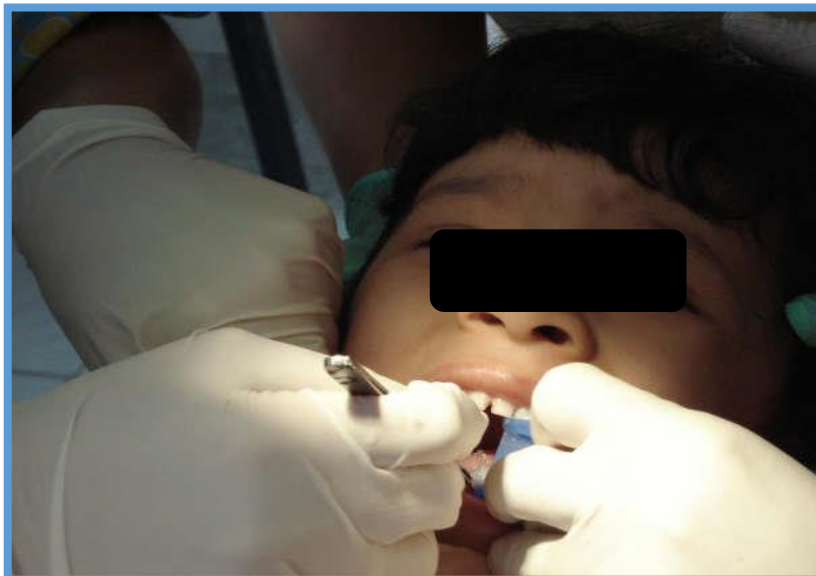
ANESTESIA PARA SUJETAR LA LENGUA



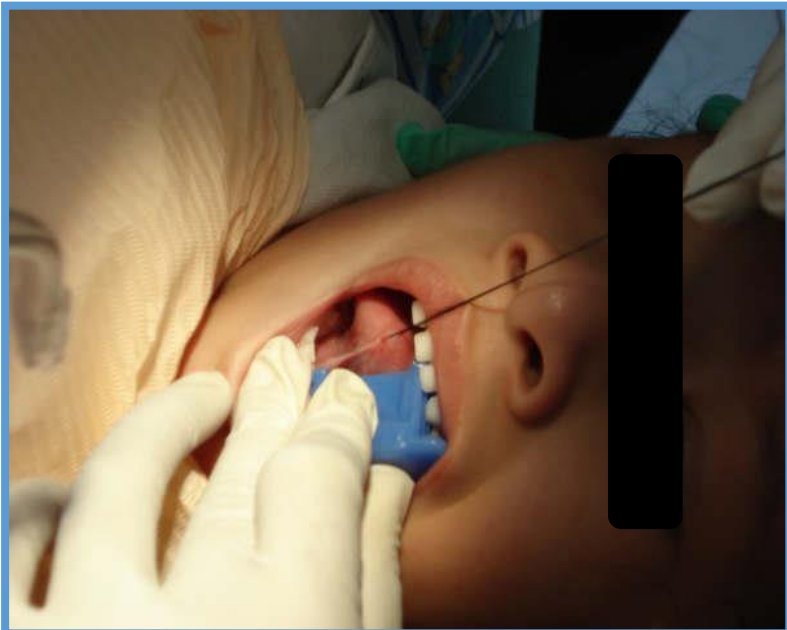
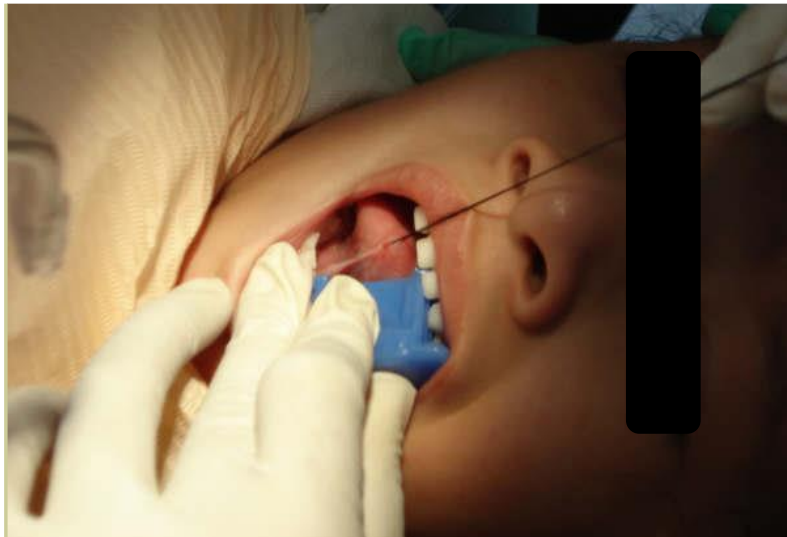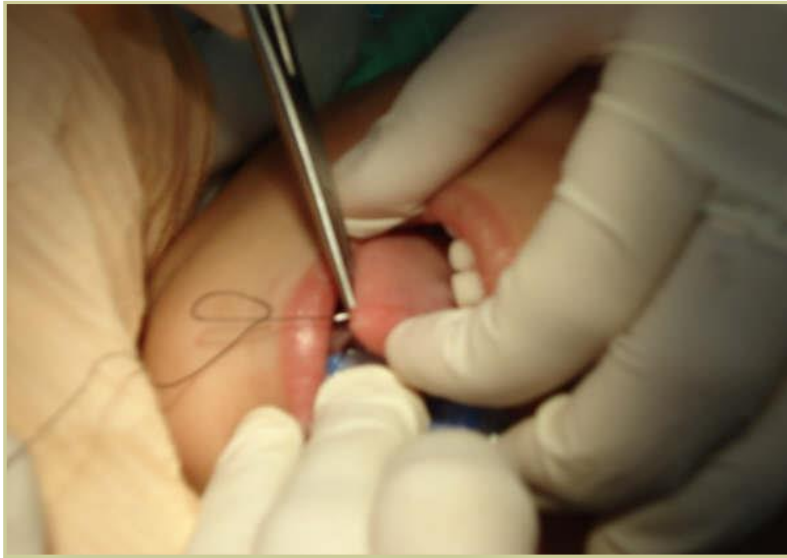PREPARACIÓN DEL HILO PARA SUJETAR LA LENGUA



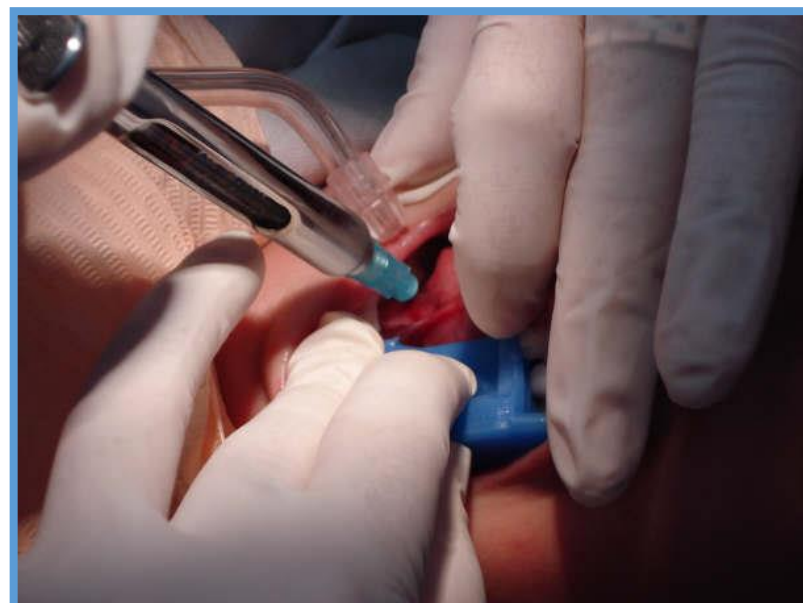
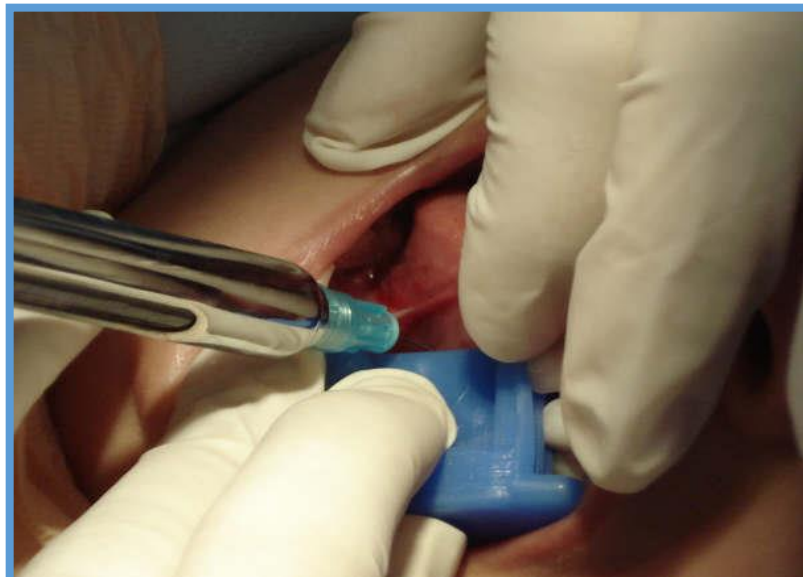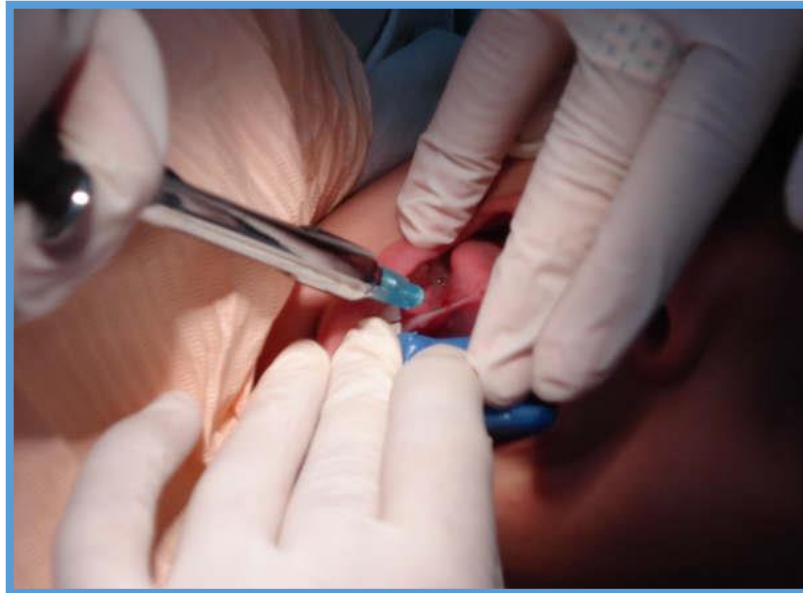
VERIFICAR EL ADORMECIMIENTO



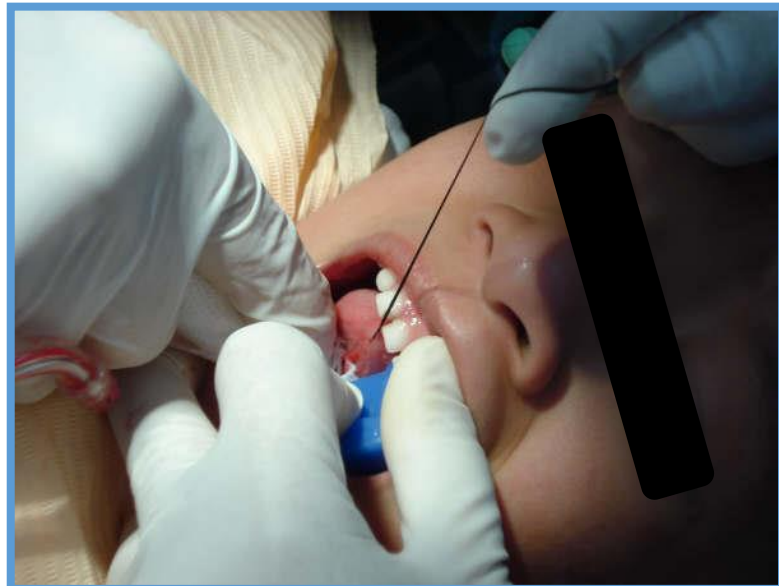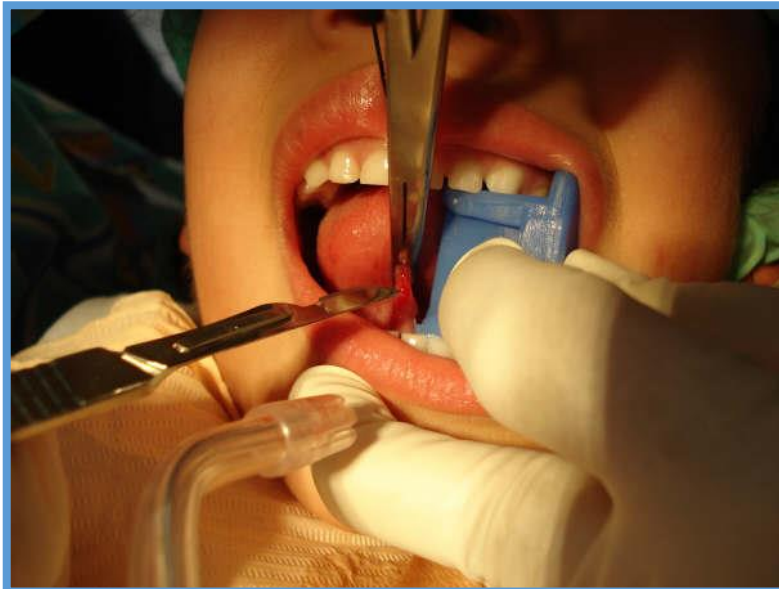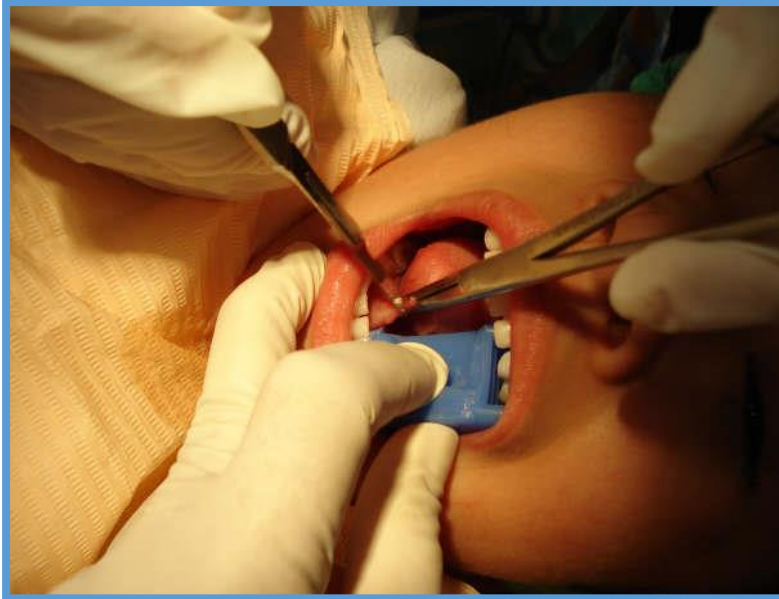COLOCACIÓN DEL PUNTO EN LA PUNTA DE LA LENGUA



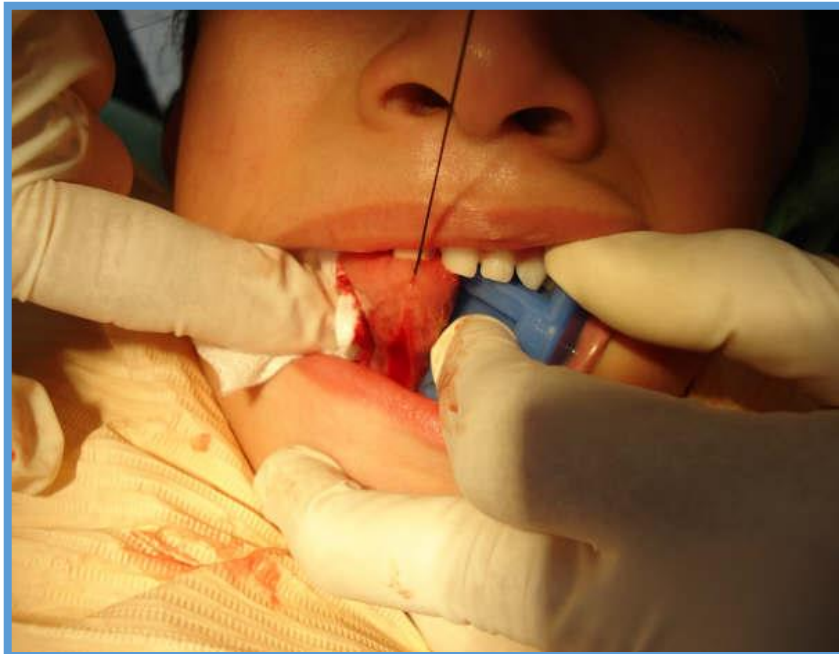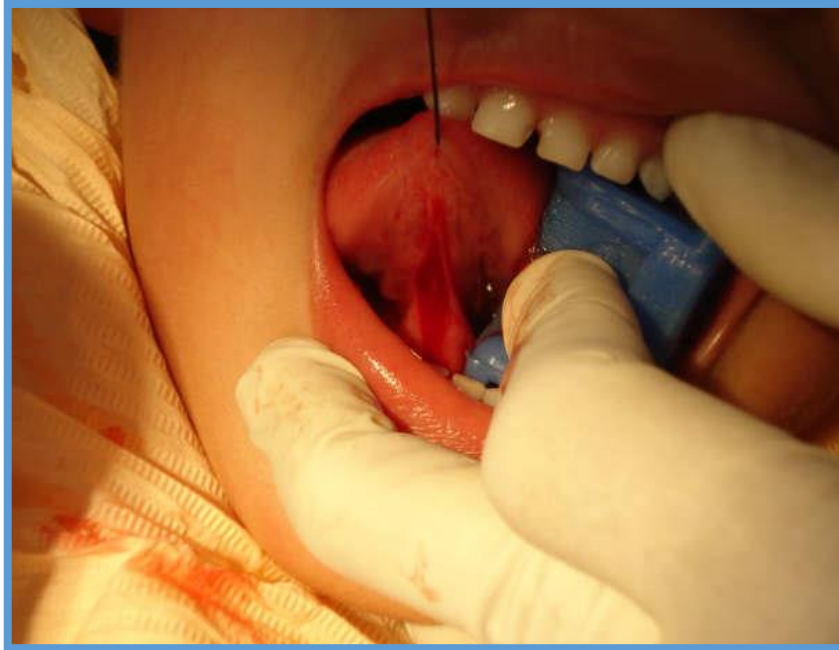
REFORZAMOS LA ANESTESIA



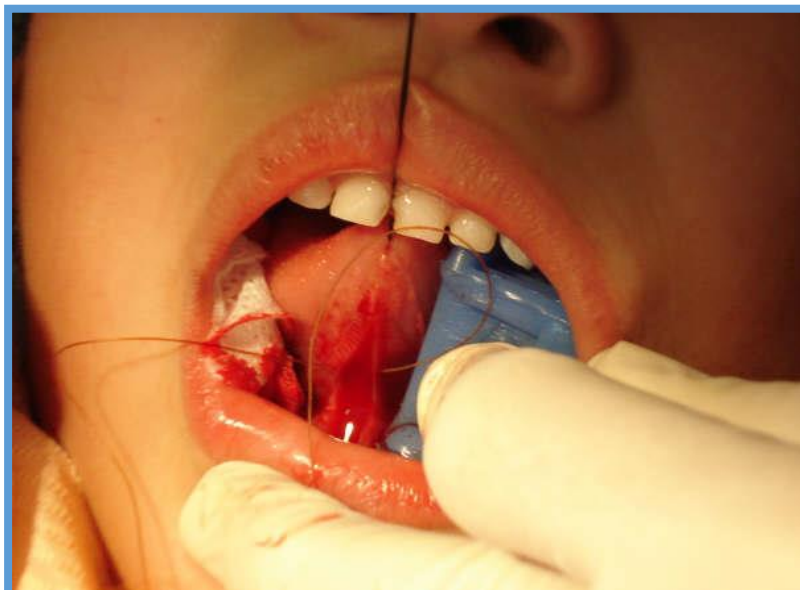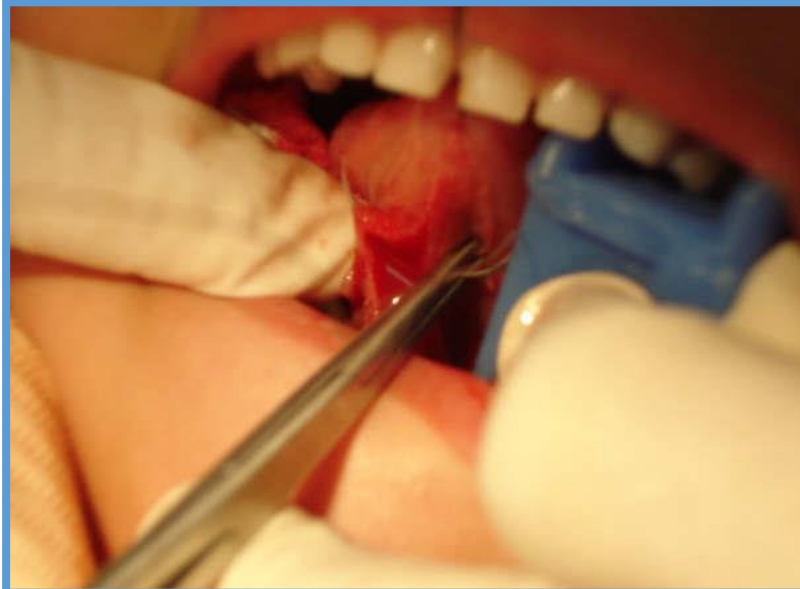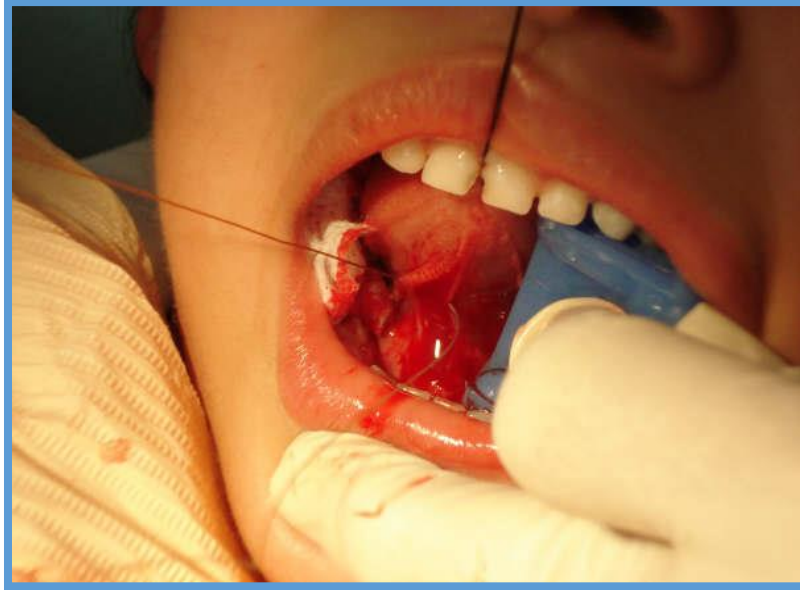
DISECCIÓN DE LA ZONA

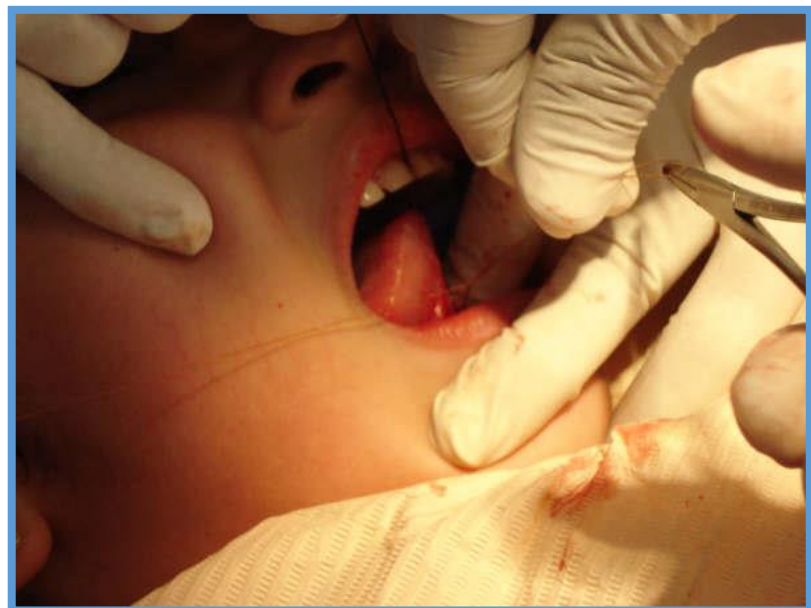
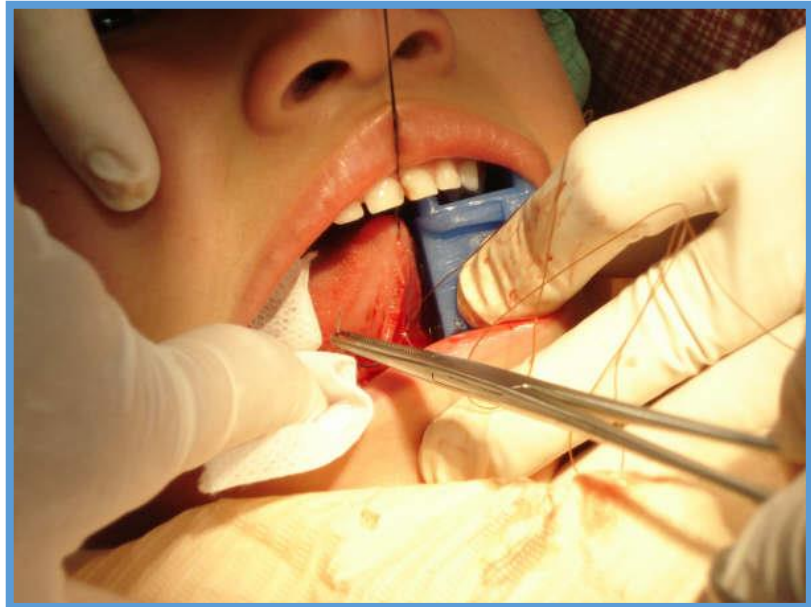
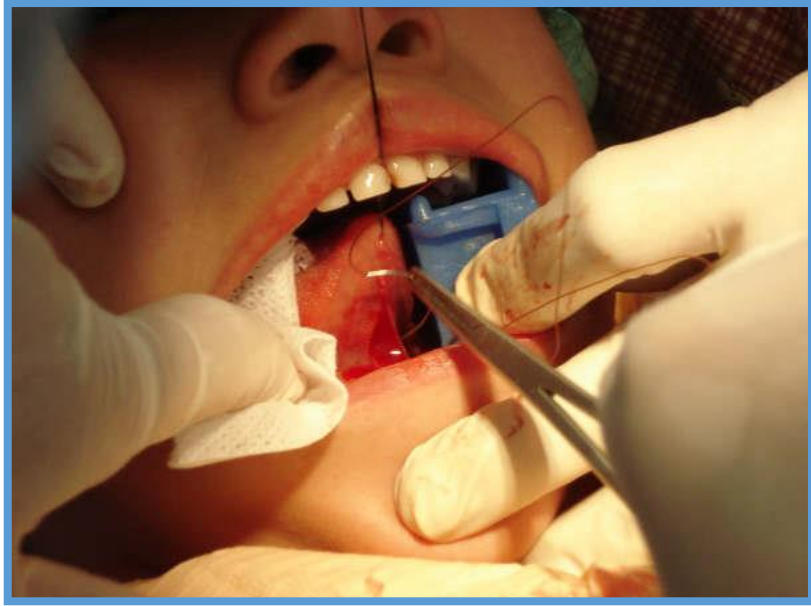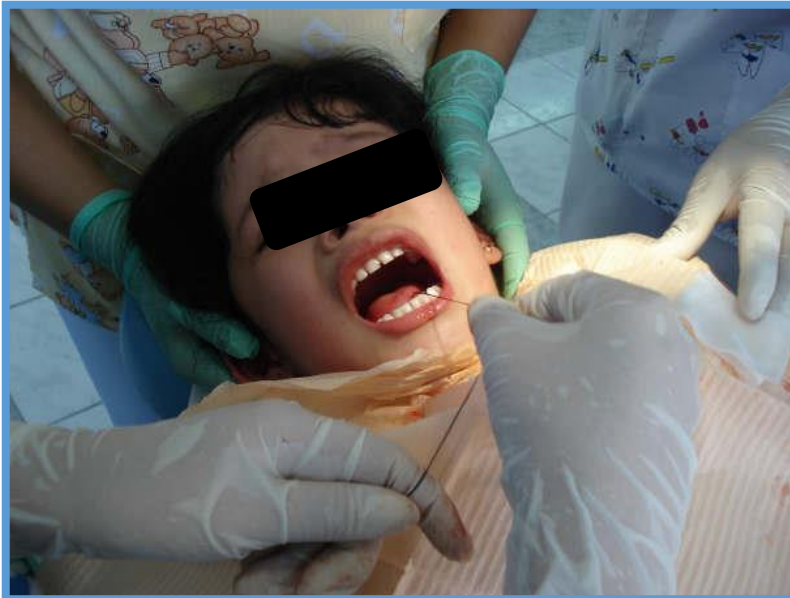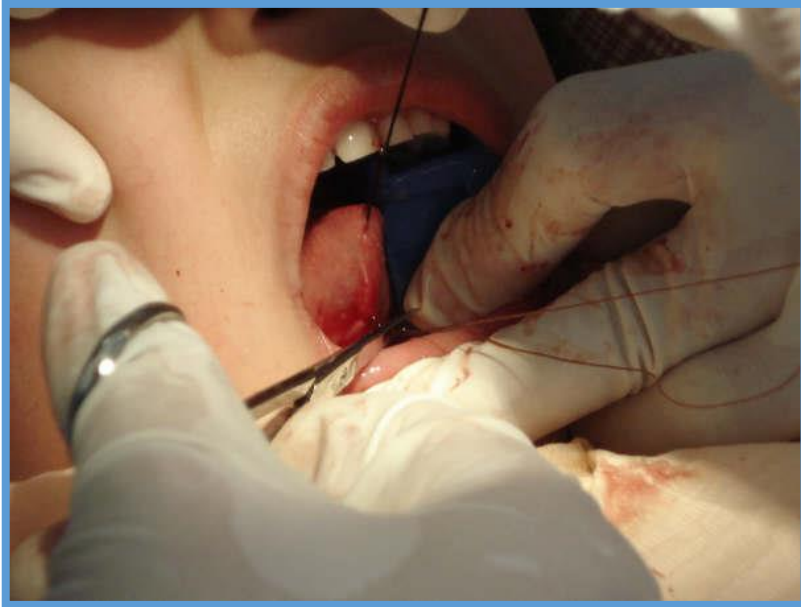FORMA DE ROMBO



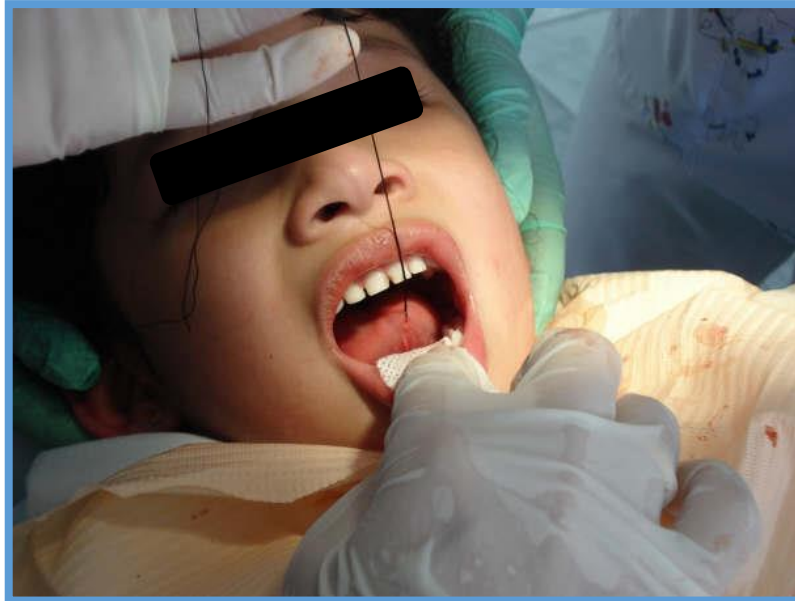REALIZACIÓN DE SUTURA



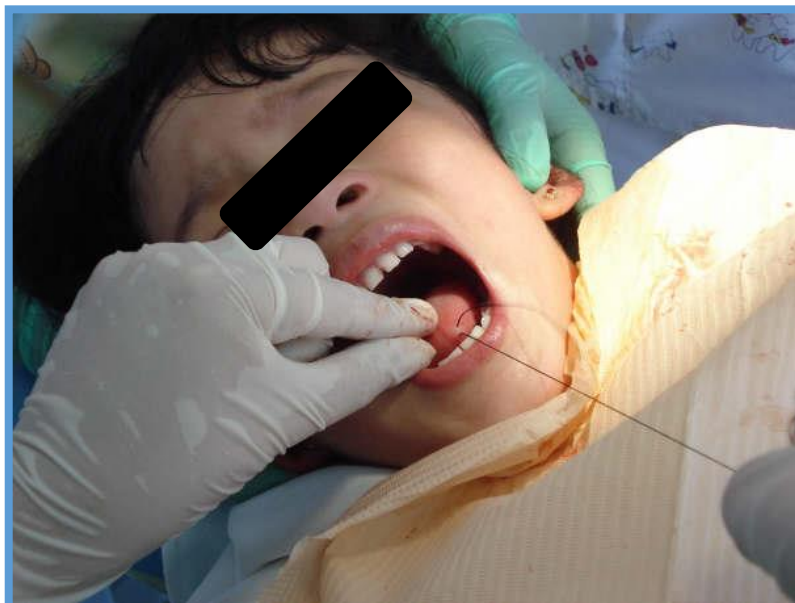



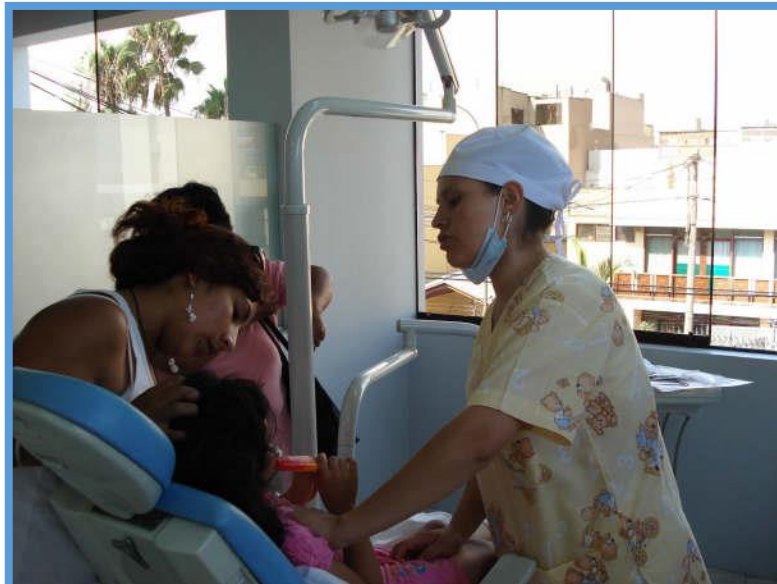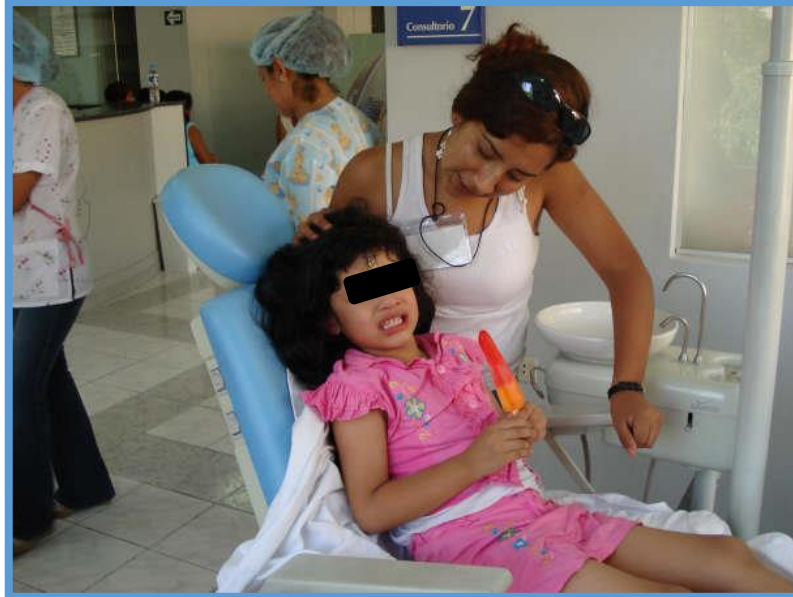MOVILIZACIÓN DE LA LENGUA



RETIRO DEL HILO QUE SUJETA LA LENGUA



INMEDIATAMENTE HIELO

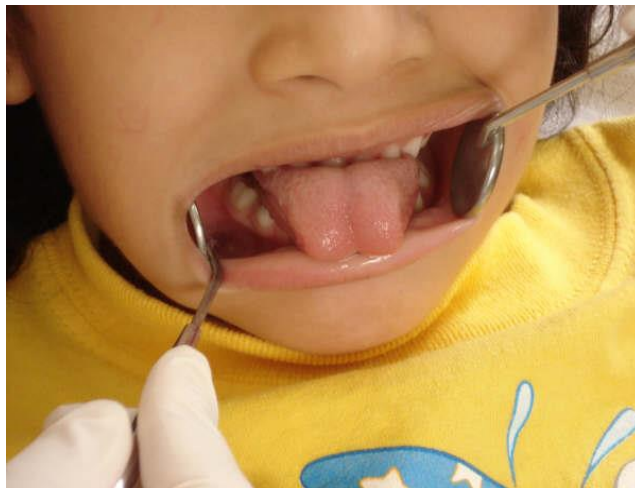

CONTROL

- 1er control: 20/11/2019



ANTES



DESPÚES



IV. CONCLUSIONES

- El frenillo lingual es una alteración de la lengua que no solo provoca problemas en el desarrollo de los maxilares o problemas de deglución, sino que también ocasiona problemas de fonación, no permitiendo la correcta pronunciación de las palabras y por ende un retraso en el aprendizaje, influyendo de esta manera en su desarrollo psicosocial.
- la frenectomía, por tanto, será el tratamiento indicado para este caso, permitiendo de esta manera su desarrollo físico y psicosocial adecuado.

BIBLIOGRAFIA

- 1.- Mendoza M, Ynfantes K. RELACIÓN ENTRE FRENILLO LINGUAL Y TRASTORNOS FONÉTICOS EN NIÑOS DE 3 A 6 AÑOS [Tesis para optar el grado de Licenciado en Tecnología Médica, especialidad de terapia de audición, voz y lenguaje]. Perú: Universidad Cayetano Heredia; 2019.
- 2.- Huasco, L, RAMÍREZ, M y Jhenifer V. Características en la producción del habla en niños y niñas de 5 años y 6 meses a 6 años y 6 meses pertenecientes a la institución educativa Fe y Alegría N°2 – Condevilla – S.M.P. UGEL 02. Tesis de Maestría en Fonoaudiología con mención en Motricidad Orofacial, Voz y Tartamudez. Lima: Pontificia Universidad Católica del Perú, Escuela de Posgrado, Centro Peruano de Audición y Lenguaje CEPAL. Consulta: 21 de junio del 2018.
<http://tesis.pucp.edu.pe/repositorio/handle/123456789/7048>.
- 3.- Castro-Rodríguez Yuri, Bravo-Castagnola Francis, Grados-Pomarino Sixto. Resultados clínicos del tratamiento de frenillos labiales; frenectomía y frenotomía. Int. j interdiscip. dent. [Internet]. 2020 Abr [citado 2020 Nov 22]; 13(1): 40-43. Disponible en: https://scielo.conicyt.cl/scielo.php?script=sci_arttext&pid=S2452-55882020000100040&lng=es. <http://dx.doi.org/10.4067/S2452-55882020000100040>.
- 4.- Pérez Navarro Norailys, López Margarita. Anquiloglosia en niños de 5 a 11 años de edad: Diagnóstico y tratamiento. Rev Cubana Estomatol [Internet]. 2002 Dic. [citado 2020 Nov 23];39 (3): 282-301. Disponible en:

http://scielo.sld.cu/scielo.php?script=sci_arttext&pid=S0034-75072002000300002&lng=es.

5.- Jara C. PREVALENCIA DEL FRENILLO LINGUAL CORTO EN NIÑOS DE 3 A 10 AÑOS DE EDAD [Tesis para optar el grado de Odontólogo]. Ecuador: Universidad de Guayaquil; 2019.

6.- Robles-Andrade Manuel Salvador, Guerrero-Sierra Cecilia. Impacto de la anquiloglosia y la frenotomía lingual en la alimentación neonatal. Perinatol. Reprod. Hum. [revista en la Internet]. 2014 Sep [citado 2020 Nov 24] ; 28

(3):154-158.Disponibleen:

http://www.scielo.org.mx/scielo.php?script=sci_arttext&pid=S0187-53372014000300006&lng=es.

7.- Quiniche A. Anquiloglosia del infante. Tesis para optar el título de cirujano dentista. Perú, Universidad Peruana Cayetano Heredia, Facultad de estomatología, 2010. (en línea). Disponible en: <http://www.cop.org.pe/bib/investigaciónbibliográfica/CYNTHIACHRISTINAQUINECHEANDRADE.pdf>

8.- Correa MSMP. Odontopediatría na primeira infancia. Sao Paulo: Santos; 1988.pp. 516-8.

9.- Walter LR. Odontología para o bebe. Odontopediatría do nascimento aos 3 años. San Pablo: Artes Médicas;1996. pp. 58.