


# UNIVERSIDAD PERUANA LOS ANDES

## Facultad de ciencias de la salud

### Escuela Profesional de Tecnología Médica



## TRABAJO DE SUFICIENCIA PROFESIONAL

**TÍTULO** : **CONJUNTIVITIS ALÉRGICA EN PACIENTE MASCULINO DE 30 AÑOS**

**PARA OPTAR** : El Título Profesional De Licenciado En Tecnología Médica – Especialidad: Optometría

**AUTOR** : Bachiller Trucios Gabriel Jackelin Pamela

**ASESOR** : MG. De La Cruz Romero Niels Faustino

**LINEA DE INVESTIGACIÓN INSTITUCIONAL:** Salud Y Gestión De La Salud

**HUANCAYO – PÉRU 2021**

## **I. TÍTULO**

CONJUNTIVITIS ALÉRGICA EN PACIENTE MASCULINO DE 30 AÑOS

### **DEDICATORIA**

Dedico de manera muy especial el presente trabajo de investigación a mi señora madre, por ser la que forma mi camino motivándome a cumplir mis sueños y aspiraciones y me inspiró a elegir esta carrera

**JACKELIN TRUCIOS**

### **AGRADECIMIENTO**

En primera instancia, el agradecimiento a Dios Padre Todopoderoso, a la Universidad Peruana Los Andes, a mis maestros por dotarme de conocimientos y brindarme todo el apoyo y ser sostén académico durante mi etapa en las aulas universitarias.

**JACKELIN TRUCIOS**

## **RESUMEN**

La conjuntivitis es una inflamación externa del globo ocular se da por la reacción de la conjuntiva frente a agentes que producen una reacción puede ser de tipo alérgico, infeccioso, traumático entre otros. El objetivo de este caso clínico es brindar atención primaria de salud ocular para el cuadro clínico del paciente.

El siguiente caso clínico es de un paciente masculino de 30 años de edad acude a consulta optométrica donde refiere que ve bien de lejos y de cerca, hace sus practicas en oficinas del estado donde revisa documentos antiguos con mucho polvo asimismo le pican la parte interna del ojo, tiene fotofobia, ojos rojos, sensación de cuerpo extraño. Al despertar siente los parpados de los ojos hinchados, tiene lagañas, usa computadora, tiene un perro y un gato y al estar cerca del pasto toda la sintomatología se agrava.

Se le realizo los siguientes exámenes clínicos: lensometria, agudeza visual (con corrección y sin corrección), refracción objetiva y subjetiva, biomicroscopia, oftalmoscopia y exámenes de acomodación y binocularidad.

Luego se procedió a aplicar las medidas de atención ocular primaria valorando el estado de salud ocular en el cual se encuentra el paciente, esto permitió llegar a un posible diagnóstico diferencial. Acto seguido el paciente fue derivado a un oftalmólogo para un diagnóstico definitivo y para el tratamiento farmacológico adecuado. Asimismo los signos y síntomas de conjuntivitis alérgica se estiman poco importantes y es muy probable que no se reporte en forma espontánea por los pacientes debido a que desconocen sobre esta enfermedad

Palabras Clave: Conjuntivitis Alérgica, Emetrope, Agudeza Visual, Biomicroscopia.

## **CONTENIDO**

<b>I. TÍTULO .....</b>	<b>2</b>
<b>DEDICATORIA .....</b>	<b>3</b>
<b>AGRADECIMIENTO.....</b>	<b>4</b>
<b>CONTENIDO DE TABLAS.....</b>	<b>7</b>
<b>CONTENIDO DE FIGURAS.....</b>	<b>8</b>
<b>II. INTRODUCCIÓN.....</b>	<b>9</b>
<b>2.1. Problema.....</b>	<b>9</b>
<b>2.2. Marco Teórico.....</b>	<b>10</b>
<b>2.3. Objetivos.....</b>	<b>23</b>
<b>III. CONTENIDO .....</b>	<b>24</b>
<b>Capítulo I.....</b>	<b>24</b>
<b>Capítulo II.....</b>	<b>27</b>
<b>Capítulo III.....</b>	<b>28</b>
<b>IV. CONCLUSIONES.....</b>	<b>29</b>
<b>V. APORTES.....</b>	<b>30</b>
<b>VI. REFERENCIAS BIBLIOGRÁFICAS.....</b>	<b>31</b>
<b>VII. ANEXO.....</b>	<b>33</b>

## **CONTENIDO DE TABLAS**

<b>Tabla N° 01.</b> Características clínicas de las diferentes formas de alergia ocular	22
<b>Tabla N° 02.</b> Datos Generales del paciente	24
<b>Tabla N° 03.</b> Lensometría de lentes en uso	25
<b>Tabla N° 04.</b> Agudeza Visual con Corrección	25
<b>Tabla N° 05.</b> Agudeza Visual sin Corrección	25
<b>Tabla N° 06.</b> Refracción objetiva mediante la técnica de retinoscopia estática	26
<b>Tabla N° 07.</b> Refracción subjetiva	26

## **CONTENIDO DE FIGURAS**

<b>Figura N° 01.</b> Estructuras Internas del ojo	14
<b>Figura N° 02.</b> Anatomía de la conjuntivitis	17
<b>Figura N° 03.</b> Exposición directa de la mucosa ocular a alérgenos ambientales o irritantes	20



## II. INTRODUCCIÓN

### 2.1. Problema

La visión es considerada el sentido más importante entre todos los sentidos, la pérdida de esta, puede tener grandes repercusiones en la calidad de vida de toda persona, por otro lado, dentro del área de oftalmología existen múltiples patologías oculares que pueden generar grandes daños <sup>(1)</sup>, son diversos los mecanismos que protegen la integridad ocular, cuando suceden alteraciones anatómicas, fisiológicas o bioquímicas y dependiendo de la respuesta natural del huésped y la virulencia intrínseca del microorganismo se generan infecciones, los cuales pueden ser intraoculares o extraoculares <sup>(2)</sup>, siendo la conjuntivitis una de las infecciones con mayor frecuencia dentro de la clínica oftalmológica <sup>(1)</sup>, la conjuntivitis es una inflamación externa del globo ocular, se da producto de la reacción de la conjuntiva frente a agentes que producen una reacción y puede ser de tipo infeccioso, alérgico, traumático, entre otros. <sup>(3)</sup> Por otro lado, la Organización Mundial de la Salud (OMS) indica que esta patología perjudica a millones de personas en el mundo, sean niños o adultos <sup>(4)</sup>, esta afectación en la población impone cargas económicas y sociales, en Estados Unidos el costo del tratamiento de la conjuntivitis se estimó en \$337 millones a \$857 millones por año. <sup>(5)</sup>

La reacción alérgica es la desorganización más frecuente del sistema inmunitario, diversos estudios indican que está presente en el 15% o 20% de las personas occidentales y su frecuencia de aparición aumentada cada año <sup>(6)</sup>, sobre todo en aquellos países cuyo desarrollo es mayor <sup>(7)</sup>. Por otro lado, cerca de la tercera parte de la población mundial ha padecido en un momento de terminado de su día a día algún tipo de alergia de los cuales entre el 20 y el 30% presenta relación con la superficie ocular, es más, 9 de cada 10 personas que tienen rinitis alérgica tienen sintomatología relacionada con la superficie ocular, situación que se repite también en los pacientes que tienen asma. <sup>(8)</sup> En la última década se ha observado un incremento notable de la reacción alérgica producto de una mayor carga de alérgenos en el medio ambiental, siendo la causa más directa la polución, es por eso que, cada día es mayor la frecuencia de consultas tanto en optometría como oftalmología por síntomas relacionadas a la conjuntivitis alérgica, asimismo, al momento de indagar en los antecedentes, se aprecia indicios de afección por otras alergias como la rinitis y el asma, frente a esto se debe tener un correcto manejo del paciente, no solo con tratamiento ocular, sino también que pase por otras recomendaciones profilácticas y control interdisciplinario. <sup>(9)</sup>

## 2.2. Marco Teórico

### Antecedentes

**Carrión C. et al.** <sup>(10)</sup> en su estudio titulado “Determinación de la prevalencia de conjuntivitis alérgica infantil en ocho escuelas primarias del Cono Sur de Lima, Perú” tuvieron como objetivo principal conocer las particularidades de la reacción alérgica en el ojo en infantes de un colegio del sur de Lima. Su estudio fue transversal y observacional, con una población de 120 000 niños. En sus resultados se observa que la alergia afectó al 16.3% de la población entre 6 a 11 años. Concluyen que la prevalencia de la reacción alérgica en el ojo es moderada y asciende con el incremento de la edad en escolares.

**Amaya C. Rubio G.** <sup>(11)</sup> en su investigación titulada “Conjuntivitis alérgica, un problema visible en Hospitales de Bogotá y Cundinamarca” tuvieron como objetivo saber la prevalencia de la conjuntivitis alérgica en distintas instituciones de Colombia. Su estudio fue prospectivo, transversal, la muestra fue de 813 personas que acudieron a consulta optométrica y oftalmológica. En los resultados se observó que el 21.8% de la población tuvieron reacción alérgica en el grupo etario de 0 a 17 años, el 18% en el grupo etario de 18 a 35 años y cerca al 10% en el grupo etario de 36 a 53 años. Concluyen que la conjuntivitis alérgica afecta en cualquier grupo etario siendo el grupo más joven el más afectado.

**Pérez J. y Bohórquez J.** <sup>(12)</sup> en su investigación titulada “Análisis correlacional entre la radiación ultravioleta del sol y la prevalencia de conjuntivitis actínicas en escolares entre 5 y 12 años de edad, a tres alturas sobre el nivel de mar en el departamento de Cundinamarca” , tuvieron como objetivo principal determinar la relación entre la radiación ultravioleta y la presencia de conjuntivitis actínica. Su estudio fue descriptivo, transversal con una población de 150 niños de 5 a 12 años en tres municipales de la ciudad de Colombia, se usó un radiómetro con sensor biológico y exámenes optométricos para diagnosticar la presencia de la conjuntivitis. En sus resultados se encontró una correlación lineal. Concluyen que existe relación entre las variables de estudio, pudiendo generarse programas en un futuro para la prevención de la conjuntivitis causada por la radiación ultravioleta.

**Venegas M.** <sup>(13)</sup> realizó un estudio titulado “Prevalencia de la Rinitis Alérgica y la Conjuntivitis alérgica en estudiantes de 10 a 14 años de edad en la Ciudad de Elche”, el

objetivo de esta investigación fue determinar la prevalencia de conjuntivitis y rinitis alérgica. Su estudio fue descriptivo, observacional y transversal, desarrollado entre los meses de Setiembre a Noviembre del 2013, la muestra fue de 321 estudiantes, se les aplicó un cuestionario sobre la sintomatología y se les realizó un examen de salud ocular. En sus resultados se observa que el 5.7% de los estudiantes tuvieron conjuntivitis, el 20.5% probable conjuntivitis, el 27.45% rinitis y el 21.5% probable rinitis. Llega a la conclusión de que la prevalencia tanto en conjuntivitis alérgica como rinitis alérgica fue alta en comparación de otros estudios.

**Rivas J.** <sup>(14)</sup> en su caso clínico titulado “Conjuntivitis en paciente masculino de 48 años”, tuvo como objetivo general utilizar medicas de atención visual primaria para la conjuntivitis en el paciente masculino de 48 años. Fu un caso de atención a un paciente de 48 años, de género masculino, cuya actividad laboral es el desempeño como soldador en un taller mecánico, en la anamnesis, el paciente refiere que no utiliza protección al realizar su actividad y por eso tiene los ojos rojos, presenta lagrimeo y la mucha molestia frente a la luz, en sus antecedentes personales se observa que tiene rinitis alérgica e hipertensión arterial. En la evaluación optométrica mediante la biomicroscopia se observa hiperemia conjuntival, daño corneal, degeneración en la conjuntiva. Conclusión: El diagnóstico del paciente es conjuntivitis actínica. No existe prevención de parte del paciente al desarrollar actividades peligrosas que pueden dañar la salud ocular.

**Rodríguez A. Núñez R.** <sup>(15)</sup> en su tesis titulada “Prevalencia de conjuntivitis alérgica en escolares”, tuvieron como objetivo general determinar la frecuencia de conjuntivitis alérgica. Su estudio fue descriptivo, prospectivo y transversal, la población de estudio fue de 5040 estudiantes. En sus resultados se encuentra el 6.6% de escolares y el 3.3% de adolescentes presentaron sintomatología relacionada con la conjuntivitis alérgica, mientras que el 2.6% de adolescentes y el 1.1% de escolares tuvieron el diagnóstico de conjuntivitis alérgica. Llegan a la conclusión que existe una gran cantidad de adolescentes y escolares que presenta conjuntivitis alérgica.

**Rivera G.** <sup>(16)</sup> en su tesis titulada “Incidencia de la conjuntivitis alérgica asociada a la rinitis en niños de 5 a 12 años en el Hospital Militar del D.M.Q. 2013 – 2014”. Tuvo como objetivo principal conocer la incidencia de la conjuntivitis alérgica relacionada con la rinitis en un hospital estatal. Fue un estudio descriptivo, retrospectivo, se analizaron 75 historias clínicas de pacientes con diagnóstico de conjuntivitis alérgica y se analizó cuantos de ellos presentaron rinitis. En sus resultados se observa ue el 67% de los

pacientes con alergia ocular presentaron rinitis, siendo la combinación del tratamiento oftálmico con el sistémico eliminar sustancialmente la sintomatología asociada. Llega a la conclusión que la conjuntivitis alérgica presenta una relación alta con la rinitis en pacientes pediátricos, por lo tanto, se debe manejar interdisciplinariamente para tener un mayor conocimiento de dichas patologías.

## **Bases Teóricas**

### **Estructura del Globo Ocular**

El ojo se asemeja a una pequeña cámara, dejando ingresar la luz a su interior a través de una pequeña abertura, para que luego se enfoque en una capa de células sensibles ubicada en la parte posterior del ojo, llamado retina. El globo ocular presenta las siguientes estructuras: <sup>(14)</sup>

#### **Esclerótica**

Es una estructura fuerte, de color blanca, le da forma circular al ojo y su función es proteger las otras estructuras que tiene el globo ocular en su interior. Tiene un orificio en la zona anterior por el cual permite el ingreso de la luz al globo ocular. Por otro lado, la conjuntiva que es una membrana delgada y clara, protege la parte exhibida de la esclerótica. <sup>(14)</sup>

#### **Córnea**

Es una estructura ubicada en la parte anterior del globo ocular, cubre el orificio de la esclerótica, tiene una superficie convexa que modifica el ingreso de luz al globo ocular, constituye el enfoque primario del objeto que se está observando, dejando al lente cristalino la precisión de la imagen. La córnea posee múltiples terminaciones nerviosas sensibles. <sup>(14)</sup>

#### **Pupila**

Es una estructura por la cual pasa la luz al globo ocular, es la abertura central del globo ocular. <sup>(14)</sup>

## **Iris**

Es una estructura que rodea la pupila, le da coloración al ojo debido al pigmento melamina, sus fibras musculares permiten el regulamiento de la abertura de la pupila, de esta manera regula el ingreso de luz al ojo. <sup>(14)</sup>

## **Humor Acuoso**

Es un líquido transparente, ocupa el espacio formado entre la córnea y el iris, este espacio se conoce como cámara anterior, su función es la nutrición de la córnea y el cristalino, asimismo, desempeña un rol importante en el mantenimiento en sus valores normales de la presión introcular. <sup>(14)</sup>

## **Humor Vitreo**

Es una estructura de consistencia gelatinosa, ubicada en el segmento posterior del globo ocular, ocupa la cámara vitrea. El humor vitreo junto con el humor acuoso son los encargadas de que el globo ocular conserve sus dimensiones. <sup>(14)</sup>

## **Cristalino**

Es una estructura que está ubicado detrás del iris, es elíptica y transparente, está rodeado por el músculo ciliar que es el encargado del cambio de curvatura del cristalino para modificar el enfoque del objeto que se quiere observar, es así que cuando el músculo ciliar se contrae, el cristalino se abomba o se ensancha, mientras que cuando el músculo ciliar se relaja, el cristalino vuelve a su forma plana. <sup>(14)</sup>

## **Cuerpo Ciliar**

Es una estructura ocular que segrega el humor acuoso, asimismo, en dentro de esta estructura se encuentra el músculo ciliar, el cual ayuda en el proceso de acomodación. <sup>(14)</sup>

## **Retina**

Es una estructura que recubre la parte interna posterior del ojo, es una capa delgada que contiene millones de células que son sensibles a la luminosidad y tiene múltiples conexiones nerviosas. <sup>(14)</sup>

## **Zónula**

Es una estructura cuya principal función es la estabilización del cristalino, ayuda en el proceso acomodativo, además, permite el paso del humor acuoso de la cámara posterior a la cámara anterior. <sup>(14)</sup>

## **Fóvea**

Es una depresión que se encuentra ubicada en el centro de la mácula en la retina, aquí se encuentran millones de conos, lo que proporciona que se tenga una calidad visual nítida. <sup>(14)</sup>

## **Coroides**

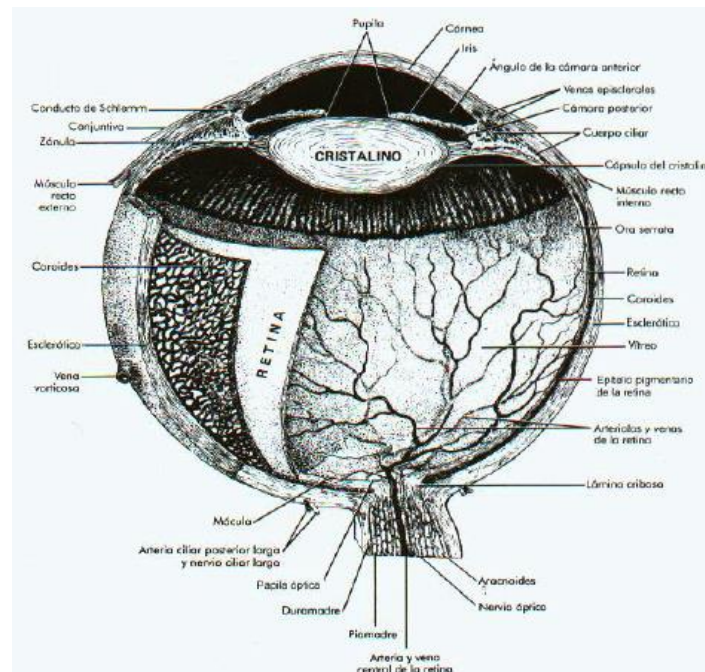
ES una estructura conformada por vasos sanguíneos y tejidos conectivos, ubicada entre la esclerótica y la retina, la zona posterior de la retina se encuentra perforada por el nervio óptico, tiene como función el mantenimiento de la temperatura del globo ocular, así como la nutrición de diversas estructuras. <sup>(14)</sup>

## **Nervio Óptico**

Es una estructura que sirve de conexión entre la corteza cerebral y la retina. Divide al cerebro en dos, las fibras nerviosas se decusan en dos en el quiasma óptico, que es una zona ubicado debajo de la zona más anterior del cerebro. Luego, las fibras nerviosas se vuelva a unir antes de llegar al cerebro, donde se recibe los impulsos nerviosos y se interpreta las imágenes. <sup>(14)</sup>

**Figura N° 01**

## **Estructuras Internas del ojo**



**Fuente:** Vaughan D. et al. Oftalmología General. <sup>(17)</sup>

### **Anatomía de la conjuntiva**

La conjuntiva es una estructura mucosa, permite la unión del ojo a los párpados, asimismo, reviste la cara posterior del párpado y la parte anterior del ojo. En su zona anterior se encuentra descubierta a nivel de la hendidura palpebral. <sup>(18)</sup>

Esta estructura, reviste el segmento anterior del ojo desde el limbo esclerocorneal hacia la zona posterior, se refleja a nivel de los fondos de sacos conjuntivales, consta de un epitelio cilíndrico, estratificado, no queratinizado. <sup>(19)</sup>

### **Conjuntiva Palpebral**

La conjuntiva palpebral se encuentra adherida a la cara posterior de los tarsos y se relaciona con las fibras musculares lisas del músculo de Müller. En su borde se une a la piel donde se puede visualizar una clara línea divisora conocida como línea gris. Próximo al fondo de saco, se observa una serie de pliegues en disposición transversal con origen en el borde orbitario del tarso y limitan surcos en igual dirección. Estos pliegues se forman después del nacimiento. <sup>(18)</sup>

## **Conjuntiva del fondo de saco**

Es un repliegue que está formado por mucosa conjuntival al pasar del párpado al ojo. Llamado también fórnix palpebral, tiene una forma circular irregular que corresponde al surco orbitopalpebral superior, inferior y a las comisuras tanto externas como internas. Su profundidad es variante, sin embargo, es mayor a nivel superior que a nivel inferior, asimismo, es mayor a nivel externo que a nivel interno, justo en esta zona interna se ubica la carúncula, lo que hace que se visualice menos. <sup>(18)</sup>

## **Conjuntiva bulbar u ocular**

Esta estructura es la parte más fina de la conjuntiva, recubre la zona descubierta del ojo y se divide en 3 partes:

- Zona de Esclerótica

Es una zona delgada y translúcida, permite visualizar en su totalidad el color blanco de la esclerótica, se une con esta estructura mediante un tejido celular laxo, se confunde con la parte anterior de la cápsula de Tenón, en esa zona producto de la exposición a diferentes factores, se presentan vesículas adiposas con coloración amarillenta. Esta parte de la conjuntiva pasa por en frente de los tendones de los músculos extraoculares rectos. <sup>(18)</sup>

- Zona de Córnea

La conjuntiva se adhiere al contorno de la córnea y forma una zona circular de estructura particular de reacción patológica especial que recibe el nombre de limbo o anillo de la conjuntiva. La conjuntiva por encima de la córnea pierde su corion y pasa a constituir la capa epitelial anterior de la córnea que se refuerza con la lámina elástica anterior. <sup>(18)</sup>

- Zona del ángulo interno

Dentro de esta zona se visualiza dos estructuras importantes:

Carúncula Lagrimal: Es una pequeña eminencia de color rojo en forma de pezón y ocupa el espacio que se da entre las porciones lagrimales de los dos párpados, se encuentra encima de la conjuntiva, está formada por una masa de 10 a 12 folículos pilosos provistos de glándulas sebáceas, sebáceas independientes y glándulas acinotubulares de Krause que son las glándulas lagrimales accesorias conjuntivales. <sup>(18)</sup>



**Pliegue Semilunar:** Pliegue de la conjuntiva bulbar en forma de media luna vertical, situado ligeramente por fuera de la carúncula. Se trata de un órgano rudimentario que representa a la membrana nictitante de las aves. <sup>(18)</sup>

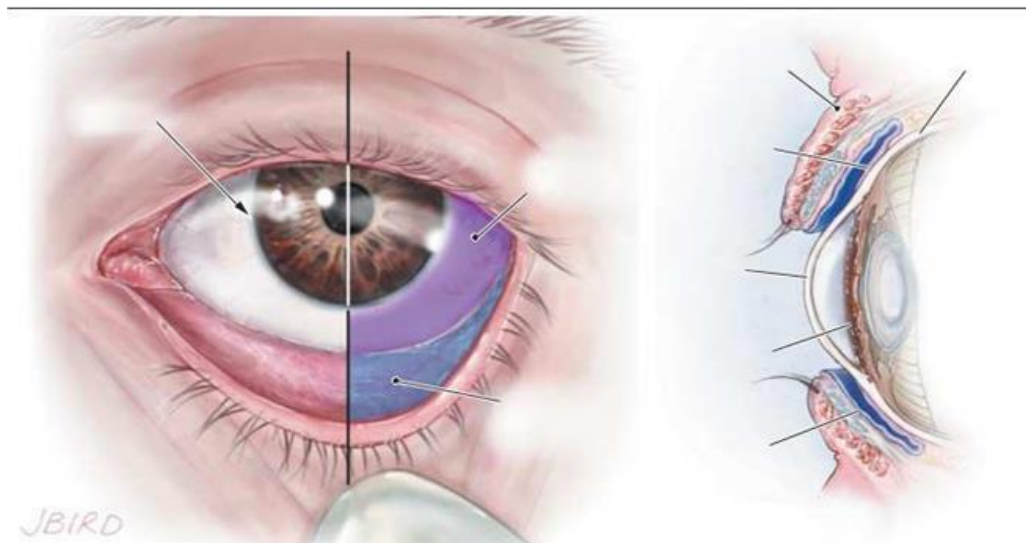
## **Alergia**

La alergia es una respuesta inmunológica nociva, es inflamatoria mediada por IgE, se origina en pacientes sensibles predispuestos genéticamente a un agente externo llamado alérgeno, este agente no es patógeno a la mayoría de personas. La OMS señala que la rinitis, la sinusitis, el asma, la conjuntivitis, la dermatitis, entre otras patologías son enfermedades alérgicas medidas por IgE. Por otro lado, La Enciclopedia de artículos y respuestas de salud, dietética y psicológica indica que la alergia es una reacción excesiva del cuerpo humano frente a factores externos, es por eso que, cuando se padece de alergia, el sistema inmunológico reacciona con desmesurada sensibilidad frente a agentes identificados como extraños y que son una amenaza para el organismo. La alergia se entiende como un proceso patológico, es variante dependiente del ambiente y puede ser mortal frente a ciertos factores como picaduras de abeja o administración de fármacos como la penicilina. <sup>(16)</sup>

## **Conjuntivitis**

El término conjuntivitis se refiere a las inflamaciones de la mucosa conjuntival. El agente causal de la inflamación, a través de múltiples mediadores, produce una vasodilatación de los vasos conjuntivales con un daño endotelial que origina un aumento de su permeabilidad. Se produce entonces el paso al espacio extravascular de fluidos y células, originándose un edema con hipersecreción. El epitelio que recubre la sustancia propia acelera su ciclo vital ante la presencia de metabolitos que le resultan tóxicos, produciéndose una descamación celular que pasará al fluido lagrimal. <sup>(19)</sup>

## **Figura N° 02**



**Fuente:** Morante J. et al. “Conjuntivitis: Revisión Sistemática de diagnóstico y tratamiento”.<sup>(5)</sup>

### Signos fundamentales de la conjuntivitis

La conjuntivitis se expresa clínicamente a través de unos signos y síntomas comunes, inicialmente aparece la sensación subjetiva de calor o prurito seguido de sensación de cuerpo extraño sin dolor propiamente dicho, a no ser que haya lesión del epitelio corneal. La visión generalmente no se afecta, pero el paciente puede referir una disminución de ésta debido al lagrimeo o acumulación de secreciones. Los signos fundamentales de la conjuntivitis son 4.<sup>(19)</sup>

#### 1. La hiperemia

La hiperemia se produce por la dilatación de los vasos conjuntivales en intensidad variable en las diferentes formas clínicas. Suele ser más marcada en los fondos de saco y mínima o ausente cerca al limbo esclerocorneal, pero puede ser difusa. A causa de las múltiples anastomosis entre ambas redes vasculares (vasos conjuntivales posteriores y ciliares superiores), en toda inflamación intensa del segmento anterior del ojo se observan ambos tipos de hiperemia (inyección conjuntival e inyección ciliar).<sup>(19)</sup>

#### 2. El edema

La tumefacción edematosa de la conjuntiva se caracteriza por engrosamiento o hinchazón translúcida de la conjuntiva. Debido a su firme adherencia a los planos subyacentes en la conjuntiva palpebral, el edema no se acumula de forma de

levantamiento. En la conjuntiva bulbar el edema produce un levantamiento del epitelio, que puede ser especialmente marcado alrededor del limbo esclerocorneal. Este grado de edema rara vez se presenta en las conjuntivitis y es casi siempre debido a una uveítis aguda. <sup>(19)</sup>

### 3. La hipersecreción

Es un signo muy característico de la conjuntivitis. Puede ser serosa o acuosa cuando está formada principalmente por fluido lagrimal. Esta hipersecreción de lágrimas es de origen reflejo, producido por la misma irritación, pero pronto aumenta su consistencia por la descarga de mucina (secreción seromucosa) y puede ser demostrada a la coloración con rosa de bengala. Esta mucina se acumula en el fondo de saco formando filamentos. <sup>(19)</sup>

### 4. Las alteraciones morfológicas tisulares

Los más frecuentes son: papilas, folículos y hemorragias

**Papilas:** Son hiperplasias tisulares localizadas en la conjuntiva tarsal. Aparecen como pequeñas elevaciones carnosas con un eje vascular y un infiltrado linfoide y proliferación epitelial. Cuando son de tamaño mediano forman un empedrado o mosaico, muy característico de la queratoconjuntivitis vernal, y cuando son muy grandes (papilas gigantes), aparecen como vegetaciones papilomatosas. <sup>(19)</sup>

**Folículos:** Aparecen como pequeñas elevaciones redondeadas, translúcidas u opalescentes, no vascularizadas, como reacción del tejido adenoideo subepitelial, con acúmulo de linfocitos y característicamente a diferencia de las papilas, de centro avascular o rodeadas de una fina trama vascular que no las invade. Su color es amarillento o blanco grisáceo, con un diámetro de 0.2 a 2 mm. Constituyen una reacción tisular inespecífica a la irritación y desaparecen sin dejar secuelas. <sup>(19)</sup>

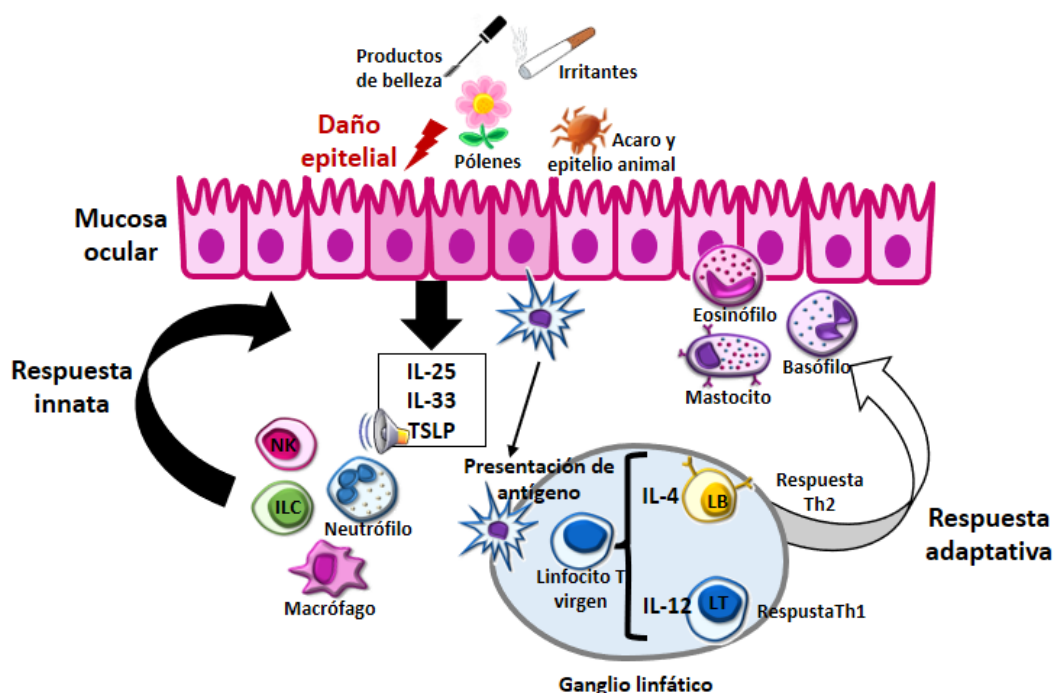
**Hemorragias:** No constituyen verdaderas hemorragias subconjuntivales, sino que aparecen como pequeñas extravasaciones sanguíneas que se localizan debajo del epitelio conjuntival. <sup>(19)</sup>

## Conjuntivitis Alérgica

Se conoce como conjuntivitis alérgica al tipo de conjuntivias que es producida por una afección inflamatoria que afecta a la conjuntiva, por lo general es ocasionada por alérgenos, sustancias químicas o físicas, lo que desencadena una reacción a nivel ocular como enrojecimiento, lagrimeo, prurito, sensibilidad a la luz y edema conjuntival. <sup>(20)</sup>

**Figura N° 03**

Reacción de la conjuntiva frente a alérgenos ambientales



**Fuente:** Acuña N. “Relación de conjuntivitis en pacientes con atopia y enfermedades alérgicas”.<sup>(16)</sup>

### Etiología de la Conjuntivitis Alérgica

Si bien es cierto que el globo ocular es resistente a la mayoría de agresiones por sustancias desconocidas debido al mecanismo de defensa, queda exhibido de forma constante a numerosos alérgenos como el polen, hongos, polvo, tierra, etc, estos alérgenos son los encargados de originar los diversos síntomas en personas que tienen una predisposición genética. Asimismo, existe sustancias como el humo del cigarrillo, los vapores, sustancias químicas, reactivos químicos, uso de lentes de contacto, factores ocupaciones y la misma contaminación ambiental que aumentan la frecuencia y severidad de la conjuntivitis desencadenándose otras patologías relacionadas como la queratoconjuntivitis primaveral y atópica, así como la conjuntivitis papilar gigante.<sup>(20)</sup>

### Fisiopatología de la Conjuntivitis Alérgica

La exposición a los alérgenos es fagocitada, procesada y presentada por los macrófagos a los linfocitos T de tipo Th 2, estos estimulan y maduran a los linfocitos B para que se

transformen en células plasmáticas y produzcan moléculas IgE específica, esta primera respuesta lleva tiempo y no causa ninguna sintomatología, sin embargo, en las personas que tienen predisposición genética, la exposición a alérgenos conlleva el desarrollo de anticuerpos IgE específicos y al momento de producirse una nueva exposición se une el antígeno al anticuerpo IgE produciendo la liberación de mediadores preformados. Estos mediadores se unen a los receptores que se ubican en la superficie de los vasos sanguíneos y producen la aparición de la sintomatología, los mismos que pueden aparecer después de 30 a 60 minutos de la exposición, conocida como respuesta inflamatoria temprana, mientras que si los síntomas aparecen posterior a las 4 horas hasta las 24 horas, se conoce como respuesta inflamatoria tardía. Durante la fase temprana, se libera histamina, leucotrienos, prostaglandinas y cininas, lo que provoca prurito, edema y vasodilatación. Por otro lado, existen otros mediadores liberados como el factor quimiotáctico para eosinófilos y neutrófilos, así como hidrolasas, estos actúan sobre el cininógeno para que se produzcan bradimicinas. <sup>(20)</sup>

### **Clasificación de la conjuntivitis alérgica**

Durante el examen oftalmológico se deben revisar correctamente las estructuras para llegar a un correcto diagnóstico ya que existen múltiples formas de conjuntivitis alérgica las mismas que se pueden clasificar en:

- Conjuntivitis alérgica aguda (CAA)
- Conjuntivitis alérgica estacional y perenne (CAE, CAP)
- Queratoconjuntivitis vernal (QCV)
- Queratoconjuntivitis atópica (QCA)
- Conjuntivitis papilar gigante (CPG)
- Dermatoconjuntivitis de contacto (DC)

**Tabla N° 01**

Cuadro comparativo de los tipos de conjuntivitis alérgica

<b>Características clínicas de la reacción alérgica ocular</b>				
<b>Signo</b>	<b>CAP – CAE</b>	<b>QCV</b>	<b>QCA</b>	<b>CPG</b>
Prurito	2+	3+	3+	2+
Lagrimo	3+	3+	1+	1+
Quemosis	3+	2+	1+	1+
Fotofobia	–	3+	3+	–
Secreción	1+	3+	1+	2+
Hiperemia	3+	3+	1+	2+
Queratopatía	–	3+	3+	1+
Papilas gigantes	1+	3+	2+	3+
Ptosis	–	3+	–	2+
Blefaritis	–	–	3+	–
Exema atópico	1+	1+	3+	–

**Fuente:** Acuña N. “Relación de conjuntivitis en pacientes con atopia y enfermedades alérgicas”.<sup>(16)</sup>

### **Diagnóstico**

Es necesario reizar una anamnesis detalla y explorar correctamente la totalidad de la superficie ocular, esto es clave para llegar a un correcto diagnóstico, existen algunos exámenes que son de utilidad y sirven como parámetro objetivo para realizar el seguimiento de la evolución y respuesta al tratamiento brindado. Asimismo, el diagnóstico se puede confirmar por el historial en la familia o a nivel personal de atopia y pruebas de piel positiva a alérgenos sospechosos. Por otro lado, existen otros criterios que sirven de apoyo al diagnóstico como:

- La respuesta al tratamiento antialérgico
- Elevación de los niveles de IgE en suero
- Elevación de IgE en lágrima
- Aumento en la filtración de mastocitos en la conjuntiva
- Aumento de mastocitos del tipo MCTC

Por otro lado, se debe realizar una exploración oftalmológica completa para categorizar al paciente en el subtipo de alergia ocular en base a los hallazgos que se encuentren, ya que la sintomatología como prurito, lagrimeo, hiperemia conjuntival es común, asimismo, se debe descartar otras patologías oculares no alérgicas que pueden ser infecciones o autoinmunes como las disfunciones de la glándula de Meibomio, blefarites, síndrome de ojo seco entre otros. <sup>(20)</sup>

## **Tratamiento**

Se puede encontrar una extensa lista de opciones que están disponibles para el tratamiento de la conjuntivitis alérgica, dentro de la terapia farmacológica se encuentra: antihistamínicos, estabilizadores de mastocitos, estabilizadores de acción doble, antiinflamatorios no esteroideos, esteroides, inmunomoduladores, medicamentos biológicos, entre otros, estos fármacos se utilizan dependiendo de la forma aguda o crónica de la reacción alérgica ocular.

También existe la terapia no farmacológica, aquí se actúa con compresas frías en combinación de fármacos tradicionales, aquí se recomienda la refrigeración de ellos medicamentos para incrementar su eficacia y efectividad

### **2.3. Objetivos**

- Brindar atención primaria de salud ocular para el cuadro clínico del paciente
- Conocer la salud ocular actual del paciente a tratar.
- Conocer las causas de la patología del paciente.
- Indicar el tratamiento adecuado para la patología presente.

### III. CONTENIDO

#### Capítulo I

##### 1. Datos generales

Tabla N° 02

Datos Generales del paciente

DATOS GENERALES DEL PACIENTE	
NOMBRES Y APELLIDOS	D.J.A.E.
EDAD	25 años
GÉNERO	Masculino
PROFESIÓN	Estudiante
PROCEDENCIA	Lima

Fuente: Historia Clínica

##### 2. Historial clínico del paciente

Paciente de iniciales D.J.A.E. con 25 años de edad acude a consulta optométrica para que se evalúe su salud ocular. Es estudiante de la carrera de administración, asimismo hace sus prácticas en una oficina del estado donde revisa muchos documentos antiguos, ve muy bien de lejos y cerca, asimismo, refiere que hace 6 meses le indicaron que use “lentes de descanso” debido a que trabaja con mucho polvo, asimismo, refiere que le pican mucho la parte interna de los ojos, pero esto es de esporádicamente, algunos mañanas al despertar siente los párpados hinchados, la luz natural le molesta eso por eso que sus lentes se oscurecen con el sol, a veces tienen legañas, cuando está en el trabajo por lo general tienen los ojos un poco llorosos, y los ojos a veces se ponen rojos, muy pocas veces presenta sensación de cuerpo extraño. No refiere otros antecedentes oculares, por otro lado, menciona que a veces presenta episodios de estornudos, tos, picazón de la nariz y la fatiga por lo menos unas 2 a 3 veces a la semana, no tiene alergia ningún medicamento, sin embargo, cuando está cerca del pasto o gras, la sintomatología se agrava, en casa usa su computadora y tiene como mascotas un perro y 2 gatos. No tiene diabetes u otra enfermedad sistémica relevante, sin embargo, refiere que sus abuelos por parte de su papá, tenían síntomas similares a los que actualmente está experimentando, por otro lado, sus papás no usan lentes, no tienen enfermedades sistemas relevantes.



### 3. Exámenes clínicos

#### a) Lensometria

**Tabla N° 03**

Lensometría de lentes en uso

<b>LENSOMETRÍA DE LENTES</b>			
<b>OJO</b>	<b>ESFERA</b>	<b>CILINDRO</b>	<b>EJE</b>
<b>DERECHO</b>	-0.25	0	0
<b>IZQUIERDO</b>	0.25	0	0

**Fuente:** Historia Clínica

#### b) Agudeza Visual

**Tabla N° 04**

Agudeza Visual con Corrección

<b>AGUDEZA VISUAL CON CORRECCIÓN</b>			
<b>OJO</b>	<b>LEJOS</b>	<b>CERCA</b>	<b>VALOR NORMAL</b>
<b>DERECHO</b>	20/20	20/20	20/20
<b>IZQUIERDO</b>	20/20	20/20	20/20

**Fuente:** Historia Clínica

**Tabla N° 05**

Agudeza Visual sin Corrección

<b>AGUDEZA VISUAL SIN CORRECCIÓN</b>			
<b>OJO</b>	<b>LEJOS</b>	<b>CERCA</b>	<b>VALOR NORMAL</b>
<b>DERECHO</b>	20/20	20/20	20/20
<b>IZQUIERDO</b>	20/20	20/20	20/20

**Fuente:** Historia Clínica

c) **Refracción**

**Tabla N° 06**

Refracción objetiva mediante la técnica de retinoscopia estática

<b>REFRACCIÓN MEDIANTE RETINOSCOPIA</b>			
<b>OJO</b>	<b>ESFERA</b>	<b>CILINDRO</b>	<b>EJE</b>
<b>DERECHO</b>	+0.50	0	0
<b>IZQUIERDO</b>	+0.50	0	0

**Fuente:** Historia Clínica

**Tabla N° 07**

Refracción subjetiva

<b>REFRACCIÓN MEDIANTE RETINOSCOPIA</b>			
<b>OJO</b>	<b>ESFERA</b>	<b>CILINDRO</b>	<b>EJE</b>
<b>DERECHO</b>	0	0	0
<b>IZQUIERDO</b>	0	0	0

**Fuente:** Historia Clínica

d) **Biomicroscopia**

En la exploración con lámpara de hendidura se encuentra una secreción blanquecina espumosa, asimismo se puede apreciar que existe una ligera hiperemia grado I tanto en las conjuntivas tarsales superiores e inferiores de ambos ojos, se observa ligeros folículos grado 1 en conjuntiva tarsal superior, por otro lado, también se puede apreciar hiperemia grado 1 y vasodilatación de la conjuntiva bulbar en ojo Izquierdo, asimismo se puede visualizar ligeras quemosis en ambos ojos.

**Break up time (BUT)**

Se hizo tinción de la superficie ocular para evaluar la conjuntiva bulbar, teniendo como resultado una ligera inflamación más en el ojo izquierdo que en el derecho. Asimismo, se tuvo que el rompimiento de la película lagrimal fue de 8 segundos.

e) **Oftalmoscopia**

Sin relevancia

## **f) Exámenes de Acomodación y Binocularidad**

Sin relevancia y dentro de lo normal.

## **Capítulo II**

### **1. Formulación del diagnóstico**

El paciente acudió para una evaluación de su salud visual, evidenciando sintomatología como lagrimeo, ojos rojos, sensibilidad a la luz natural, entre otros. Al verificar la potencia de sus lentes en uso, se pudo apreciar que tenía una potencia que corregía miopía, sin embargo, esto se contradecía a lo referido por el paciente que dijo que ve bien de lejos y cerca, posterior a ello se tomó su agudeza visual, esta fue tomada con corrección y sin corrección, teniendo los mismos valores de 20/20 en ambos casos, esto nos hace indicar que nuestra paciente no requiere corrección mediante lentes oftálmicas, por lo tanto la corrección que actualmente está usando es perjudicial para su salud ocular.

Al valorar la superficie ocular se encontraron anomalías, como hiperemia grado I tanto en la conjuntiva tarsal como palpebral de ambos, asimismo al realizar la tinción mediante fluoresceína se pudo observar una mayor vasodilatación en el ojo izquierdo que en el ojo derecho y un rompimiento lagrimal de 8 segundos. En relación a la oftalmoscopia y los exámenes de acomodación y binocularidad no se encontraron anomalías.

Producto de los signos clínicos hallados podemos indicar un posible diagnóstico el cual es conjuntivitis alérgica, debido a que como optómetras nos encargamos de brindar una atención primaria en salud ocular y dicho diagnóstico debe ser corroborado por un médico oftalmólogo, es por ese motivo que se deriva al paciente al área de oftalmología para que corroboren nuestro diagnóstico. Es necesario indicar que se informó de la gravedad al paciente para que acuda de inmediato al especialista para que pueda recibir un tratamiento y así no seguir poniendo en riesgo la integridad de su salud ocular.

Posibles Diagnósticos

- Emetropía
- Conjuntivitis Alérgica

### Capítulo III

#### 1. Resultados

Una vez que el paciente fue por interconsulta al área de oftalmología regreso con el diagnóstico siguiente:

- **Conjuntivitis Alérgica**

Asimismo, el médico oftalmólogo le prescribió los siguientes medicamentos:

- Tobramicina 1 gota cada 6 horas por los primeros 3 días
- Tobramicina 1 gota cada 8 horas por los siguientes 4 días.
- Hialuronato de sodio 1 gota cada 3 horas por 7 días
- Carbómero en gel 1 gota cada 12 horas por 8 días
- Lavado de párpados y pestañas con jabón neutro 3 veces al día
- Aplicación de compresas tres veces al día.

De nuestra parte, decidimos recomendar también que evite la convivencia con sus mascotas y que cambie las sábanas y fundas de almohadas cada 3 días, asimismo evitar exposición prolongada a la radiación ultravioleta y disminución del uso de ordenadores durante el tratamiento y control en 3 días.

A los tres días del tratamiento se observó ligera hiperemia bulbar y tarsal superior e inferior grado 1 en el Ojo izquierdo, mientras que el ojo derecho no presentó alteraciones significativas. Citando de nuevo para un control a los 4 días posteriores.

A la semana de tratamiento, se valoró y se observó que los signos clínicos habían disminuido en ambos ojos, observándose una notable mejoría, aunque teniendo ligeros folículos en menor grado.

Se vuelve a evaluar la agudeza visual y se tiene los mismos resultados que al inicio 20/20 en ambos ojos, se prescribe lentes planos con protección ultravioleta, tratamiento fotocromático y antirreflejo, en material de resina.

Se da de alta al paciente eliminando la mayor parte de sintomatología, sin embargo, se dejó abierta la cita para que el paciente vuelva cada vez que exista alguna complicación.

#### **IV. CONCLUSIONES**

- Se concluye que el paciente tiene como diagnóstico conjuntivitis alérgica.
- Se concluye que el paciente es emétrope.
- Se concluye que es importante el desarrollo de una práctica clínica multidisciplinaria para el beneficio del paciente.

## **V. APORTES**

El diagnóstico definitivo de pacientes con conjuntivitis puede ser complicado, debido a los signos y síntomas producidos por bacterias, virus, hongos, son muy similares, esto se da más en aquellos pacientes que tienen obstrucción del ducto nasolagrimal, o en pacientes pediátricos, sin embargo, eso no implica que puede aparecer en el resto de la población. En nuestro estudio de caso clínico, el proceso de enfermedad ocular fue leve en ambos ojos, teniendo mayor presencia de signos en el ojo izquierdo. Asimismo, hay que tener en cuenta la rinitis, aunque la prevalencia de relación entre la rinitis alérgica y la conjuntivitis alérgica no se define fácilmente, los síntomas de conjuntivitis se estiman poco importantes y es muy probable que no se reporte en forma espontánea por los pacientes con rinitis o asma. Por otro lado, es preocupante que se siga utilizando el término de “lentes de descanso”, esta denominación ha sido atribuida a lentes con potencia mínima o cero, sin embargo, es una mala denominación debido a que los supuestos “lentes de descanso” no existen, por lo que es necesario educar a la población sobre lo que verdaderamente necesita y no seguir con el morbo producido por la parte empresarial de la optometría.

## VI. REFERENCIAS BIBLIOGRÁFICAS

1. Cujilema W. Etiopatogenia de conjuntivitis en recién nacidos. [examen complejo]. Machala: Universidad Técnica de Machala; 2019.
2. Hernández-Rodríguez, P., Quintero de Gaitán, G., Mesa-Lautero, D., Molano-Rodríguez, L., Hurtado-Rodríguez, P., Prevalencia de Staphylococcus epidermidis y Staphylococcus Aureus en pacientes con conjuntivitis. Universitas Scientiarum [Internet]. 2005; 10 (2): 47-54. Recuperado de: <https://www.redalyc.org/articulo.oa?id=49910205>
3. Rodríguez Romero Armando, Vázquez García Ramón, Morales Morales Marena, Hernández Porro Caridad. Caracterización clínico epidemiológica de la conjuntivitis alérgica en el Hospital Oftalmológico "Port Mourant", de Guyana. Rev Cubana Oftalmol [Internet]. 2015 Mar [citado 2021 Jun 14]; 28(1). Disponible en: [http://scielo.sld.cu/scielo.php?script=sci\\_arttext&pid=S0864-21762015000100007&lng=es](http://scielo.sld.cu/scielo.php?script=sci_arttext&pid=S0864-21762015000100007&lng=es).
4. Gonzáles A. Rodríguez E. Determinación retrospectiva de la prevalencia de conjuntivitis alérgica asociada con la ocupación, de los pacientes que asistieron a consulta de optometría en el puesto de salud de Pasca – Cundinamarca, en el periodo comprendido entre agosto de 2006 y julio de 2007. [tesis de pregrado] Bogotá: Universidad de La Salle; 2007.
5. Morante J. Guerrero K. Peñaherrera D. Zurita A. Conjuntivitis: revisión sistemática de diagnóstico y tratamiento. Revista Científica de Investigación Actualización del Mundo de las Ciencias. 2019; 3(1): 618 – 634 disponible en: <https://reciamuc.com/index.php/RECIAMUC/article/view/250>
6. Acuña N. Relación de conjuntivitis en pacientes con atopia y enfermedades alérgicas. [tesis de especialidad] Nueva León: Universidad Autónoma de Nueva León; 2021.
7. Díaz GJL, Jauma RA, Triana CI, et al. Caracterización de la conjuntivitis alérgica en el niño. Rev Cubana Pediatr. 2014;86(1):51-58. Disponible en: <https://www.medigraphic.com/cgi-bin/new/resumen.cgi?IDARTICULO=49981>
8. Wong C. Gómez A. Delgado J. Tello A. Conjuntivitis Alérgica. Rev Med Unab. 2008; 11(2): 168 – 175. Disponible en: <https://biblat.unam.mx/hevila/Medunab/2008/vol11/no2/13.pdf>
9. Márquez M. Prevalencia de las alergias en la consulta clínica de optometría Universidad Santo Tomás Bucaramanga, 2001. Rev. Andina 2015; 6(9): 22 – 26 Disponible en: <https://revia.areandina.edu.co/index.php/IA/article/view/157>

10. Carrión Ojeda Carlos, Gálvez Quiroz Flor, Morales de la Cruz José, Jaramillo Raphael, Gazani Meza Merí. Determinación de la prevalencia de conjuntivitis alérgica infantil en ocho escuelas primarias del Cono Sur de Lima, Perú. *Acta méd. peruana* [Internet]. 2010 Jul [citado 2021 Jun 14]; 27(3): 163-167. Disponible en: [http://www.scielo.org.pe/scielo.php?script=sci\\_arttext&pid=S1728-59172010000300002&lng=es](http://www.scielo.org.pe/scielo.php?script=sci_arttext&pid=S1728-59172010000300002&lng=es).
11. Amaya Perozzo CX y Rubio Rincón GS. Conjuntivitis alérgica, un problema visible en hospitales de Bogotá y Cundinamarca. *Cienc Tecnol Salud Vis Ocul.* 2007;(8): 45-50. doi: <https://doi.org/10.19052/sv.1528>
12. Pérez Mogollón JF y Bohórquez Ballén J. Análisis correlacional entre la radiación ultravioleta del sol y la prevalencia de conjuntivitis actínicas en escolares entre 5 y 12 años de edad, a tres alturas sobre el nivel del mar en el departamento de Cundinamarca. *Cienc Tecnol Salud Vis Ocul.* 2007;(9): 35-42. doi: <https://doi.org/10.19052/sv.1513>
13. Venegas M. Prevalencia de la rinitis alérgica y la conjuntivitis alérgica en estudiantes de 10 a 14 años de edad en la Ciudad de Elche. [tesis doctoral] Alicante: Universidad Miguel Hernández; 2017.
14. Rivas J. Conjuntivitis en paciente masculino de 48 años [examen complejo] Babahoyo: Universidad Técnica de Babahoyo; 2018.
15. Rodríguez-Orozco AR, Núñez TRM. Prevalencia de conjuntivitis alérgica en escolares. *Rev Mex Pediatr.* 2007;74(1):16-18. Disponible en: <https://www.medigraphic.com/pdfs/pediat/sp-2007/sp071d.pdf>
16. Guerrero M. Incidencia de la conjuntivitis alérgica asociada a la rinitis en niños de 5 a 12 años en el Hospital Militar del DMQ 2013 – 2014. [tesis de pregrado] Quito: Instituto Tecnológico “Cordillera”; 2015.
17. Vaughan D. et al. *Oftalmología General.* 14a ed. Editorial Manual Moderno. 1997
18. Álvarez J. Aspectos Epidemiológicos de las Conjuntivitis en nuestro medio. [tesis doctoral] Canarias: Universidad de la Laguna; 1997.
19. Posada Duque D. Conjuntivitis alérgica. *Med UPB* [Internet]. 15 de diciembre de 1995 [citado 15 de junio de 2021];14(2):165-77. Disponible en: <https://revistas.upb.edu.co/index.php/medicina/article/view/4672>
20. Toribio PE. Conjuntivitis alérgica. *Alerg Asma Inmunol Pediatr.* 2001;10(1):15-19. Disponible en: <https://www.medigraphic.com/pdfs/alergia/al-2001/al011d.pdf>



## VII. ANEXO

ANEXO 1: Toma de agudeza visual sin corrección.



ANEXO 2: toma de refracción con la medida del paciente.

