


UNIVERSIDAD PERUANA LOS ANDES

FACULTAD DE CIENCIAS DE LA SALUD

ESCUELA PROFESIONAL DE ODONTOLOGÍA



TRABAJO DE SUFICIENCIA PROFESIONAL

TÍTULO :ALARGAMIENTO DE CORONA Y GINGIVOPLASTIA

Para Optar: El título profesional de Cirujano Dentista

Autor : Bachiller Lovaton Chang Frescia

Asesor : Mg. CD. Jane Hospinal P Escajadillo

Líneas de Investigación Institucional: Salud y Gestión de la salud

Lugar o institución de investigación: Clínica Odontológica Privada

Huancayo – Perú 2022

DEDICATORIA:

Dedico este trabajo principalmente a Dios, por darme la fuerza y la paciencia necesaria en mi vida.

A mi hija Victoria y a mi madre, por darme la fuerza para seguir adelante, es mi motor y motivo para poder seguir avanzando.

A Juan Carlos, mi incondicional compañero de vida gracias por estar siempre conmigo y apoyarme durante todo este tiempo.

AGRADECIMIENTO:

Lo que un padre anhela de su hijo es que sea entre tantas cosas profesional, gracias a ustedes padres por este logro importante en mi vida.

CONTENIDO

	Págs.
I. TÍTULO	1
Dedicatoria	2
Agradecimiento	3
Contenido de Figuras	5
Resumen.....	6
Abstrac.....	7
II. INTRODUCCIÓN	8
2.1 Descripción del problema	9
2.2 Marco Teórico	9
2.2.1 Antecedentes	9
2.2.2 Bases teóricas	12
2.3 Objetivos	16
III. DESARROLLO DEL CASO CLINICO	17
3.1 Historia Clínica	17
3.2 Examen clínico general	18
3.3 Evaluación integral	19
3.4 Diagnostico	21
3.5 Pronostico	21
IV. PLAN DE TRATAMIENTO INTEGRAL	23
4.1 Formulación del Plan de tratamiento general	23
4.2 Plan de control y mantenimiento	31
CONCLUSIONES	22
APORTES.....	22
REFERENCIAS BIBLIOGRAFICAS	23
ANEXOS	25

CONTENIDO DE FIGURAS

Figura 1. ODONTOGRAMA

Figura 2. EXAMEN FOTOGRÁFICO DE FRENTE

Figura 3. EXAMEN FOTOGRÁFICO DE PERFIL

Figura 4. EXAMEN FOTOGRÁFICO DE LA SONRISA

Figura 5. COLOCACIÓN DE ANESTESIA AL PACIENTE

Figura 6. DELIMITACIÓN CON LA ZONDA PERIODONTAL

Figura 7. DESPRENDIMIENTO DE LAS PAPILAS CON LA LEGRA P24

Figura 8. TÉCNICA DE SUTURA INTERRUMPIDA EN OCHO

Figura 9. CONTROL DEL PACIENTE

Figura 10. EL ANTES Y EL DESPUÉS DEL PACIENTE

RESUMEN

La cirugía excisional llamada gingivoplastia o gingivectomía es una técnica de las más simples y los objetivos trazados se cumplen con facilidad.

La técnica puede ser convencional o también aplicando el láser o la electrocirugía. Y estas podemos aplicarlas en hiperplasia gingival en mejoras estéticas como en ganancia de coronas entre otros.

El objetivo del presente caso clínico es devolver al paciente la salud gingival y la estética, eliminando los factores que contribuyen al problema gingivo-peridontal.

En el caso clínico se presenta una paciente de sexo femenino de 26 años de edad y manifiesta que desea mejorar su sonrisa ya que siente que están un poco inflamadas sus encías.

La paciente se presenta lucida en tiempo y espacio proviene de Huancayo, a los exámenes extra orales no refiere alteraciones evidentes, al examen intra oral se nota la presencia de inflamaciones de las encías en el maxilar superior en la cara vestibular de algunos dientes. Se le hizo los exámenes auxiliares como las radiografías.

El diagnóstico fue hiperplasia gingival localizada y el plan de tratamiento fue la gingivoplastia en el maxilar superior.

Palabras clave: hiperplasia, gingivoplastia, tratamiento quirúrgico.

ABSTRACT

Excisional surgery called gingivoplasty or gingivectomy is one of the simplest techniques and the objectives set are easily met.

The technique can be conventional or also applying laser or electrosurgery. And we can apply these in gingival hyperplasia in aesthetic improvements such as crown gain among others.

The objective of this clinical case is to restore gingival health and aesthetics to the patient, eliminating the factors that contribute to the gingival-periodontal problem.

In the clinical case, a 26-year-old female patient is presented and states that she wants to improve her smile since she feels that her gums are a little inflamed.

The patient appears lucid in time and space, she comes from Huancayo, the extra oral exams do not refer evident alterations, the intra oral exam shows the presence of inflammation of the gums in the upper jaw on the vestibular face of some teeth. Auxiliary tests such as X-rays were done.

The diagnosis was localized gingival hyperplasia and the treatment plan was gingivoplasty in the maxilla.

Keywords: hyperplasia, gingivoplasty, surgical

II.-INTRODUCCIÓN

Cuando hacemos un estudio sobre la sonrisa de un paciente podemos ver que en muchos pacientes se puede mostrar la encía como en otros no, pero cuando existen patologías que evidencian que cambia esa estética el cual tendremos que intervenir para mejorar o dar la naturalidad a esa sonrisa.⁶

Al referirnos a las encías tenemos que evaluar su naturalidad que va a variar dicho sea de paso también con la raza o factores externos, pero el color debe ser rosa pálido sin alteraciones periodontales con consistencia buena recubriendo a la raíz de los tejidos dentarios, pero si estas no se encuentran sanas pueden provocar diferentes patologías a nivel periodontal y puede causar recesiones de la encía como hipertrofia lo cual se van incrementando de tamaño las encías y pueden hasta tapar toda la corona dental y hacerlas sangrantes y antiestéticas.¹⁰

Los causantes pueden ser muchos desde la mala técnica de cepillado dental a patologías o tratamientos farmacológicos o cambios hormonales entre otros, pero los tratamientos van a depender según sea el caso, el tratamiento quirúrgico es uno de ellos y en el que nos vamos a avocar más.⁹

Al referirnos al tratamiento quirúrgico podemos mencionar a la gingivoplastia como el acto quirúrgico para la remoción del tejido fibroso donde se va a trabajar la incisión y eliminación de esta y así devolver el festoneado gingival y devolviendo la estética en el paciente como un factor .¹

2.1 Descripción del problema

Cuando entramos al mundo de la periodoncia nos encontramos con varias patologías al referirnos al agrandamiento de este tejido, muchos pueden ser los intervinientes, pero al referirnos a los factores locales externos podemos incluir al biofilm que de esta va a partir la progresión hacia los cálculos dentarios incluidos la proliferación de bacterias malas en la cavidad oral.

Los agrandamientos gingivales entre los más comunes que podemos encontrar en el medio se puede dar por cambios hormonales, en el embarazo, en pacientes que consumen fenitoína, o ciclosporina entre otros.

Estos solo pueden ser tratados con intervenciones quirúrgicas para mejorar la estética de los dientes en los pacientes⁶

2.1.1. Formulación del problema

¿Cuál será el resultado de una gingivoplastia como tratamiento para un problema periodontal?

2.2 Marco Teórico

2.2.1 Antecedentes

2.2.1.1 Antecedentes Internacionales

Muñoz A. et al, en el año (2020) trabajó un caso clínico en un paciente de 53 años cuyo objetivo fue mostrar los beneficios del láser en agrandamientos gingivales una clínica de servicios odontológicos en Ecuador, el paciente presentaba agrandamientos gingivales localizados en las piezas 1.2, 1.2, 2.1 el cual se le realizo una gingivoplastia con láser con buen pronóstico y a los 15 días en el control se observó buena cicatrización y sin ningún problema por parte del paciente en el post operatorio. ¹

Springer-V. et al, en el año (2020) El objetivo de este estudio fue evaluar los efectos de la terapia de fotobiomodulación (PBM) y las aplicaciones de ozono en los pacientes calidad de vida después de la gingivectomía y la gingivoplastia. En este estudio, 36 pacientes con agrandamiento gingival inflamatorio crónico, Se sometió a gingivectomía y gingivoplastia. Los grupos se dividieron aleatoriamente en control (n = 12), PBM (n = 12) y ozono (n = 12) grupos. Láser de diodo GaAlAs de 810 nm de longitud de onda en modo continuo y sin contacto con una potencia de 0,3 W y una densidad de 4 J/cm² utilizada para PBM durante 1 min. Se aplicó ozono durante 1 min por cada 5 mm² en modo contacto al nivel de potencia 9 usando sonda número 3. Las aplicaciones de PBM y ozono se realizaron inmediatamente después de la operación, en los días 3 y 7 Dolor la evaluación se realizó a los días 3, 7, 14 y 28 después de la gingivectomía y la gingivoplastia mediante el uso de una escala analógica visual (EVA). Se obtuvieron registros del perfil de impacto en la salud bucal (OHIP-14) de los pacientes antes de la gingivectomía y la gingivoplastia y postoperatorios 7 y 14 días. Las preguntas del OHIP-14 también se evaluaron individualmente. Niveles de dolor EVA del grupo control medidas en el tercer día fueron más altas que en el grupo PBM y en el séptimo día se encontró que eran significativamente más altas que en ambos grupos (p < 0,05). Se encontró que la puntuación total de OHIP-14 del grupo de control en el séptimo día postoperatorio era más alta que el grupo PBM (p < 0,05). La puntuación media obtenida de la tercera pregunta del OHIP-14 a los días 7 y 14 del grupo PBM fue resultó ser más bajo que los grupos de control y ozono (p < 0,05). Las aplicaciones de PBM y ozono después de la gingivectomía y La gingivoplastia reduce los niveles de dolor de los pacientes y tiene un efecto positivo en la calidad de vida de los pacientes.

Luna S. et al, en el año (2020) A través de una extensa investigación de artículos sobre el agrandamiento gingival, pues la causa más común es el factor del acúmulo de placa

dentobacteriana, y por ende la formación de los cálculos y transformando los cambios fisiológicos conduciendo a sangrado entre otras, también incluye a los cambios hormonales especialmente en los estrógenos y progesterona y nos da como alternativas al tratamiento como el del tratamiento quirúrgico para eliminar el agrandamiento gingival después de haber pasado por las fases de higiene..²

Sánchez L. (2020) en su reporte de un caso “Tratamiento quirúrgico del agrandamiento gingival crónico en paciente adolescente”, a través de un análisis de estudios sobre artículos de investigación sobre casos de agrandamiento gingival , refiere al darse un problema gingival o agrandamiento y este se puede modificar por los factores endógenos, pero también manifiesta que al intervenir los estrógenos y progesterona incrementa este tejido de tamaño y también el sangrado y éste incluido al biofilm puede agravar la situación del paciente pues llega a la conclusión que el tratamiento quirúrgico es de primera elección en estos pacientes.¹¹

Peña M, et al. (2020) en su reporte de un caso “Corrección quirúrgica en una adolescente con hiperplasia gingival hereditaria”, que llegó a la consulta al Hospital general docente en Cuba, se evidenció el agrandamiento de las encías que presentaba en más de un año, se le diagnosticó hiperplasia general hereditaria, realizándole tres fases que fueron la inicial, la correctiva quirúrgica, se le tomó una muestra y se envió al anatomopatólogo confirmándose el diagnóstico.¹³

2.2.1.1 Antecedentes Nacionales

Reyes J. et al (2011) Lima, presentó una investigación de título “Alargamiento de corona clínica por erupción pasiva alterada”. Aquí se evidencia el exceso de tejido blando que van adquiriendo relevancia clínica en odontología estética, el exceso de encía y corregirlo conlleva al tratamiento de gingivectomía hasta el levantamiento del colgajo para la

remoción de hueso excedente en el presente artículo se mostraron posibles alternativas terapéuticas para la corrección de las alteraciones del componente mucogingival y las técnicas quirúrgicas más utilizadas ¹⁴

Villaseñor C. en 2013, En su reporte de caso “Tratamiento interdisciplinario de paciente con sonrisa gingival” refiere que existe algunas condiciones entre ellas están las fisiológicas y/o patológicas el cual se muestra en las sonrisas de los pacientes con aspectos negativos y el alargamiento de corona es uno de los procedimientos que realiza el autor para aumentar el tamaño de la corona clínica. La paciente de 56 años que ingresa al área de periodoncia e implantología a la exploración clínica se observa clínicamente el engrosamiento gingival e irregularidades que abarcan la corona, el diagnóstico es erupción pasiva alterada y se decide hacer un alargamiento de corona con cirugía ósea en el sector anterior superior como anterior inferior los resultados fueron favorables llegando alcanzar la armonía dentofacial y periodontales al paciente ⁷.

2.2.2 Bases teóricas

- **Periodoncio normal.** – Al referirnos a los tejidos o conjunto de tejidos ya sean blandos como duros que soportan al tejido dentario como la encía y las estructuras periodontales son características para el periodoncio normal que deben estar sanos en todo sentido, eh ahí donde partimos para ver si en esta llega haber una alteración a futuro¹²
- **Mucosa masticatoria (Encía).** - tejido más estudiado del periodonto es un tipo de mucosa masticatoria y protegida por queratina él se le conoce con el nombre de encía y puede presentarse en dos tipos:
 - ENCÍA INSERTADA
 - ENCÍA LIBRE.

ENCÍA INSERTADA / ADHERIDA: es la que más abunda y cubre los alveolos dentarios, así como el paladar duro su consistencia es firme y resiliente de color rosado pálido con apariencia punteada parecido a la cascara de naranja y puede variar el color dependiendo de la melanina y raza en la persona. ¹²

ENCIA LIBRE: Es aquella que no está insertada ni al diente ni al hueso y se divide en dos:

- ENCÍA MARGINAL
- ENCÍA PAPILAR.

Encía Marginal: Es aquella encía libre que rodea al diente, el borde de la encia libre puede encontrarse en forma de filo de cuchillo con una ubicación de 0.5 a 1mm hacia coronal de la unión esmalte cemento. La alteración de esta encia puede traer como consecuencias retracción de la encia dejando al descubierto al cemento y trayendo consecuencias hasta irreversibles. ¹²

Encía papilar interdental: se encuentra entre los espacios interdentes por debajo de los espacios de contacto que viene de una forma piramidal y en posteriores por debajo de una depresión en forma de silla de montar¹²

Surco Gingival: espacio entre diente y diente y encía libre con una profundidad de 0.5 a 3mm al sondeo clínico, si éste se alterara con una mayor profundidad, podría causar problemas de inflamación como engrosamiento. ¹²

- **Ligamento periodontal** Es un tejido conectivo que se encuentra entre el cemento y hueso alveolar, el ancho del ligamento es de 0.25mm + 50% y dentro de ella hay fibras colágenas en diferentes disposiciones según su morfología. ¹²

Gingivitis. – inflamación del tejido por diferentes causas, una de las principales es el biofilm aquí se pueden presentar diferentes tipos de estadios hasta pasar a la periodontitis que es un estado más avanzado comprometiendo las estructuras de soporte¹²

Periodontitis. - Enfermedad crónica de etiología multifactorial es el siguiente proceso después de la gingivitis que destruye los tejidos de soporte de la estructura dentaria. Ésta trae como consecuencia sangrado de encía, movilidad, formación de bolsas periodontales hasta llegar a la exodoncia de ésta. ¹⁰

En 1999 la Academia americana de perinatología se revisó la clasificación de las enfermedades periodontales el cual las características son de la siguiente manera.

Característica	Descripción	
	ENCÍA NORMAL	ENCÍA ENFERMA
Color	Rosa pálido; sin embargo, puede llegar a presentar pigmentaciones melanóticas (dependiendo de la raza)	Rojiza y/o azul violácea
Forma	Presenta un festoneado uniforme, las papilas en espacios interproximales de dientes anteriores se observan con aspecto de filo de cuchillo	Existe una pérdida en el festoneado, no hay adaptación en el área cervical de los dientes, se observa inflamada y/o agrandada
Consistencia	Firmemente unida a hueso	Se observa edematosa o blanda
Tamaño	Ausencia de bolsas periodontales y adaptación al área cervical de los dientes	Existe una inflamación que hace que la encía crezca hacia coronal y hay presencia de pseudobolsas o bolsas falsas
Sangrado	Ausencia de sangrado al sondeo	Sangrado al sondeo o inclusive a cualquier estímulo que se presente en encía

Gingivoplastia. - Tratamiento quirúrgico que elimina el tejido gingival fibroso o inflamatorio a través de su incisión y eliminación de esta.⁶

La gingivoplastia se puede realizar con diferentes técnicas:

1. Convencional (con mango y hoja de bisturí).
2. Bisturí eléctrico.
3. Tijeras.
4. Instrumentos rotatorios de alta velocidad.
5. Láser CO₂ y Nd: YAG.

Otros casos para la exposición de encía excesiva.

- 1) Longitud labial corta,
- 2) Actividad labial excesiva,
- 3) Longitud de la corona clínica corta,
- 4) Erupción pasiva alterada,
- 5) Extrusión dentoalveolar,
- 6) Dimensión vertical del maxilar excesiva.¹⁰

proceso eruptivo: la erupción activa, es el movimiento oclusal del diente hasta entrar en contacto con su antagonista.

La erupción pasiva se caracteriza por el desplazamiento apical de la unión dentogingival cuando el diente alcanza su antagonista, el surco gingival y el epitelio de unión están sobre el esmalte y la corona clínica corresponde aproximadamente a 2/3 de la corona anatómica^{8,10}

Histológicamente, la erupción pasiva se divide en 4 estadios:

- I) La unión dentogingival está localizada en el esmalte.
- II) La unión dentogingival está localizada tanto en esmalte y cemento.

III) La unión dentogingival está localizada completamente en cemento, extendiéndose coronalmente hasta la unión cemento esmalte (UCE).

IV) La unión dentogingival está en cemento y hay exposición radicular como resultado de una migración continua lo que puede ser considerado como un estado patológico y no fisiológico. ¹⁰

Objetivos

Objetivo general.

Devolver al paciente la salud gingival y la estética, eliminando los factores que contribuyen al problema gingivo-peridontal.

III. DESARROLLO DEL CASO CLINICO

3.1. HISTORIA CLÍNICA

Paciente de sexo femenino de 26 años en ABEG, en dentición permanente, ante los antecedentes médicos no refiere ninguna alergia de medicamentos, fue hospitalizada por cesaría. manifiesta que tiene una cicatrización buena.

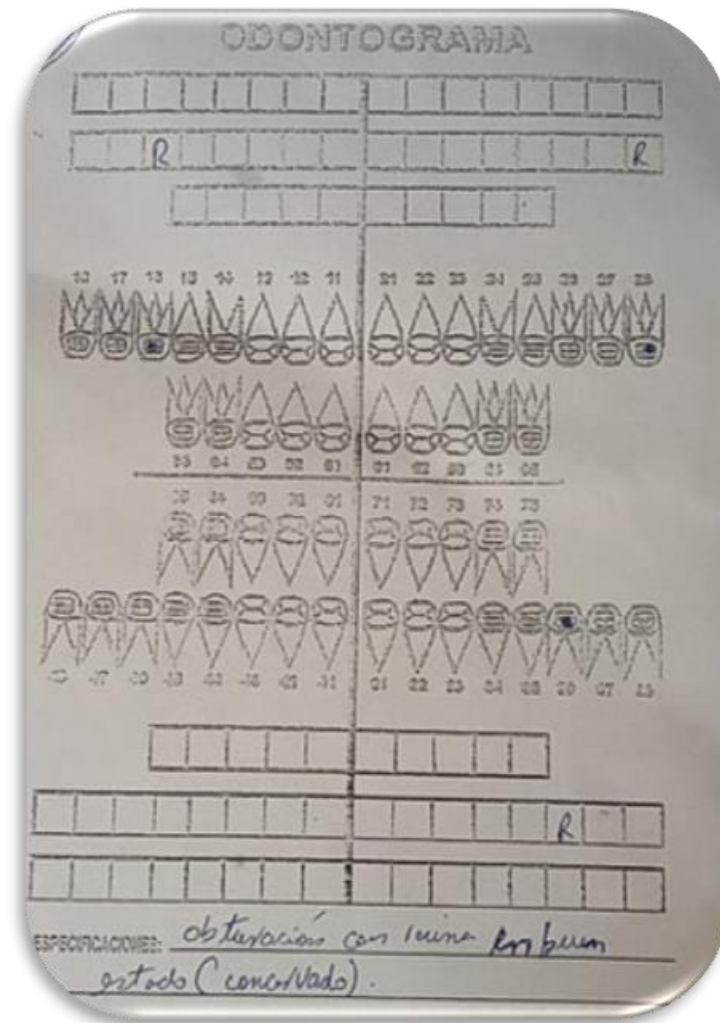


Figura 1. odontograma

ANAMNESIS:

NOMBRE Y APELLIDO: Z. A. P.

EDAD: 26 años **SEXO:** Femenino

ESTADO CIVIL: soltera

DOMICILIO: AV los Incas N. 520 distrito de Chilca - Huancayo

OCUPACIÓN: Estudiante

LUGAR Y FECHA DE NACIMIENTO: Tarapoto 23 de Julio de 199

LUGAR DE PROCEDENCIA: Huancayo

MOTIVO DE CONSULTA:

“Paciente refiere que necesita mejorar su sonrisa”

ESTADO DE SALUD GENERAL: ABEG, ABEN, ABEH, LOTEF

CONDUCTA PSICOSOCIAL: Optimista, Receptivo. De lenguaje claro.

ANTECEDENTES MÉDICOS: No es alérgico a ningún medicamento, cicatrización rápida.

ANTECEDENTES ESTOMATOLÓGICOS: ninguno

RIESGOS ESTOMATOLÓGICOS: Bajo

EXAMEN CLÍNICO GENERAL

ECTOSCOPIA: En la paciente se observa aparentemente buen estado de salud, postura erguida, camina correctamente, presenta buena conducta, es una paciente favorable.

APRECIACIÓN GENERAL: Aparentemente normal

FACIE: Asimétrica

PESO: 56 kilos **TALLA:** 1.55 cm.

TEMPERATURA: 36.00 °c (oral)

LESIONES: No presenta

PIEL Y ANEXOS: Aparentemente normal

EXAMEN FOTOGRAFICO

Tipo facial	Meso facial
Simetría de cara	Asimétrico
Constitución	Atlético
Labios	Competencia labial
Tercio inferior	Desviación hacia la izquierda




Figura 2 Fotografía de frente

Autora: Bach. Lovaton Chang Frescia

Tipo facial	Mesocéfalo
Tipo de perfil total	convexo
Tercio superior	1/3 sobre 2/3
Competencia facial	competente

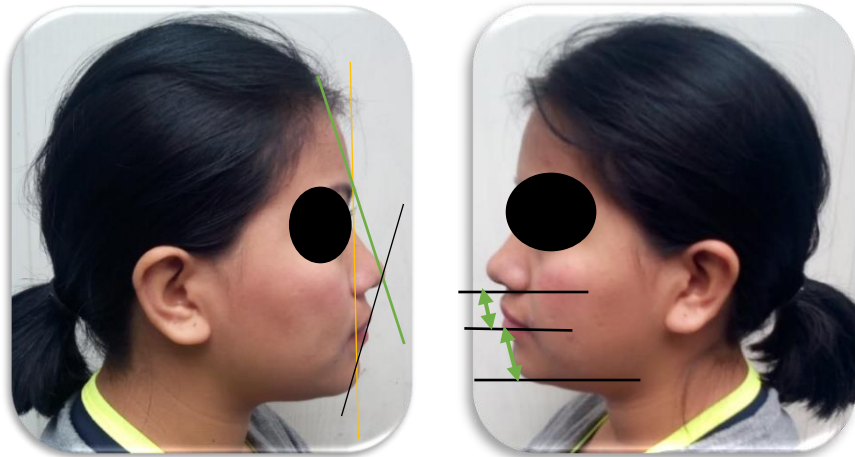


Figura 3 Fotografía de perfil

Cantidad de Gíngiva expuesta	4 mm Aprox.
Arco de la Sonrisa	recto
Plano oclusal	conservado
Presencia de Correderas bucales	Presenta 2mm Aprox.
simetría	Asimétrico ligero hacia el lado izquierdo
Línea media dentaria	Sup. no presenta Desviación Inf. Presenta desviación hacia la izquierda 1mm

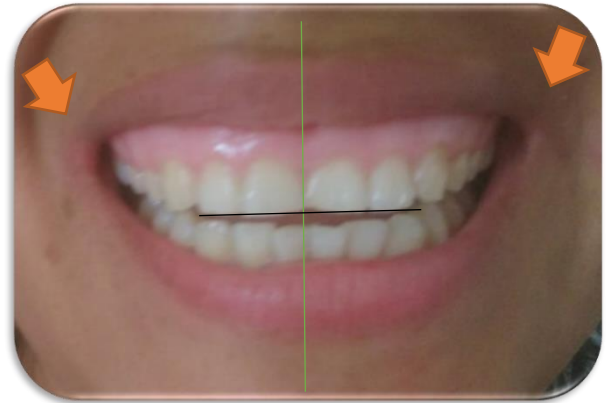

Fig. 4 Fotografía de la sonrisa

3.2. EXAMEN CLÍNICO GENERAL

Los signos vitales de la paciente se encuentran aparentemente en un buen estado, el peso y la talla están dentro del valor estadístico.

La piel y los anexos de la paciente se encuentran conservados.

PESO: 56 kilos TALLA: 1.55 cm.

TEMPERATURA: 36.00 °c (oral)

LESIONES: No presenta

PIEL Y ANEXOS: Aparentemente normal

3.3 EVALUACIÓN INTEGRAL

Según los estudios clínicos y los exámenes fotográficos que se le hizo a la paciente se encuentra en buen estado de salud y un estado muy favorable para el tratamiento que se va a realizar que es la gingivoplastia.

3.4 DIAGNÓSTICO

Diagnóstico Presuntivo:

Sonrisa gingival

Diagnóstico Definitivo:

Sonrisa gingival alta

3.5. Pronóstico:

La paciente tiene un pronóstico favorable a nivel de encía y de salud.

IV. PLAN DE TRATAMIENTO INTEGRAL

4.1 Formulación del Plan de tratamiento general

- **FASE I – HIGIENE:**
 - ✓ Técnica de cepillado Bass modificado
 - ✓ Hilo dental
 - ✓ Colutorio clorhexidina al 0.12 %
 - ✓ Pulido de las superficies dentarias

- **FASE II – CORRECTIVA:**
 - ✓ Técnica quirúrgica GINGIVOPLASTIA
 - ✓ Hilo de sutura 4/0
 - ✓ Técnica de sutura interrumpida en ocho

- **FASE III – MANTENIMIENTO:**
 - ✓ Control en 1 mes para verificar la cirugía

CONCLUSIONES

- La gingivoplastia es una solución útil para corregir el problema de agrandamiento gingival, ya que devuelve la morfología al contorno gingival óptimo para realizar un correcto control de higiene oral.
- Con base en la literatura, el agrandamiento gingival puede ser corregido mediante el control de los factores retentivos de placa dentobacteriana, como la presencia de aparatos ortodónticos; sin embargo, existe una fuerte propensión a la recidiva del agrandamiento, por lo que es de gran importancia la cooperación del paciente en cuanto al control personal de placa¹

APORTES

- No debes conducir, no consumir alcohol, no fumar, ni nada parecido durante las primeras 24h después de la cirugía. aplica durante 10 min. hielo o compresas frías en los lugares de las mejillas correspondientes al lugar del dolor para aliviarlo, esto solo es necesario durante las primeras 24h, cepillarse suavemente con cerdas suaves, hacerse enjuagues con el Colutorio clorhexidina al 0.12 %, absoluto reposo.

REFERENCIAS BIBLIOGRÁFICAS

1. Chaurra R. Gingivectomía y gingivoplastía. Revisión bibliográfica. 2005. Disponible en www.odontologiaonline.com.
2. Muñoz A, et al. Gingivoplastía con láser de diodo de alta intensidad por hiperplasia gingival. KIRU. 2020;17(2): 88-92.
<https://doi.org/10.24265/kiru.2020.v17n2.05>
3. Tratamiento quirúrgico del agrandamiento gingival crónico en paciente adolescente (reporte de caso) Semih Akgül semih_akgul@hotmail.com 1 Faculty of Dentistry, Departamento of Periodontology, Inonu University, 44280 Malatya, Turkey 2 Malatya Şehit Mehmet Kılınc Oral And Dental Health Hospital, 44280 Malatya, Turkey published online: 20 de mayo 2020.
4. Cirugía periodontal para aumento de corona clínica Amanda Lima de Araújo ORCID: <https://orcid.org/0000-0002-5158-411X> Centro Universitario Fametro, Brasil E-mail: amandalima035@hotmail.com Thalía Moreira de Souza ORCID: <https://orcid.org/0000-0001-8428-7798> Centro Universitario Fametro, Brasil E-mail: Thaliastone21@gmail.com Juliana Lopes de Sá ORCID: <https://orcid.org/0000-0002-1927-2191> Centro Universitario Fametro, Brasil E-mail: juliana.lopes@fametro.edu.br
5. Gengivoplastia sem elevação de retalho mucoperiosteal (flapless) assistida por piezocirurgia: relato de caso Layla Louise de Amorim ROCHA1 Matheus Francisco Barros RODRIGUES2 Iana Maria Gomes BARBOSA3 Rodrigo da Franca ACIOLY4 Daniel do Carmo CARVALHO5 Rachel de Andrade Bacha CARVALHO6 Cristofe Coelho Lopes da ROCHA7 Rimsky Coelho Lopes da ROCHA8.
6. Lindhe J. Periodontología clínica e implantología odontológica. 3.^a ed. Médica Panamericana, 2000.
7. Villaseñor C. Tratamiento interdisciplinario de paciente con sonrisa gingival: Reporte de un caso. Revista Odontológica Mexicana, Vol. 17, Núm. 1 Enero-Marzo 2013 pp 51-56
8. Enríquez. Estética en periodoncia y cirugía plástica periodontal. Ed. AMOLCA. Brasil. 2006; 1, 11, 12.
9. Glossary of Periodontal Terms. 2001. 4^a ed. The American Academy of Periodontology. Chicago, USA
10. Robbins W. Differential diagnosis and treatment is excess gingival display. Pract Periodont Aesthet Dent 1999; 11 (2): 265-772

11. Sánchez L, et al. Tratamiento quirúrgico del agrandamiento gingival crónico en paciente adolescente (reporte de caso). Rev Mex Med Forense. 20205(Suppl: 3):97-100.
12. Carranza, F. A., Newman, M. G., Takei, H. H., Klokkevold, P. R., & Sánchez, J. A. P. (2010). Carranza. McGraw-Hill Education.
13. Peña M, et al. Corrección quirúrgica en una adolescente con hiperplasia gingival hereditaria. Cuba, MediSan. 2018;22(04):415-420.
14. Reyes J. et al Lima, ALARGAMIENTO DE CORONA CLÍNICA POR ERUPCIÓN PASIVA ALTERADA; Reporte de un caso, Perú. 2011.

ANEXOS:

Anexo 1 Consentimiento Informado ¹⁹.

CONSENTIMIENTO INFORMADO

YO, _____ con DNI _____
con edad _____ Autorizo a la Odontóloga _____

Lo siguiente:

realización de pruebas diagnósticas necesarias para el tratamiento odontológico, incluyendo la realización de estudios radiográficos y examen complementarios. Entiendo la importancia de acudir a las consultas programadas, me comprometo a colaborar con todas las indicaciones y recomendaciones que se realicen durante el tratamiento de la cirugía periodontal "Gingivoplastia", incluyendo el uso de anestesia local; siempre que sea necesario y bajo criterio del especialista. Así mismo, comprendo los posibles riesgos y complicaciones en el tratamiento odontológico a realizar. Aclarado dudas y preguntas sobre los procedimientos.

AUTORIZO a iniciar el mismo día y hora programada.

Fecha _____

Firma del Representante o Responsable _____

Firma del Odontólogo _____

Anexo 2. DECLARACIÓN JURADA DE AUTORÍA

En la fecha, yo -----, identificado con DNI N°-----,
Domiciliado en-----,

BACHILLER de la Facultad de Ciencias de la Salud, Escuela Profesional de Odontología,
me COMPROMETO a asumir las consecuencias administrativas y/o penales que hubiera
lugar si en la elaboración de mi investigación titulada Gingivoplastia. Se haya
considerado datos falsos, falsificación, plagio, auto plagio, etc. y declaro bajo juramento
que mi trabajo de investigación es de mi autoría y los datos presentados son reales y he
respetado las normas internacionales de citas y referencias de las fuentes consultadas.

Nombres y apellidos

DNI N°-----

Huancayo 02 Abril del 2022.

PROCEDIMIENTO DE LA CIRUGÍA PERIODONTAL "GINGIVOPLASTIA"

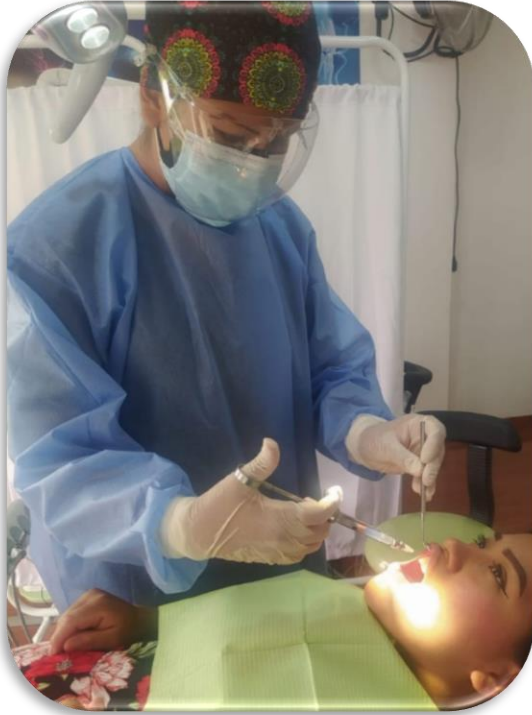
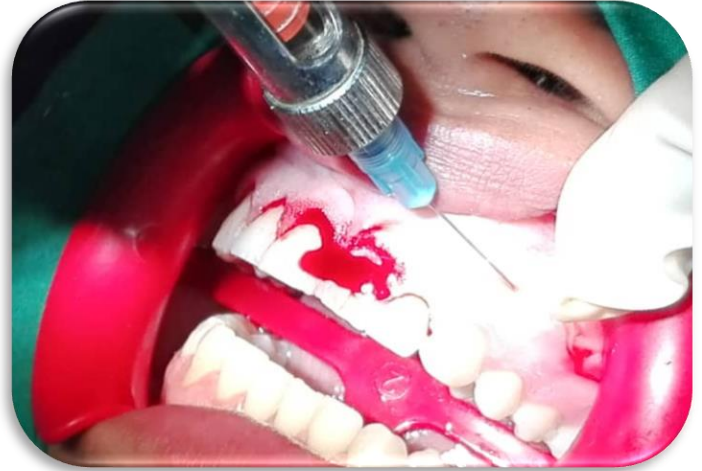
Figura5



Colocación de anestesia local xilocaína por vestibular y palatino en la zona anteroposterior derecha e izquierda de segunda premolar a segunda premolar superior.

figura 6

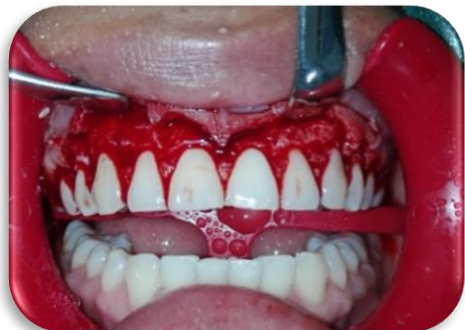
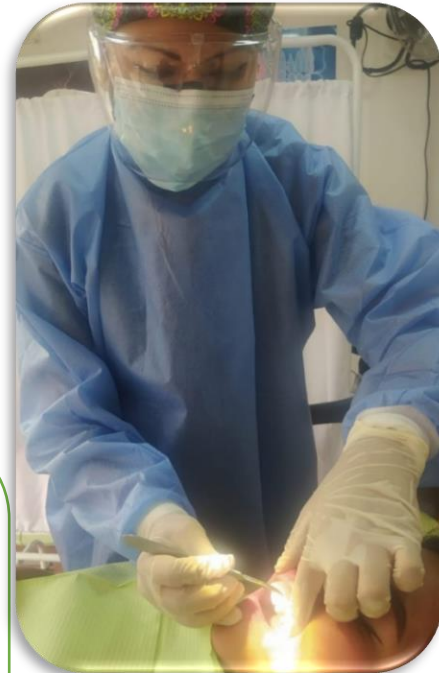
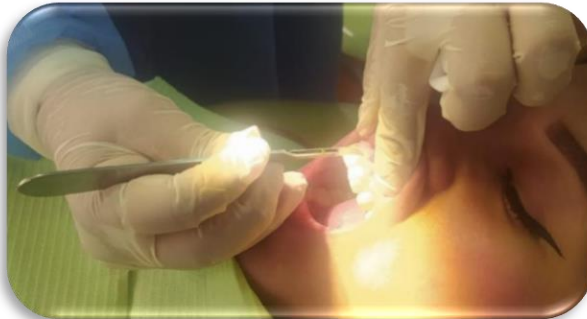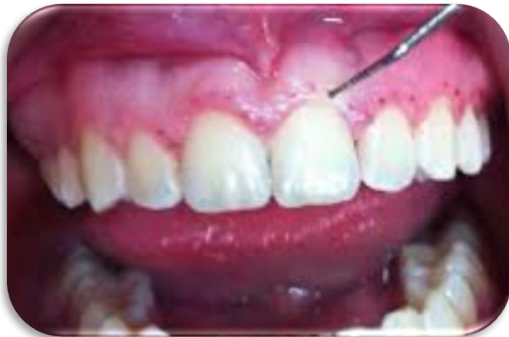Figura 7

Con la ayuda de la sonda periodontal delimitamos el nuevo margen gingival a la altura del cénit gingival donde vamos a proceder la incisión de los incisivos superiores de segunda premolar a segundo premolar.

Luego se realizó el colgajo con la legra P24 para desprender delicadamente las papilas, se expuso el hueso para anivelar con una fresa quirúrgica para que posteriormente no se regrese la encía a su anterior posición.

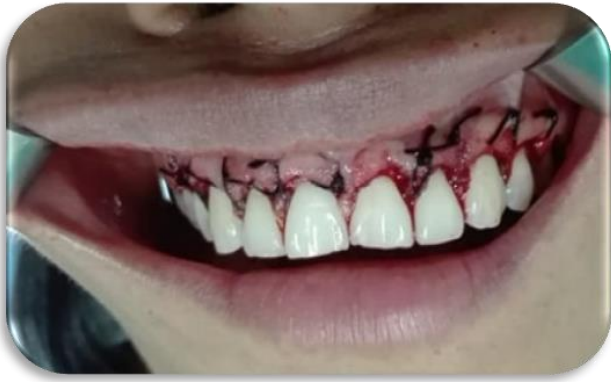

figura 8

Posteriormente se devolvió a su posición las papilas y se procedió a suturar con hilo de sutura 4/0 con la técnica de sutura interrumpida en ocho.

Se le removerá los puntos después de una semana.

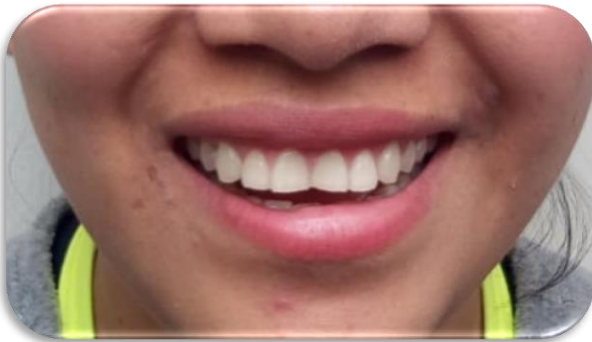

figura 9

Después de un mes la paciente regreso a su control y se verificó los resultados:

Sonrisa armónico y estético.

La paciente quedo fascinada cumplió su sueño de una sonrisa ideal y estético.

ANTES Y DESPUÉS

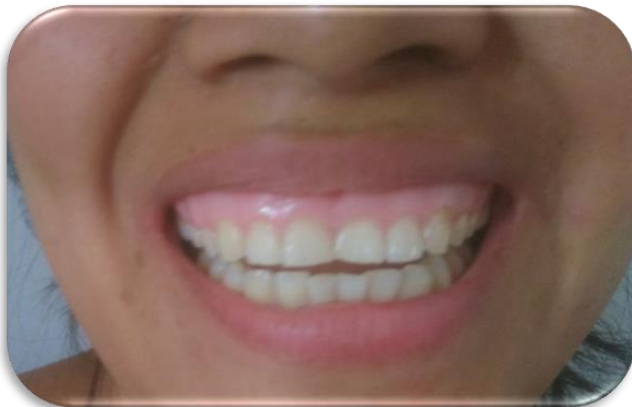

Figura 10



