


# **UNIVERSIDAD PERUANA LOS ANDES**

Facultad de ciencias de la salud

Escuela Académica Profesional de Odontología



## **TRABAJO DE SUFICIENCIA PROFESIONAL REVISIÓN LITERARIA Y DISEÑO DE PROTESIS PARCIAL REMOVIBLE SUPERIOR E INFERIOR, REPORTE DE CASO**

**Para optar:** El título profesional de Cirujano Dentista

**Autor:** Anthony Ricardo Salas Colonio

**Asesor:** MG. LÓPEZ GONZÁLES CHIRSTIAN WILLY

**Líneas de Investigación de Universidad:** Salud y Gestión de la Salud

**Líneas de Investigación de la Escuela profesional:** Investigación Clínica  
y Patológica

**Lugar o Institución De Investigación:** CLINICA ODONTOLOGICA  
PARTICULAR

**HUANCAYO – PERÚ**

**2022**

## **DEDICATORIA**

“El presente trabajo de investigación lo dedico principalmente a Dios, por ser mi fuente de inspiración y fuerza cuando sentí que no podía

## **AGRADECIMIENTO**

Agradezco a mis familiares, quien nos brindó todo su apoyo y orientación no solo en la elaboración de este proyecto sino también a lo largo de mi carrera universitaria, agradezco también a la Universidad Peruana Los Andes quien nos acogió y nos brindó conocimiento y oportunidades.

**Anthony S.**



# CONSTANCIA

## DE SIMILITUD DE TRABAJOS DE INVESTIGACIÓN POR EL SOFTWARE DE PREVENCIÓN DE PLAGIO TURNITIN

La Dirección de la Unidad de Investigación de la Facultad de Ciencias de la Salud, hace constar por la presente, que el Trabajo de Suficiencia Profesional titulado:

**REVISIÓN LITERARIA Y DISEÑO DE PROTESIS PARCIAL REMOVIBLE SUPERIOR E INFERIOR, REPORTE DE CASO**

Cuyo autor (es) : **SALAS COLONIO ANTHONY RICARDO**  
Facultad : **CIENCIAS DE LA SALUD**  
Escuela Profesional : **ODONTOLOGÍA**  
Asesor (a) : **MG. LOPEZ GONZALES CHIRSTIAN WILLY**

Que fue presentado con fecha: 28/11/2022 y después de realizado el análisis correspondiente en el software de prevención de plagio Turnitin con fecha 28/11/2022; con la siguiente configuración del software de prevención de plagio Turnitin:

- Excluye bibliografía
- Excluye citas
- Excluye cadenas menores a 20 palabras
- Otro criterio (especificar)

Dicho documento presenta un porcentaje de similitud de 29%.

En tal sentido, de acuerdo a los criterios de porcentajes establecidos en el Artículo N° 11 del Reglamento de uso de software de prevención de plagio, el cual indica que no se debe superar el 30%. Se declara, que el trabajo de investigación: si contiene un porcentaje aceptable de similitud.

Observaciones: Se analizó con el software una sola vez.

En señal de conformidad y verificación se firma y sella la presente constancia.

Huancayo, 28 de noviembre de 2022

  
UNIVERSIDAD PERUANA LOS ANDES  
Facultad de Ciencias de la Salud  
  
P.R.D. EDITH ANCCO GOMEZ  
DIRECTORA DE LA UNIDAD DE INVESTIGACIÓN

CONSTANCIA N° 486 – DUI – FCS – UPLA/2022

s.c. Archivo  
EAG/vjdp

## CONTENIDO

### CAPÍTULO I

#### PRESENTACIÓN

DEDICATORIA	ii
AGRADECIMIENTO	iii
CONTENIDO	iv
RESUMEN	vi
INTRODUCCIÓN	vii

### CAPÍTULO II

2.1. PLANTEAMIENTO DEL PROBLEMA	8
2.2. OBJETIVOS	9
2.3. MARCO TEÓRICO	9
2.3.1. Antecedentes	9
2.2.2. Bases Teóricas o Científicos	13

### CAPÍTULO III

#### DESARROLLO DEL CASO CLINICO

3.1 HISTORIA CLÍNICO	21
3.2. EXAMEN CLÍNICO GENERAL	23
3.3. EVALUACIÓN INTEGRAL	24
3.4. DIAGNÓSTICO Y PRONOSTICO	27

### CAPÍTULO IV

4.1. PLAN DE TRATAMIENTO	33
--------------------------	----

### CAPÍTULO V

DISCUSIÓN	34
-----------	----

## **CAPÍTULO VI**

CONCLUSIONES	34
--------------	----

## **CAPÍTULO VII**

RECOMENDACIONES	35
-----------------	----

REFERENCIA BIBLIOGRÁFICAS	35
---------------------------	----

## RESUMEN

El uso de la prótesis parcial removible consigue ser uno de los diversos procedimientos de la liberación hacia la construcción de rebabas edéntulas parciales, siendo un incendiarios para sustituir los dientes perdidos, pueden rebotar en un peligro para los dientes remanentes o columnas de los pacientes debido a que pueda desarrollar la ocurrencia de caries, periodontitis y agranda la cuantia de fuerza de los pilares. (1)

Es por ello que se realiza la presentación del caso clínico del paciente de sexo femenino que refiere que se le extrajo varios dientes hace 10 años atrás, a causa de que sus dientes se le carearon y al paso de un tiempo le provocaron un dolor insidioso que lo toleraba pensando que ya pasaría el dolor, pero al contrario mientras más pasaba el tiempo el dolor se volvía progresivo y tuvo que extraérselos. Refiere también haber recibido tratamiento farmacológico amoxicilina de 500 mg cada 12 horas por 3 días e ibuprofeno de 400 mg cada 8 horas por 4 días. Actualmente no refiere dolor ni infección, pero si su autoestima baja al ya no contar con las piezas dentarias ausentes.

Palabra clave: prótesis, edéntulo, Kennedy

## INTRODUCCIÓN

La odontología es una profesión que esta obligado a servir a la sociedad a través de la historia que ha sufrido cambios en las necesidades de los pacientes, usando técnicas preventivas, como el uso de materiales de restauración mejores, velocidad, conservación de las piezas dentarias, procedimientos endodónticos e implantes dentales, cambiando la practica en la odontología. Dentro de las especialidades que conforman la práctica de la odontología la prostodoncia tiene un papel importante en el estudio de todos los cambios que brindan soluciones en la población. (2)

La prótesis parcial removible es el tratamiento alternativo en la rehabilitación de pacientes desdentados parciales, fundamentalmente en el acceso por el bajo costo y complejidad de ejecución, que ha permitido en las décadas el tratamiento de escuelas de odontología, existiendo parámetros para determinar el estado en que se encuentra las PPR brindando la oclusión, estando en armonía con la oclusión del paciente, una correcta adaptación de los respectivos retenedores al diente pilar, la presencia de pigmentos exógenos en la prótesis, inflamación a nivel de la mucosa en contacto con la base protésica, estos parámetros que indican el buen estado de la prótesis. (3)



## CAPÍTULO II

### 2.1. PLANTEAMIENTO DEL PROBLEMA

La prótesis parcial removible es un recurso muy usado por la rehabilitación de los pacientes edéntulos parciales y constituye una aparatología económica y fácil de construir, siendo el diseño de la prótesis un paso importante en la elaboración, ya que determina la forma de los componentes que tiene la prótesis, sabiendo que el odontólogo suele delegar esta etapa fundamental en la fabricación de este tipo de aparatología al técnico dental, pero no teniendo conocimiento de los tejidos dentarios remanentes sin cumplir la función. (4)

A pesar del avance del fenómeno delimitado por la enseñanza y el aprendizaje dentro del marco de la sociedad, se ha observado en los alumnos una serie de deficiencias en las capacidades conceptuales, procedimientos y actitudinales en el diseño de la prótesis parcial removible, lo que se evidencia en el área de pre – laboratorio donde los procedimientos, en la situación se constituye una amenaza actual y hasta futura, de no tomarse medidas que constituyen una amenaza en la actualidad y hasta futura de no tomar en cuenta medidas correctivas. (5)

### 2.2. OBJETIVOS

- ✓ Determinar el diseño de la prótesis parcial removible superior e inferior.
- ✓ Conocer las partes de la prótesis parcial removible.

## 2.3. MARCO TEÓRICO

### 2.3.1. Antecedentes

Saquipulla J. Et al. En su trabajo tiene como finalidad de determinar el estado de las prótesis parciales removibles, metodología es de tipo descriptivo, corte transversal, con un total de 78 pacientes que recibieron tratamiento de prótesis, en los resultados indican que el estado protésico es los pacientes a quienes se les realizaron prótesis parcial fue muy buena el 37.2%, regular el 34.9%, bueno el 20.9%, malo el 7%, encontrándose en las edades de 40-60 años siendo el estado protésico muy bueno en un estudio con mayor índice en mujeres, en conclusión el estado protésico de los pacientes portadores de PPR se encuentra en muy buen estado siendo este porcentaje mayor en cuanto a los datos obtenidos, seguido del estado protésico regular. (3)

Contreras M. desarrollo un trabajo con la finalidad de dar solución a dichas alteraciones utilizando diversas herramientas y dar solución a estos problemas, metodología es de tipo retrospectivo, prospectivo, transversal, nivel no experimental, con la muestra de 73 trabajadores portadores de prótesis, en los resultados indican que la ubicación de las arcadas según el genero de los portadores de prótesis es superior 10% en varones el 11% en mujeres, inferior el 16% en varones, el 19% en mujeres, la variable del uso de prótesis con sus indicadores < 3 años es de 4 a 6 años, > 6 años, movilidad del diente pilar es de 20.55%, ruidos de ATM 16.44%, disminución del reborde óseo residual es de 34.25%, pérdida dentaria después de la PPR es de 28.77%, en conclusión el grupo etario preponderante en el estudio es de 41 – 60 años con 54.71%, el genero mas frecuente en el estudio es el femenino con 52.05%. (6)

Quiquia A. se presento un trabajo que busca determinar la frecuencia de errores en el diseño de prótesis parcial removible en edéntulos inferiores clase I de Kennedy, metodología es observacional, descriptivo, transversal, prospectivo, con la muestra de 40 internos se usaron criterios de inclusión y exclusión, en los resultados indican que 27.5% adecuado la PPR, 40% regular, el 32.5% deficiente, el error en el diseño de apoyos de una prótesis parcial removible es correcto el 72.5%, incorrecto el 27.5%, en cuanto a la frecuencia de error entre los componentes del diseño de una prótesis parcial removible en edentulismo inferior clase I de Kennedy correcto apoyos el 72.5%, retenedores el 80%, conector mayor el 65%, conector menor 42.5%, bases el 60%, incorrecto apoyos el 27.5%, retenedores 20%, conector mayor 35%, conector menor el 57.5%, bases 40%, en conclusión el diseño de la prótesis parcial removible en edentulismo inferior clase I de Kennedy fue en su mayor porcentaje regular, encontrándose como frecuencia de error el 40%. (4)

Román H. en su tesis busca determinar prevalencia de pacientes de prótesis parcial removible atendidos, metodología es de tipo cuantitativo, descriptivo, con la muestra de pacientes de 25 y 70 años de edad, en los resultados indican que el 61.97% fue la prevalencia de pacientes de prótesis parcial removible atendidos en el centro de salud, la prevalencia de la prótesis y las causas son la caries de 67.3%, enfermedad periodontal es de 0.7%, otras causas 29.6%, patologías asociadas 1.1%, trauma 1.4%, con el diagnostico del estado periodontal en portadores sano es 66.9%, gingivitis es de 30.3%, periodontitis 2.8%, severidad de la periodontitis en pacientes es ninguna 73.6%, leve 21.5%, moderada 4.6%, grave 0.4%, en conclusión la prevalencia de pacientes con prótesis es de 61.97%. (1)

Chalco A. en su tesis menciona que el análisis de la calidad del diseño de prótesis parcial removible en modelos de trabajo, con el método de tipo observacional, transversal, nivel descriptivo, en los resultados indican que 52.6% con mayor cantidad de prótesis parcial inferior a comparación del 47.4% de prótesis parciales superiores, clases de Kennedy I es de 36.1%, II 70.1%, III el 100%, subdivididos es de 0 es de 44.3%, 1 el 74.2%, 2 96.9%, 3 el 100%, el diseño es incorrecto de 56.7%, correcto el 100%, en conclusión el diseño de los apoyos realizados en los modelos de trabajo el 56.7% del diseño ejecutados son incorrectos, así mismo la relación que hay entre las clases de Kennedy y el diseño de los apoyos arrojaron resultados similares pero con una prueba estadística no significativa. (7)

### 2.3.2. Bases Teóricas o Científicos

#### **Prótesis parcial removible**

El PRR tiene relación con el reemplazo de los dientes y de sus estructuras vecinas para los pacientes edéntulos parciales mediante sustitutos artificiales que son fácilmente insertados y removidos de la boca. El servicio de la PPR potencial de cumplir una meritoria función en el programa de salud bucal con la actitud correcta de la profesión. (7)

#### **Clasificación de Kennedy**

Mas usada actualmente es la descrita por Kennedy en 1925.

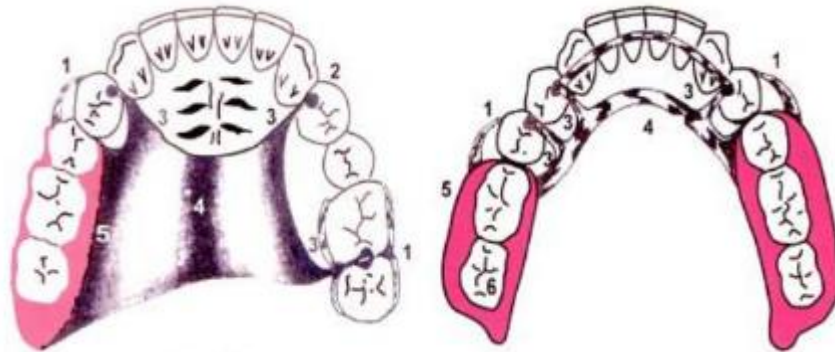
- ✓ Clase I: las zonas edéntulas bilaterales ubicadas posteriormente a las piezas remanentes.
- ✓ Clase II es una zona unilateral y posterior a las piezas naturales remanentes.
- ✓ Clase III: es la zona desdentada unilateral con pilar anterior y posterior a esta.

✓ Clase IV: área desdentada única atraviesa la línea media. (4)

### **Prótesis parcial removible**

Esta constituida por varios elementos que brindan la función entre ellas tenemos:

1. Retenedores directos
2. Retenedores indirectos
3. Conectores mayores
4. Conectores menores
5. Bases
6. Dientes artificiales



Fuente: prótesis parcial removible - 2004

- Retenedores directos: permiten a la prótesis dar resistencia en el desplazamiento en una directación oclusal, gingival y horizontal.
- Retenedores indirectos: son la parte del extremo libre que ayudan a los retenedores directos a brindar un equilibrio y estabilidad por la línea del fulcrum. (8)

- Conectores menores: es parte de la prótesis uniendo a los conectores mayores a los demás elementos que componen como retenedores indirectos.
- Conector mayor: es la parte que conecta los elementos de un lado del arco dentario con los del lado opuesto.
- Bases: es la parte que soporta los dientes artificiales reemplazando a la estructura alveolar.
- Dientes artificiales protésicos: son los que sustituyen a los dientes naturales brindando la funcionalidad y estética.

#### ✓ **Efectos de la prótesis parcial removible**

##### ▪ **Efectos rehabilitadores**

Es compensar las secuelas ocasionadas por la ausencia de piezas dentarias, siendo varias las funciones orgánicas en las que participan los dientes y se ve afectado por la ausencia, los órganos actuar de defensa, participando en la estética y en la expresión de emoción, fonación, masticación. Siendo obvio en la civilizada determina que no se requiere preservar la integridad de edad funciones para asegurar la supervivencia.

- Estética
- Fonética
- Masticación
- Confort
- Equilibrio del sistema estomatognático
- Equilibrio digestivo
- Equilibrio psíquico

##### ✓ **Efectos dañinos potenciales**

La instalación de la prótesis produce una serie de cambios en las estructuras bucales y órganos anexos con efectos nocivos potencial. Siendo un tipo de terapia menospreciada, que se acepta como una solución que no permite la realización de una PPR como una etapa de transición a la prótesis completa.

- Alteración de la ecología bucal
- Alteraciones del terreno protésico
- Alteraciones sensoriales

✓ **Efectos sociales (9)**

### **CAPÍTULO III**

#### **DESARROLLO DEL CASO CLÍNICO**

### 3.1 HISTORIA CLÍNICO

#### ANAMNESIS

- **DATOS DE FILIACIÓN**

- NOMBRE: Acosta Buendia Carol
- CÓMO LO LLAMAN EN CASA: “Gladys”
- EDAD: 51 años con Meses: 10 Meses
- SEXO: Femenino
- FECHA DE NACIMIENTO: 13/08/1970
- LUGAR: HUANCAYO
- RELIGIÓN: Cristiana
- ESTADO CIVIL: Casada
- PROCEDENCIA: HUANCAYO
- DOMICILIO: Jr : Santivañez 434
- DISTRITO: HUANCAYO
- GRADO DE INSTRUCCIÓN: Secundaria

- **MOTIVO DE CONSULTA**

“Me recomendaron hacerme una prótesis”

- **ENFERMEDAD ACTUAL**

Paciente refiere que se le extrajo varios dientes hace 10 años atrás, a causa de que sus dientes se le carearon y al paso de un tiempo le provocaron un dolor insidioso que lo toleraba pensando que ya pasaría el dolor, pero al contrario mientras mas pasaba el tiempo el dolor se volvía progresivo y tuvo que extraérselos. Refiere también haber recibido tratamiento farmacológico amoxicilina de 500 mg cada 12 horas por 3 días e ibuprofeno de 400 mg cada 8



horas por 4 días. Actualmente no refiere dolor ni infección, pero si su autoestima baja al ya no contar con las piezas dentarias ausentes.

- **ANTECEDENTES**

- **Generales** : Vivienda Material Rustico , con 3 familiares sin mascotas .  
cuenta con servicios básico, y con tipo de alimentación balanceada que consume: papa huevo pero pocas verduras y frutas y, con preferencia de carnes .
- **Familiares** : Hermana Diabetes
- **Patológicos** : No refiere ninguna intervención quirúrgica ni problemas sistémicos

## .2. EXAMEN CLÍNICO GENERAL

- **Signos vitales:**

- PRESION ARTERIAL: 115/70 mg/Hg
- FRECUENCIA RESPIRATORIA: 15 rrp
- PULSO: 92 ppm
- TEMPERATURA: 37 .4 °C
- Saturación de Oxigeno : 94 %

**Piel y anexos:**

- Textura : Suave
- Color: Mestiza
- Pigmentación: Presenta Nevo en el tercio inferior izquierdo de 1 mm , plano aspecto de color negro , y es uniforme , tercio Superior labial de una forma aplanada redondeada de aproximado de 1 mm , Tercio Superior :Región Nasal , de una forma aplanada redondeada de

aproximado de 0.5 mm . Lesiones: Acné en la zona frontal de contorno color rojizo de tamaño aproximado de 2mm

- Turgencia : Disminuida
- ANEXOS: (PELOS Y UÑAS) Pelo Negro con buena implantación y conservada
- Uñas Son Cortas y conservadas llevado capilar menos de 2 segundos de forma ovaladas

### 3.3. EVALUACIÓN INTEGRAL

- **Examen extrabucal**

- FACIE: No característica
- CRÁNEO: Normocefalico
- CARA: Normo facial
- Índice Cefalico :
- $IC = \frac{\text{Diametro Transverso (Eurion a Eurion)}}{\text{Diametro Anteroposterior (Glabela a Epsitocraneo)}} \times 100$  .

- **Examen intraoral**

- ATM:
- Derecho : Conservado
- Izquierdo : Conservado
- REGIÓN HIOIDEA TIROIDEA: No visible asintomática a la palpación.
- GÁNGLIOS: ( Submentoniano, submaxilar, cervicales anteriores , cervicales posteriores , supraclavicular, preauricular y postauricular , occipital) No infartados.
- LABIOS Y COMISURA LABIAL:

Labios con competencia labial Hidratados, simétricos, presencia del filtrum, presencia de la línea de Klein , presenta una coloración rosada con pigmentación en tono gris, consistencia lisa y suave , línea de la sonrisa media, borde labial ligeramente pronunciado, Comisura labial de aspecto normal, color marrón claro definido , arco de cupido ligeramente marcado .

○ CARRILLOS:

Con presencia de línea alva normal , Lado izquierdo (Color rosado, hendidura al centro del carrillo) Lado Derecho (Dos pequeños agujeros con centro 1mm)

○ PALADAR DURO Y BLANDO:

Presencia de arrugas palatinas color rosado palido , presencia de rafe medio, color rosado, adherido al plano óseo, deprimido. Y Paladar Blando ,Color rosado, consistencia suave, textura lisa, se observan amígdalas aparentemente sanas .

○ OROFARINGE:

Amígdalas de color rojizo intenso, con puntos en forma de racimo de uva situados en la úvula.

○ LENGUA:

Normoglosia de forma triangular, color blanquecino en el dorso sin alteración y de consistencia tónica.

○ PISO DE BOCA:

De forma ovalada de tamaño verticalmente aproximado de 7cm, con presencia de conductos salivales color Rosada rojiza en estado conservado, con presencia notoria de vasos sanguíneos .

○ FRENILLOS:

Frenillo superior medio: inserción media

Frenillo superior lateral izquierdo: inserción media

Frenillo superior lateral derecho: inserción media

Frenillo inferior medio: inserción medio

Frenillo inferior lateral izquierdo: inserción media

Frenillo inferior lateral derecho: inserción. Media

- SALIVA: Tipo Fluida, acuosa y transparente.

CANTIDAD: Regular, adecuado (Normal)

### **TEJIDOS DUROS:**

#### **MAXILAR SUPERIOR :**

- Forma Del Maxilar superior e inferior : Cuadrada
- Tamaño Del Maxilar superior e inferior : Normognatia
- Tipo Del Maxilar superior e inferior : Alineado

REBORDE ALVEOLAR: Sin compromiso.

ZONAS EDENTULAS: En las piezas

1.8 – 1.7 – 1.6 – 1.5 – 1.4 – 1.2 – 1.1 – 2.1 – 2.2 – 2.3 – 2.4 – 2.5 – 2.8 - 4.8 –

4.7 – 4.5 – 4.4 – 3.1 – 3.2 – 3.5 – 3.6 – 3.7 - 3.8.

#### **DIENTES:**

- Número: 9 piezas dentarias
- Tamaño: Normodoncia
- Color: Color blanco amarillento – A2

- Forma: Piezas de forma cuadrada en el sector anterior , y rectangular en sector posterior .

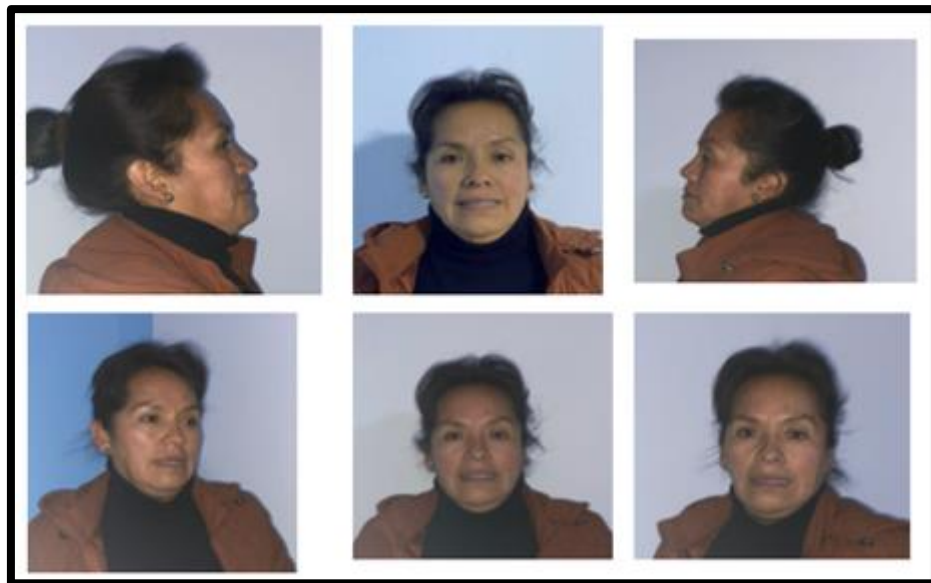Diastemas : No presenta

ALTERACIÓN DE POSICIÓN: 1.3 (Mesio Vestibularizado) - 4.6 (Disto Lingualizado )

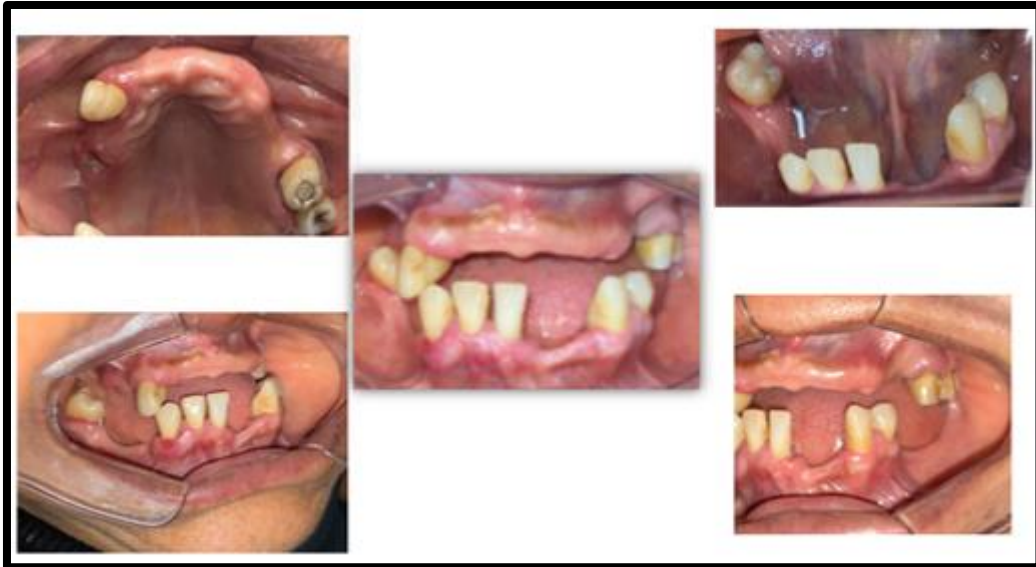FACETAS DE DESGASTE: 4.6 ( Cuspide Disto Vestibular)

OTRAS ALTERACIONES DE DESGASTE : No Registra

### **FOTOGRAFÍAS EXTRAORALES**



### **FOTOGRAFÍAS INTRAORALES**



### 3.4. DIAGNÓSTICO Y PRONOSTICO

- **DIAGNOSTICO PRESUNTIVO**

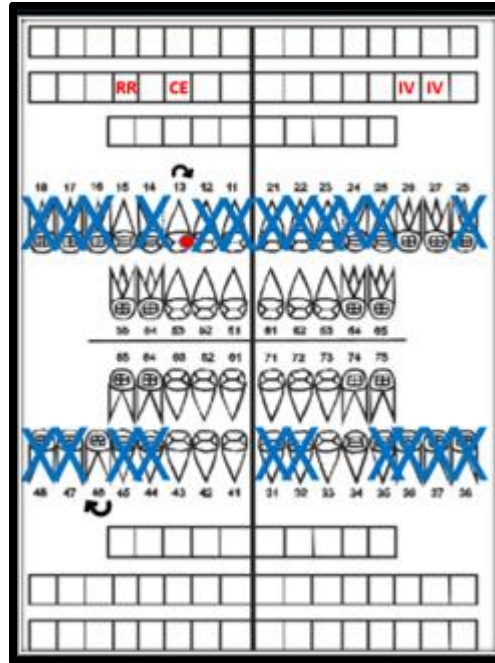
- Caries Simple en las piezas 1.4 – 1.5 (Operatoria Dental – Clase 1 y 2 de back )
- Gingivitis leve localizada, asociada a placa en las piezas 1.5 – 2.6 – 2.7 – 3.4 – 4.2 y 4.6
- Prótesis Parcial Removible Superior e Inferior

- **DIAGNOSTICO DEFINITIVO**

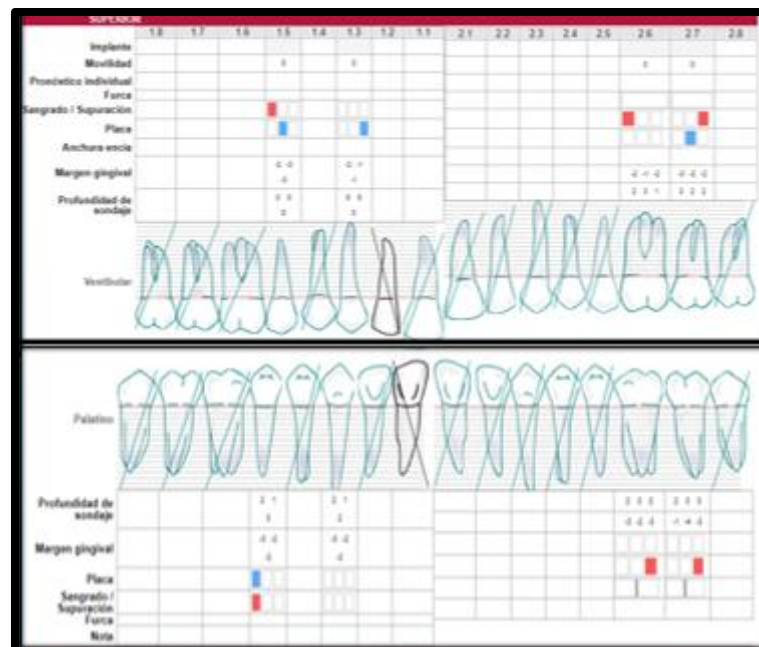
- Caries Simple en las piezas 1.4 – 1.5 (Operatoria Dental – Clase 1 y 2 de back )
- Gingivitis leve localizada, asociada a placa en las piezas 1.5 – 2.6 – 2.7 – 3.4 – 4.2 y 4.6
- Prótesis Parcial Removible Superior e Inferior

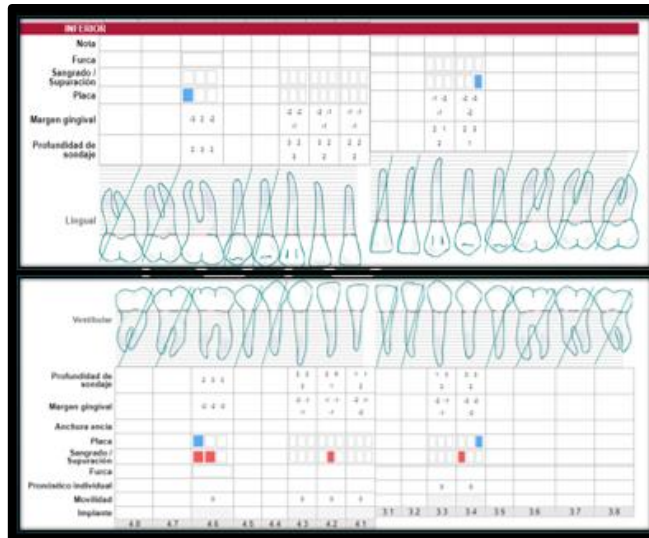
# EXÁMENES AUXILIARES

## ODONTOGRAMA



## PERIODONTOGRAMA

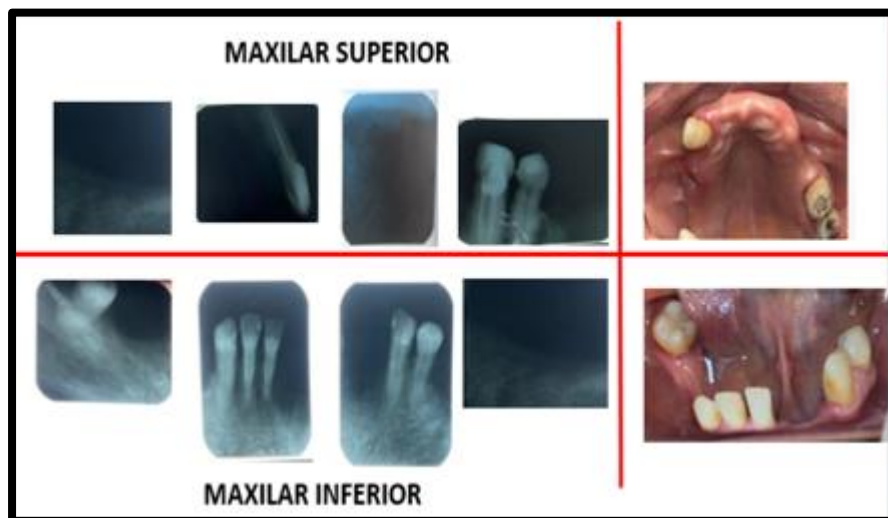



### MODELOS DE ESTUDIO



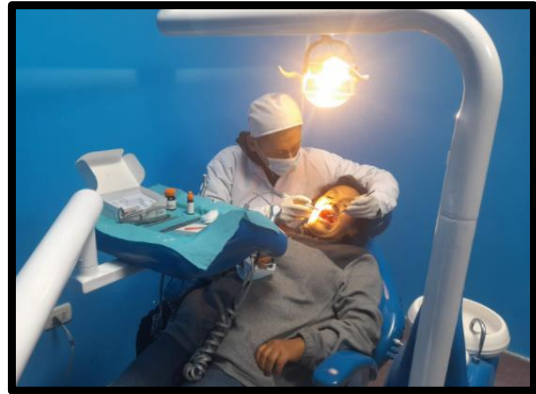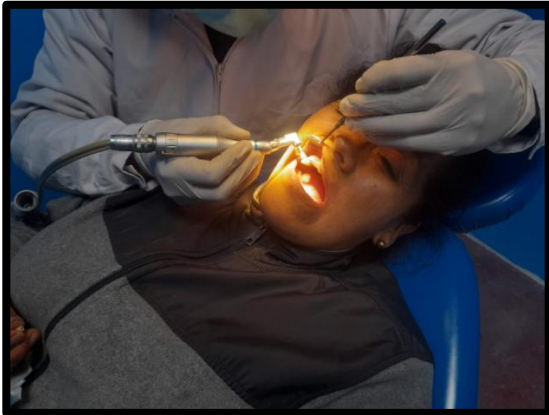
### RADIOGRAFIA PERIAPICAL



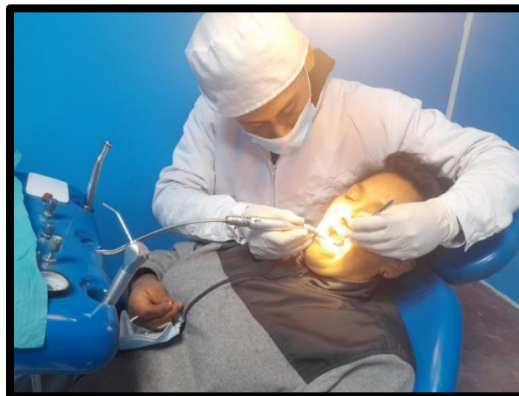

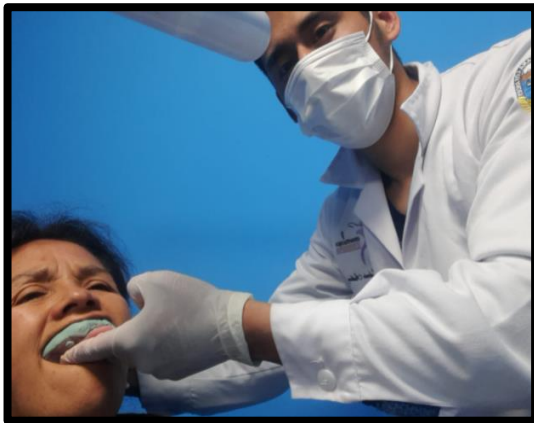
### PROCEDIMIENTO



○ DESTARTRAJE SUPRA GINGIVAL




○ TOMA DE IMPRESIÓN




○ DISEÑO DE  
PARCIAL REMOVIBLE

LA PROTESIS

✓ En el Maxilar Superior (Clase II Modificación 1)



- Línea Amarilla = Línea imaginaria de Fulcrum
  - Color Celeste = Placa Proximal en pieza 1.3 en mesial y distal y placa proximal en 2.6 . (La placa proximal sirve como retenedor en incisivos laterales )
  - Punto Azul = Apoyo Oclusal en pieza 2.6
  - RETENEDOR :
  - Ganchito de color negro = Retenedor “ T ” Es flexible y es retenedor tipo barra, va en el canino en la pieza 1.3
  - Ganchito de color negro = Retenedor “Doble Acker ” va entre 1ra y 2da molar superior de las piezas 2.6 y 2.7
  - Puntos negros = Rejillas
  - Conector Mayor : Placa Palatina Total
  - Raya Marron = Conector Menor
- ✓ **Maxilar Inferior (Clase II Modificación 2 )**



- Línea Amarilla = Línea de Fulcrum
- Punto Azul = Apoyos Oclusales en piezas 3.4 y 4.6
- Color Celeste = Placa Proximal en las piezas 4.1 en mesial y 4.3 en distal (La placa proximal sirve como retenedor del incisivo lateral y incisivo central ).
- Retenedor :
- Ganchitos = Retenedor “ T ” Que es retenedor tipo barra, va en el canino pieza 3.4
- Ganchito = Retenedor “ Acker ” va en la 1ra molar inferior pieza 4.6
- Puntos negros = Rejillas
- Conector Mayor : Placa Lingual
- Raya Ploma = Conector Menor

## CAPITULO IV

### 4.1. PLAN DE TRATAMIENTO

#### FASE I – Fase de Higiene o Preventiva

- Motivación a Índice de Higiene Oral
- Fisioterapia: Técnica de Cepillado e hilo dental, se le realizará profilaxis y se le dará colutorios.

#### FASE II - Correctiva o Recuperativa

- Periodoncia:
  - Destartraje Supra gingival
- Operatoria:  
OPERATORIA DENTAL en la pieza 1 .3 – CLASE 2 DE BLACK
- Prótesis Parcial Removible
  - En el Maxilar Superior (Clase II Modificación 1, según Kennedy)
  - En el Maxilar Inferior (Clase II Modificación 2 según Kennedy)

#### FASE III – MANTENIMIENTO

- Cada 7 a 21 días, realizarle una reevaluación que consta de H.I.O menor a 20 %, Profundidad de Sondaje y Sangrado al Sondaje.

# ● Consentimiento informado

**CONSENTIMIENTO INFORMADO PARA LA PRÁCTICA DE TRATAMIENTOS ODONTOLÓGICOS DE INTERVENCIONES QUIRÚRGICAS, DERIVADOS DE LA RELACIÓN DOCENTE-ASISTENCIAL**

NOMBRE DEL PACIENTE: Dr. Carlos Esteban Villalba

FECHA: 22 de Julio de 2019 CLÍNICA: 1 PRECEDIENCIA: \_\_\_\_\_

1. Yo, Dr. Carlos Esteban Villalba, identificado con DNI N° 72723173 por medio del presente documento, en mi calidad de paciente, en pleno y normal uso de sus facultades mentales, otorgo mi consentimiento al Docente, para que por intermedio y con el concurso de estudiante sometida a su dirección así como los asistentes que él elija o acepte, y las demás profesionales de la salud que se requieran me practique la siguiente intervención quirúrgica y/o realice el siguiente procedimiento: Exodoncia, prótesis, extracción de quistes.

2. El Docente en mención quedó autorizado para llevar a cabo o solicitar la práctica de conductas o procedimientos odontológicos adicionales a los que se autorizó en el punto anterior cuando el buen resultado del tratamiento así lo exige.

3. El Docente informó al paciente de la existencia de riesgos, generales y específicos irreversibles que por sus mismas características no se pueden evitar y que el asistente clínica que los realiza y que cumplen en su totalidad la exigencia antes citada y lo poseedor de que en desarrollo del curso de la intervención o el tratamiento se puedan producir.

4. El consentimiento y Acreditado que anteceden han sido otorgados previa evaluación que del paciente fue hecho al Docente y estudiante del área responsable con el objeto de identificar las condiciones clínicas patológicas y previa información que el Docente me ha hecho con respecto a los riesgos, beneficios y consecuencias que puedan derivarse de la intervención consentida, en los términos que me fueron ya han consignado en la historia clínica. Declaro que he leído atentamente y comprendo las explicaciones sobre sus alcances y que han sido acordadas con el consentimiento que he firmado y manifiesto al respecto.

5. Si en el momento que me he comprometido a realizar la intervención, los datos por este momento, no fueran los adecuados y en consecuencia, declaro expresamente que no estoy por haber entendido bien que la odontología no es una ciencia exacta y por eso los resultados autorizados se basan en el paciente un buen resultado, el cual no depende exclusivamente del odontólogo y por eso no puedo ser garantizado.


6. Igualmente otorgo mi consentimiento para que la información que pueda llegar a requerirse, sea administrada y me han sido advertidos los riesgos que para el caso cubren la acreditación de ANEP/ISSA. He recibido satisfactorias explicaciones a esas respecto a sus alcances que he leído y manifiesto me han sido acordadas.


7. He recibido claras instrucciones en el sentido de que el consentimiento que otorgo mediante este documento, puede ser revocado o dejado sin efecto por la simple decisión del paciente tomada antes de la intervención/realización del tratamiento.


8. Se me ha explicado que la atención odontológica de que será objeto es dispensada conjuntamente por el docente y los estudiantes que están bajo su supervisión y formación. En efecto, se me explicó de manera clara y completa esta situación a la que declaro mi expresa aprobación y asumo las especiales condiciones que un tratamiento en estas circunstancias genera.

9. Autorizo que a condición de que no se mencione el nombre del paciente, sus calidades de laboratorio de patología, los radiológicos y histológicos, pueden ser utilizados con fines de enseñanza, investigación y/o divulgación científica.

Certifico que el presente documento ha sido leído y entendido por mí en su integridad.

  
PRIMA DEL PACIENTE  
DNI N°: 72093019

  
PRIMA Y SELLO DEL ODONTÓLOGO  
RESPONSABLE DEL AREA

  
PRIMA DEL ESTUDIANTE

## CAPÍTULO V

### DISCUSIÓN

- ✓ Quiquia A. menciona en su tesis que se analizaron los modelos con la estructura de la prótesis colocada encontrándose entre los modelos con edentulismo clase I en el maxilar inferior que el 71% estaba diseñado de manera incorrecta y solo el 29% presenta un correcto diseño concluyendo que un bajo porcentaje de modelos cumple con el diseño en la totalidad de los componentes constituidos de la prótesis. (4)
- ✓ Alfaro E, En el año 2019 concluye en sus tesis que el paralelizado se encontró que ningún de los modelos de trabajo para prótesis parcial removible enviados a los distintos laboratorios evidenciaron paralelizado, en gran mayoría de los modelos de trabajo no evidencias preparaciones biostatica siendo la preparación de planos guías el procedimiento menos encontrado en la observación de los modelos de trabajo. (10)
- ✓ Bernal C. En el año 2010 menciona en su tesis titulado Estado de conservación de la prótesis y presencia de lesiones en mucosas de pacientes, concluyendo que el estado de conservación de la prótesis fue regular el 36%, de los 50 pacientes, el 34% mantiene en buen estado de conservación finalmente el 30% tiene mala conservación. (11)

## **CAPÍTULO VI**

### **CONCLUSIONES**

- ✓ Se concluye que la utilización de la prótesis parcial removible conduce a cambios en la cantidad y calidad de la placa bacteriana, conduciendo a mantener medidas adecuadas de higiene bucal.
- ✓ También se concluye que las prótesis parciales removibles pasan por un proceso de prueba y de adaptación para el paciente.
- ✓ Así mismo en la actualidad existe una gran cantidad de materiales es por ello que las prótesis parciales removibles tienden a ser de acrílico y de base metálica.

## **CAPITULO VII**

### **RECOMENDACIONES**

- ✓ Se recomienda realizar un seguimiento a los pacientes que usan prótesis parcial removible.
- ✓ También se recomienda realizar una buena historia clínica con la información clara y precisa sobre los cuidados de la prótesis parcial removible estando los aparatos en buen estado.
- ✓ Se recomienda que el paciente debe apoyar en la adaptación de la prótesis.



## **REFERENCIA BIBLIOGRÁFICA**

1. Roman H. Prevalencia de pacientes de prótesis parcial removible atendidos en centro de salud comunidad saludable 2020 Sanchez Cerro Sullana. Tesis para optar el título profesional de cirujano dentista. Piura : Univerisdad Nacional de Piura ; 2021.
2. Sanchez A, Trconis I, Morelly E. La protesis parcial removible en la practica odontologica de caracas , Venezuela. Act. odontol. venez. 1999 Diciembre ; 37(3).
3. Saquipulla J, Sanchez D. Estado de las protesis parciales removibles realizadas en los pacientes atendido en la Facultad de Odontologia de la Universidad de Cuenca en el Periodo de 2012-2015. Trabajo de graduacion previo al título de odontólogo. Cuenca : Univerisdad de cuenca ; 2017.
4. Quiquia A. Frecuencia de error en el diseño de prótesis parcial removible en edentulismo inferior clase I de Kennedy Norbert Wiener Lima 2017. Tesis para optar el título de Cirujano Dentista. Lima : Universidad Privada Norbert Wiener ; 2018.
5. Natali CD. Aplicacion de un manual de protesis paracial removible en el logro de competencia en los estudiantes de la facultad de odontologia de la Universidad de San Martin de Porras. Tesis para optar el grado academico de doctor en educacion. Lima : Universidad San Martin de Porras ; 2017.
6. Contreras M. Cambios musculares y oseos en portadores de prótesis parciales removibles en los trabajadores del Hospital Daniel Alcides Carrión Pasco 2017. Tesis

- para optar el título profesional de Cirujano Dentista. Cerro de Pasco: Universidad Nacional Daniel Alcides Carrión ; 2017.
7. Chalco A. Analisis del la calidad del diseño de protesis paracial removible en modelos de trabajo en laboratorios del cercado de Lima 2008. Tesis presenatado para optar el título profesional de cirujano dentista. Arequipa : Universidad Catolica de Santa Maria ; 2009.
  8. Rendon R. Protesis parcial removible Bogota: medica Panamericana ; 2004.
  9. Bocage M. Protesis paracial removible Uruguay ; 1999.
  10. Alfaro E. Cracteristicas de modelos de trabajo para pròtesis paracial removible en laboratorios de Lima. Tesis para optar e titulo profesional de Cirujano dentista. Lima : Universidad Nacional Mayor de San Marcos; 2019.
  11. Bernal C. Estado de conservacion de la prótesis y presencia de lesiones en mucosas de pacientes portadores de prótesis parcial removible. Tesis para optar el título profesional de cirujano dentista. Lima : Univeridad San Martin de Porras ; 2010.