

# **UNIVERSIDAD PERUANA LOS ANDES**

Facultad de ciencias de la salud

Escuela Académica Profesional de Odontología



**UPLA**  
UNIVERSIDAD PERUANA LOS ANDES

## **TRABAJO DE SUFICIENCIA PROFESIONAL IMPACTACIÓN Y RETENCIÓN SECUNDARIA DE LA PIEZA 2.8, REPORTE DE CASO CLÍNICO**

**Para optar:** El título profesional de Cirujano Dentista

**Autor:** GALVAN ELIAS MARIA DE JESUS.

**Asesor:** MG. LOPEZ GONZALES CHIRSTIAN WILLY

**Líneas de Investigación de Universidad:** Salud y Gestión de la Salud

**Líneas de Investigación de la Escuela profesional:** Investigación Clínica  
y Patológica

**Lugar o Institución De Investigación:** Centro Odontológico Privado

**HUANCAYO – PERÚ**

**2022**

## DEDICATORIA

A mis padres que a pesar de mis caídas en el camino me pudieron ayudar y estar en constante apoyo, que sin ellos no lo hubiera logrado. A toda mi familia por su constante apoyo y comprensión para seguir realizando mis proyectos.

## AGRADECIMIENTO

A Dios, con todo cariño a mis padres, hermanos, familiares, docentes y a mis amigos por el apoyo constante para lograr mis objetivos y metas.



## CONSTANCIA

### DE SIMILITUD DE TRABAJOS DE INVESTIGACIÓN POR EL SOFTWARE DE PREVENCIÓN DE PLAGIO TURNITIN

La Dirección de la Unidad de Investigación de la Facultad de Ciencias de la Salud, hace constar por la presente, que el Trabajo de Suficiencia Profesional titulado:

#### IMPACTACIÓN Y RETENCIÓN SECUNDARIA DE LA PIEZA 2.8, REPORTE DE CASO CLÍNICO

Cuyo autor (es) : GALVAN ELIAS MARIA DE JESUS  
Facultad : CIENCIAS DE LA SALUD  
Escuela Profesional : ODONTOLOGÍA  
Asesor (a) : MG. LOPEZ GONZALES CHIRSTIAN WILLY

Que fue presentado con fecha: 28/11/2022 y después de realizado el análisis correspondiente en el software de prevención de plagio Turnitin con fecha 28/11/2022; con la siguiente configuración del software de prevención de plagio Turnitin:

- Excluye bibliografía
- Excluye citas
- Excluye cadenas menores a 20 palabras
- Otro criterio (especificar)


Dicho documento presenta un porcentaje de similitud de 21%.

En tal sentido, de acuerdo a los criterios de porcentajes establecidos en el Artículo N° 11 del Reglamento de uso de software de prevención de plagio, el cual indica que no se debe superar el 30%. Se declara, que el trabajo de investigación: si contiene un porcentaje aceptable de similitud.

Observaciones: Se analizó con el software una sola vez.

En señal de conformidad y verificación se firma y sella la presente constancia.

Huancayo, 28 de noviembre de 2022



CONSTANCIA N° 485 – DUI – FCS – UPLA/2022

c.c.: Archivo  
EAG/ajhp

CONTENIDO

**CAPÍTULO I**

**PRESENTACIÓN**

DEDICATORIA

ii AGRADECIMIENTO

iii CONTENIDO

iv RESUMEN

vi INTRODUCCIÓN

**CAPÍTULO II**

2.1. PLANTEAMIENTO DEL PROBLEMA

2.2. OBJETIVOS

2.3. MARCO TEÓRICO

2.3.1. Antecedentes

2.2.2. Bases Teóricas o Científicas    **CAPÍTULO III**

**DESARROLLO DEL CASO CLINICO**

3.1 HISTORIA CLÍNICO

3.2. EXAMEN CLÍNICO GENERAL

3.3. EVALUACIÓN INTEGRAL

3.4. DIAGNÓSTICO Y PRONOSTICO    **CAPÍTULO IV**

4.1. PLAN DE TRATAMIENTO

**CAPÍTULO V**

## DISCUSIÓN **CAPÍTULO VI**

CONCLUSIONES

## **CAPÍTULO VII**

RECOMENDACIONES

REFERENCIA BIBLIOGRÁFICAS

## RESUMEN

Las terceras molares impactadas es un problema importante de la patología, por su frecuencia, variedad y las complicaciones que frecuentemente desencadenan, denominándose muela de juicio, molar de la cordura, es aquel que aún no ha perforado la mucosa oral llegando a su posición normal en el arco dentario, siendo parcialmente en el tiempo esperado bloqueado por un obstáculo mecánico. (1)

Es por ello que el caso clínico presentado es un paciente de sexo masculino que viene a la consulta porque desea extraerse su tercera molar y menciona que hace aproximadamente 6 meses atrás me sacaron una placa radiográfica en una clínica particular para que me curen el diente, la odontóloga me informo que mi diente posterior no iba salir. En la actualidad siento un abultamiento en la zona posterior de lado izquierdo de mi maxila, (ASINTOMÁTICO).

Palabra clave: impactación, tercer molar, diente de juicio

## INTRODUCCIÓN

Las terceras molares son las piezas dentarias donde su erupción demora en las edades de 18 y 25 años, produciéndose su calcificación entre los 8 y 10 años a nivel coronal, terminando a los 25 años en algunos casos no se encuentra el espacio suficiente, debido a que no se encuentra espacio suficiente entre el segundo molar y el borde anterior ascendente a la rama mandibular en la arcada dentaria. (2)

La impactación de los dientes es aquellas en las que se detiene su erupción, que puede ser producida por una barrera física o por el incorrecto posición de la erupción, sucediendo dos tipos de retención primaria y secundaria la primaria, es cuando el diente no ha aparecido en la boca y es imposible detener su barrera física, en cambio la secundaria es cuando el diente ya erupciono, pero detiene su erupción una vez ya presente en la boca sin presentarse alguna barrera física o mal posición. (3)

El problema de los especialistas es muy conocido ya que las exodoncias de las terceras molares, ya sean por motivos ortodónticos, preventivos o porque las piezas dentarias están asociadas a alguna patología que haga necesario para su extracción, estas piezas dentarias son muy variadas por lo que el especialista determina el mejor tipo de tratamiento y ha de estar preparado para solucionar posibles complicaciones en la evaluación preoperatoria a través de un correcto llenado de la historia clínica siendo minuciosa y el tratamiento debe estar enfocado en poder llevar una intervención quirúrgica con el menor grado de trauma. (4)



## **CAPÍTULO II**

### **2.1. PLANTEAMIENTO DEL PROBLEMA**

En el Perú la anatomía dentaria y craneofacial se presenta tipos de problemas en las estructuras anatómicas y las dimensiones maxilares, pudiendo existir una gran prevalencia de malposiciones dentarias en relación a los terceros molares mandibulares.

Diversos estudios han demostrado que las terceras molares con mas frecuencia queda impactada, en ese sentido Hernández y Raymundo hicieron un estudio para determinar la prevalencia de las terceras molares, siendo el diente con mayor frecuencia no finaliza su proceso normal de erupción teniendo diversas complicaciones en la segunda molar inferior ocasionadas por las terceras molare impactadas identificándose a través de muchos métodos de diagnóstico, entre los métodos para identificar las complicaciones se tienen las radiografías panorámicas en las cuales se observa lesiones de hueso esponjoso, zonas de lisis, neo formación o ensanchamiento óseo y el desplazamiento de estructuras anatómicas. (5)

### **2.2. OBJETIVOS**

- Conocer las dificultades de las extracciones de terceros molares impactadas.
- Determinar la relación de las terceras molares impactadas y retenidas.

## 2.3. MARCO TEÓRICO

### 2.3.1. Antecedentes

Alvarado E. se desarrolló un trabajo con el objetivo de analizar las dimensiones anatómicas mandibulares, metodología es de tipo observacional, descriptivo, retrospectivo y de corte transversal, se analizaron las terceras molares, con el diseño cualitativo, no experimental, con una población de 55 radiografías panorámicas, en los resultados indican que los dientes impactados son el 74.5%, no impactados 25.5%, sexo masculino 58.5%, femenino 41.5%, la comparación con las medidas y desviaciones longitud del cuerpo mandibular es de 0.012, altura de la rama 0.323, altura del total de la rama 0.065, ancho de la rama 0.753, espacio retromolar 0.023%, en conclusión el 74% presentaron tercer molar impactado y el 25.5% corresponde a los no impactados. (6)

Cachay C. Se presento el trabajo con la finalidad determinar la prevalencia de piezas dentarias impactadas y retenidas, metodología es cuantitativo, de tipo básico, retrospectivo, transversal, con la muestra de 75, en los resultado indican que la frecuencia de impactación dentaria es de canino 28.8%, segunda premolar es de 30.1%, tercer molar 100%, impactación según la zona y lado es de impactación superior derecha 100%, izquierda 100%, impactación inferior derecha 97.1%, impactación inferior izquierda de 2.4%, en conclusión la impactación dentaria con una frecuencia de 72.7%. (7)

Palacios M. Se presento un trabajo con la finalidad determinar la prevalencia de la posición de las terceras molares mandibulares, método es observacional, descriptivo, transversal y retrospectivo con la selección de 582 radiografías, en los resultados indican que de acuerdo a la observación de la posiciones según

clasificación de Winter es de 42.3%, mesioangulada de 31.4%, ambas posiciones para ambos géneros y lados de la edad de 18 y 35 años, según la clasificación de Pell y Gregory con la disposición fue de IA, en conclusión las posiciones más prevalentes es vertical y mesioangulada según la clasificación de las disposiciones más frecuentes de género y edad. (2)

Juárez D. se formulo un trabajo con la finalidad determinar la posición y el espacio disponible de terceros molares inferiores, método es descriptivo, retrospectivo, transversal, observaciones, tomando en cuenta criterios de inclusión y exclusión, en los resultados indican que según la clasificación de Winter vertical es de 44%, mesioangular 39%, horizontal 5%, distoangular 10.5%, transversal 1.5%, espacio disponible según la clasificación de Pell y Gregory I es de 34.5%, II 64%, III 1.5%, profundidad A es de 39.5%, B es de 60.5%, en conclusión la posición más prevalente según la clasificación de Winter y Pell y Gregory fue la posición vertical Clase II, Nivel B. (3)

Guerrero F. se presento un trabajo que busca determinar la frecuencia de la localización de las terceras molares inferiores en radiografías, la metodología es transversal, observacional, retrospectivo, con la muestra de 291 terceras molares inferiores, en los resultados indican que de 291 molares evaluados 203 molares con el 69.8% tuvieron una proximidad al CDI, mientras que el 30.2% fueron no próximos, en la imagen radiográfica más frecuentes según la proximidad de las raíces en relación CDI con el 18.2% según la profundidad el nivel B fue el mas frecuente con un total de 51.9%, en conclusión existe asociación entre la profundidad de las terceras molares inferiores y su proximidad al CDI. (8)

### 2.3.2. Bases Teóricas o Científicos

### **Tercer molar**

Se conoce como la erupción dándose en el proceso migratorio de la corona dental desde su desarrollo dentro de hueso hasta entrar en contacto con la pieza dentaria antagonista llegando a la posición funcional en la boca.

La corona dental concluye su calcificación aproximada entre los 16 años y la calcificación hasta los 25 años, con el folículo que se forma aproximadamente en los 7 años de edad, teniendo el tamaño maduro, además la capsula y la corona íntegramente constituidas a los 10 años. (8)

### **Impactación dentaria**

Es la detención de la erupción de un diente producida o bien por una barrera física en la erupción ocasionada por un diente, hueso o tejidos blandos detectable en la erupción y a través de la radiografía.

### **Etiopatogenia**

#### **Factores locales:**

Extracción de los dientes deciduos: son efectuadas muy frecuentemente, pueden ocasionar retrasos en la erupción de los dientes permanentes.

Secuelas de caries en dientes deciduos: existe el proceso carioso sin inflamación periapical produciendo un proceso de exfoliación.

Malposición primaria del germen dentario: con el eje de erupción el diente cuyo germen este malposiionado recorriendo una distancia mayor para alcanzar la posición normal.

Falta de espacio en la erupción para una correcta erupción: la inclusión esta a menudo con relación a la discrepancia entre las dimensiones de los maxilares y de la arcada dentaria.

Obstáculo en el trayecto de erupción: esta representado por un elemento supernumerario o por una capa ósea formada tras la extracción.

Anquilosis: puede producir la inclusión del diente permanente o deciduo.

Alteraciones en el folículo: es caracterizado por la amelogénesis imperfecta asociandose con la inclusión dentaria.

### **Factores sistémicos:**

Retraso fisiológico de la erupción: es la discordancia entre la edad cronológica del individuo y fisiológica en el recambio.

Genéticos: es la concordancia del 90% entre los gemelos monocigóticos en sus características de erupción.

Endocrinos: es el proceso de retraso en la erupción dentaria.

Alteraciones metabólicas

Síndromes: es el de Gardner o de Papillon Psaume además de la disostosis cleidocraneal. (7)

### **Clasificación de las Terceras Molares**

Winter relaciona el eje longitudinal de la segunda molar: (9)

Liedholm y cols. y Krutsson y cols. Los cordales mesiangulada tiene el 22 a 34 por ciento de provocar patologías en la tercer molar erupcionada (9)

Pell y Gregory clasifican la altura de la corona de las terceras molares respecto al segundo molar.

1. **Clase A:** La corona casi la mayor parte se encuentra sobre el plano de la segunda molar.
2. **Clase B:** División de la corona de la tercera molar con la unión corona- radicular.
3. **Clase C:** La mayor se ubica debajo del plano.

Según el grado de superficie oclusal de corona cubierta por hueso se clasifican:

1. **Clase 1:** Cubierto por los huesos la corona.
2. **Clase 2:** Cuando la mitad está cubierto por hueso.
3. **Clase 3:** Totalmente cubierto.

Relación de la corona con la rama ascendente de la mandíbula y segundo molar:

1. **Clase I:** es cuando la rama ascendente de la maxilar inferior y la parte distal del segundo molar con la finalidad de albergar el diámetro coronario.
2. **Clase II:** La rama ascendente del maxilar inferior en la parte distal de la segunda molar es menor al diámetro mesiodistal.
3. **Clase III:** la tercera molar en la rama mandibular.

**CAPÍTULO III**  
**DESARROLLO DEL CASO CLÍNICO**

3.1 HISTORIA CLÍNICA

**ANAMNESIS**

● **DATOS DE FILIACIÓN**

- NOMBRES Y APELLIDOS: AARON S. CORDOVA VALENZUELA
- EDAD: 21 AÑOS
- SEXO: MASCULINO
- ESTADO CIVIL: SOLTERO
- OCUPACION: ESTUDIANTE
- LUGAR Y FECHA DE NACIMIENTO: TAMBO – 04 DE ENERO DE 1998
- LUGAR DE PROCEDENCIA: CHILCA
- GRADO DE INSTRUCCIÓN: SUPERIOR
- RELIGION: CATOLICA

● **MOTIVO DE CONSULTA**

“EXTACCION DENTARIA POR HALLAZGOS RADIOGRAFICOS”

● **ENFERMEDAD ACTUAL**

Hace aproximadamente 6 meses atrás me sacaron una placa radiográfica en una clínica particular para que me curen el diente, la odontóloga me informo que mi

diente posterior no iba salir. En la actualidad siento un abultamiento en la zona posterior de lado izquierdo de mi maxila, (ASINTOMÁTICO).

- **ANTECEDENTES**

- **Antecedentes personales:**

ALIMENTACION: ADECUADO

HIGIENE: ADECUADA

COSTUMBRES: NINGUNA

VACUNAS: TODAS

SOCIO ECONOMICO: MEDIO

- **Antecedentes médicos familiares:**

PAPÁ: VIVO, NO PRESENTAN ALGUNA ENFERMEDAD.

MAMÁ: VIVA, NO PRESENTAN ALGUNA ENFERMEDAD.

HERMANOS: VIVOS, NO

## .2. EXAMEN CLÍNICO

- **FUNCIONES VITALES:**

PA: 127/86 PULSO: 61pm TEMPERATURA: 36.5°C

FREC. RESPIRATORIA: 19

PIEL, ANEXO Y FRANERAS:

TEJIDO SUBCUTANEO: SIN ALTERACION EVIDENTE.

RASA: SIN ALTERACION EVIDENTE.

SOMA: SIN ALTERACION EVIDENTE.



### 3.3. EXAMEN REGIONAL

- **EXAMEN ESTOMATOLOGICO EXTRAORAL**

CABEZA: DOLICOCEFALICO, CABELLO DE COLOR NEGRO, BUENA

OJOS: PARPADOS SIN ALTS.

OIDOS: PABELLON AURICULAR DEL LADO DERECHO POR LA PARTE EXTERNA SE OBSERVA LA PRESENCIA DE UNA VESICULA MOVIL, SIN CAMBIOS DE COLORACION, APROX DE 1 A 2 CM.

NARIZ: ASIMETRICO, SIN ALTERACION EVIDENTE.

CARA: DOLICOFACIAL.

ATM: SIN ALTERACION ENVIDENTE.

GANGLIOS: NO PALPABLES Examen intraoral

- **EXAMEN ESTOMATOLOGICO INTRAORAL**

LABIOS: COLOR ROSADO, HIDRATADOS

CARRILLOS: COLOR ROSADO CORAL, PRESENCIA DE LA LINEA HALBA Y SIN LESIONES APARENTEMENTE.

PALADAR DURO: PRESENCIA DE ARRUGAS PALATINAS, SIN LESION APARENTEMENTE.

PALADAR BLANDO: SIN LESION APARENTEMENTE.

LENGUA: NORMOGLOSIA, MOVIBLE, PAPILAS CONSERVADAS.

ISTMO DE LAS FUACES: UVULA MOVIL, SIN LESION APARENTEMENTE

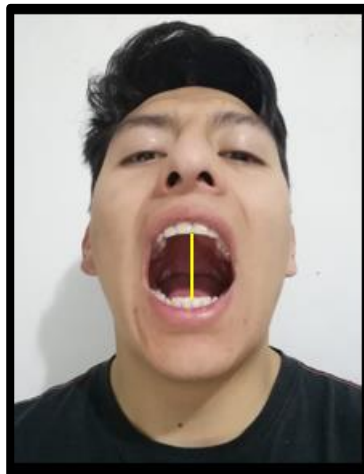
PISO DE BOCA: CONSEVADO SIN ALTERACION EVIDENTE.

ROBORDE GINGIVAL: CONSERVADO.

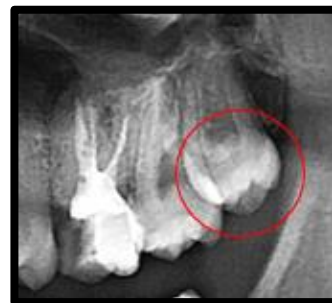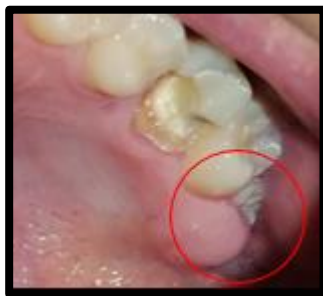OCUSION: RMD CLASE I, RMI CLASE I, RCD CLASE I, RCI CLASE II.

SISTEMA DENTARIO: PZ 2.8 COMPATIBLE CON TRATAMIENTO  
ENDODONTICO Y DESTRUCCION CORONARIA.

- **APERTURA MAXIMA:**



- **REGION ANATOMICA COMPROMETIDA – ZONA PROBLEMA**



- CORAL, SE OBSERVA LA OCLUSOVESTIBULAR.
- EXPLORACION: CUSPIDE OCLUSODISTAL
- PALPACION: LIGERA INFLAMACION EN LA ZONA DE LA PIEZA 2.8
- MOVILIDAD DENTARIA:

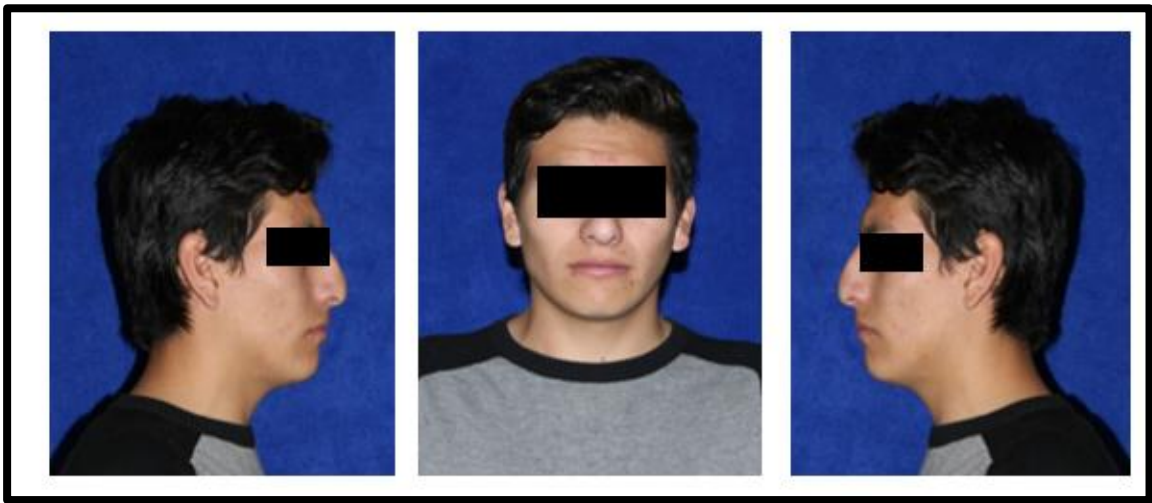- CONDUCTA OBSERVADA DUARANTE EL EXAMEN CLINICO:

Colaborador.

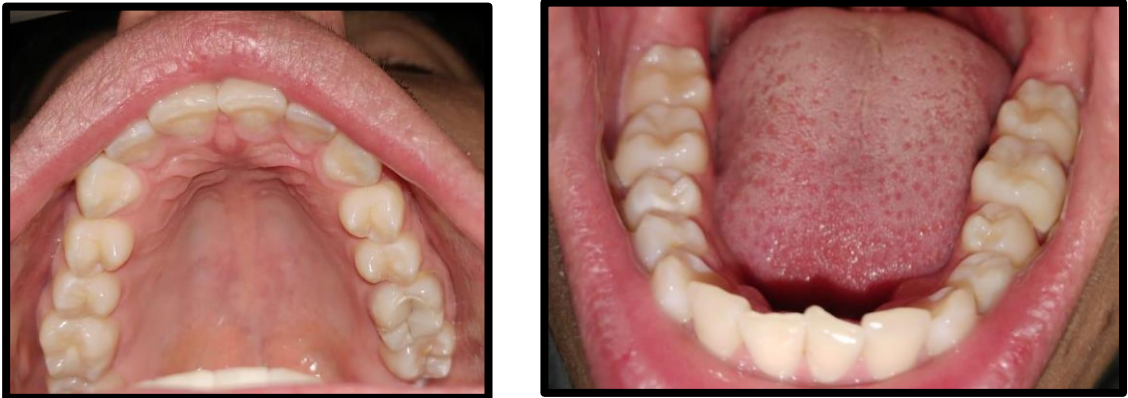- **DIAGNOSTICO PRESUNTIVO:**

- DESCARTE DE IMPACTACION SECUNDARIA DE LA PIEZA 2.8
- DESCARTE DE INCLUSION DENTARIA DE LA PIEZA 2.8

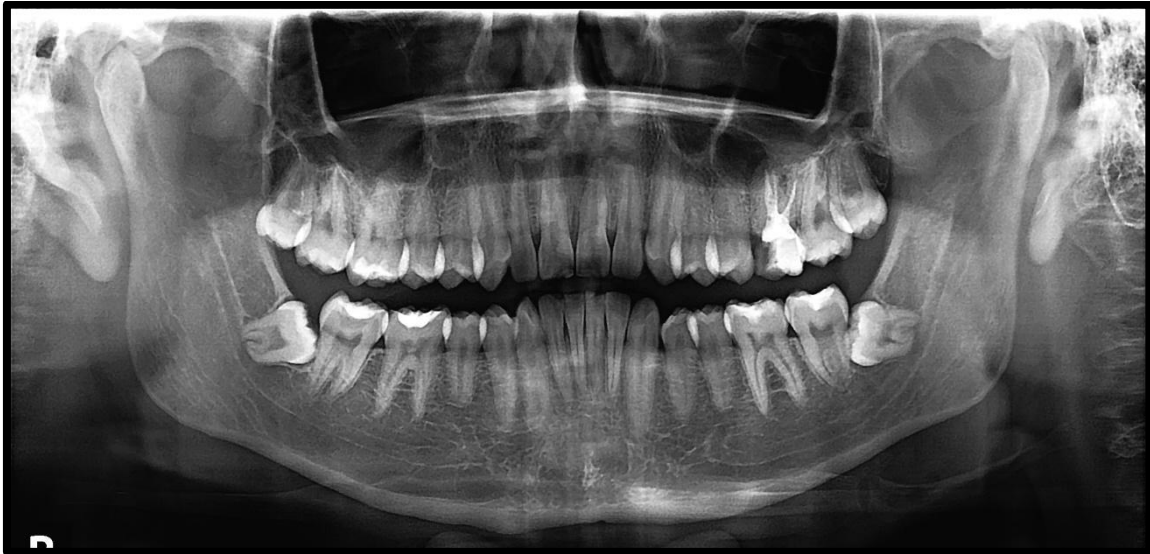### **FOTOGRAFÍAS EXTRAORALES**



### **FOTOGRAFÍAS INTRAORAL**



**EXÁMENES AUXILIARES**  
**RADIOGRAFÍA PANORÁMICA**



● **Informe radiográfico:**

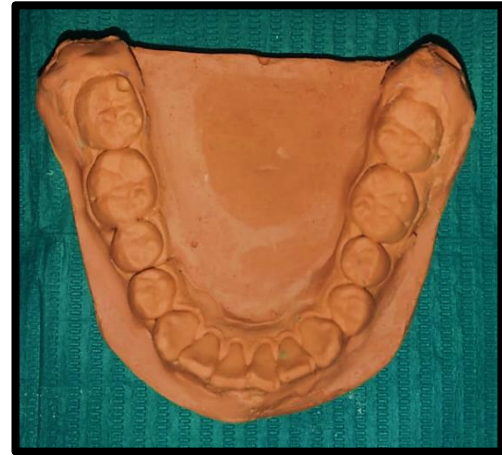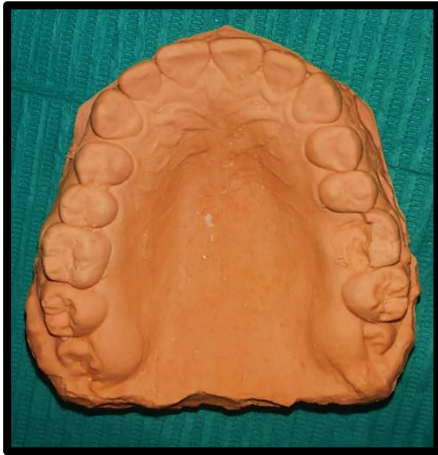- IRO A NIVEL DISTAL DE LA PZ 2.8 COMPATIBLE CON LA TERCERA MOLAR DE IMPACTACION SECUNDARIA.
- IRL DE LAS PIEZAS 3.8 Y 4.8 COMPATIBLE CON QUISTE DE ERUPCION.
- IRO A NIVEL CORONAL DE LAS PZS 17; 36; 37;46; 47 COMPATIBLE CON METEIRAL DE RESTAURACION.
- IRO A NIVEL DE LOS CONDUCTOS RADICUARES DE LA PZ 27, COMPATIBLE CON MATERIAL ENDODÓNTICO

**ANALISIS DE LABORATORIO**

**HEMOGRAMA**

LEUCOSITOS	5.80 $10^3/mm^3$	(4.0 – 10.0)
ERITROCITOS	40.8 $10^3/mm^3$	(4.00 – 5.5)
HEMOGLOBINA	15.2 g/dL	(12-17)
GLOBULOS ROJOS	46.0%	(37.0 – 52.0)
LINFOCITOS	36.0%	(15.0 – 45.0)
MONOCITOS	4.0%	(2.0 – 10.0)

### ANALISIS DE MODELOS DE ESTUDIO



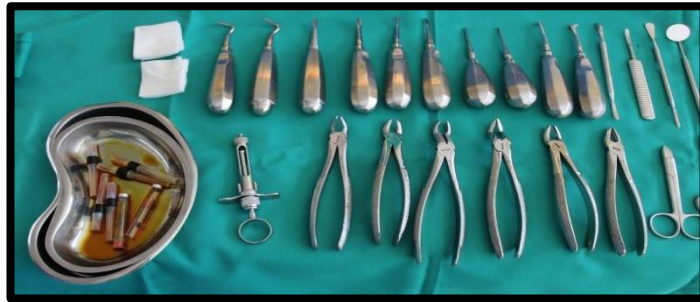3.4.

DIAGNÓSTICO Y PRONOSTICO

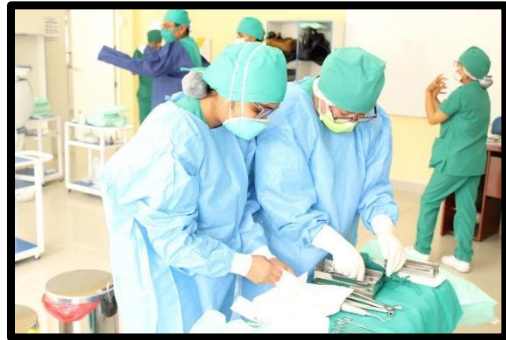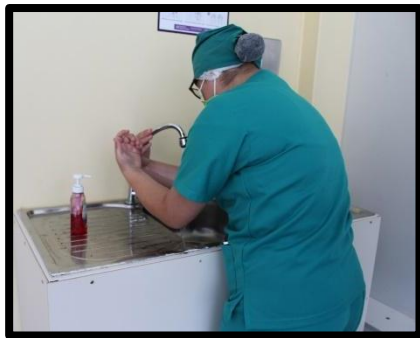
- **DIAGNOSTICO DEFINITIVO**
  - IMPACTACION RETENCION SECUNDARIA DE LA PIEZA 2.8

## PROCEDIMIENTO

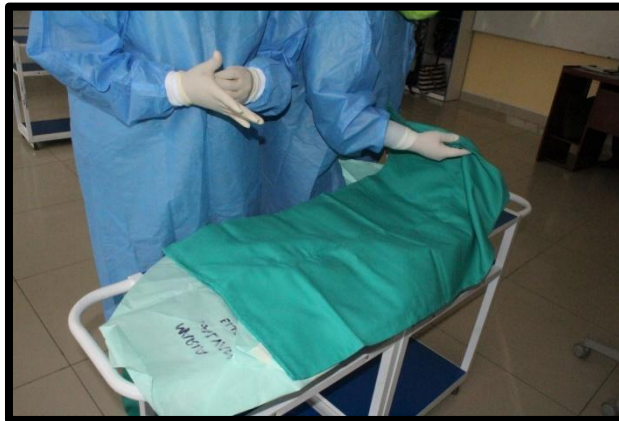- MESA QUIRURGICA



- ASEPSIA Y ANTISEPSIA

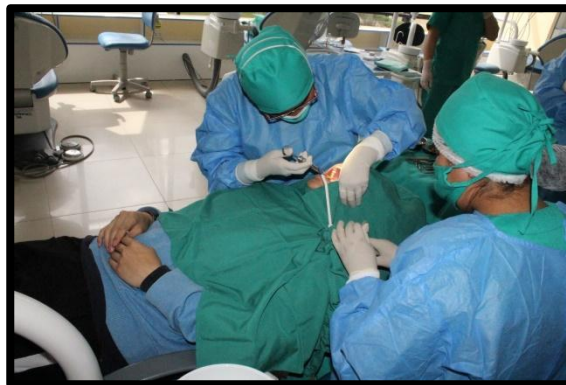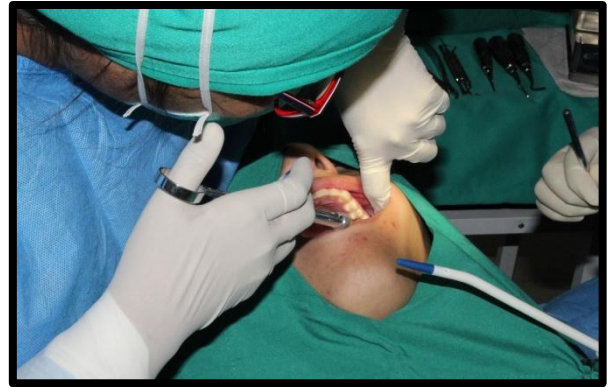

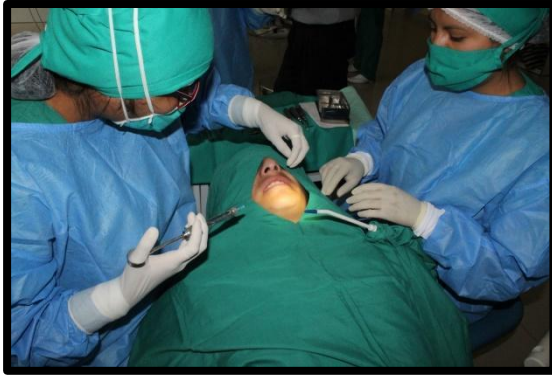
- COLOCACION DEL CAMPO QUIRURGICO

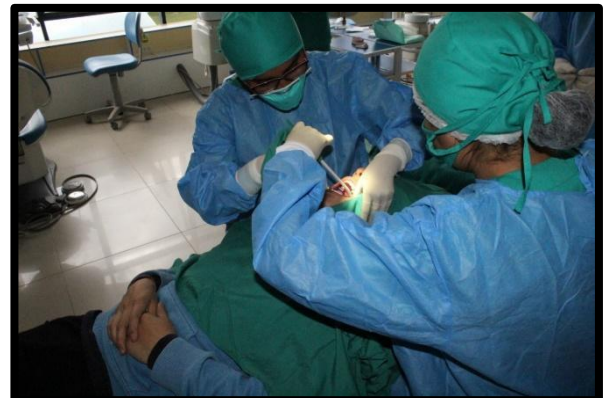
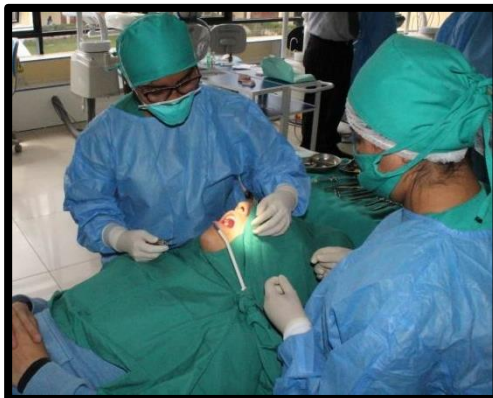
- ANESTESIA INFILTRATIVA

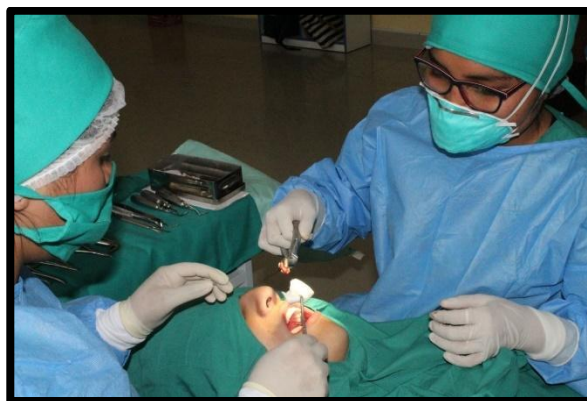


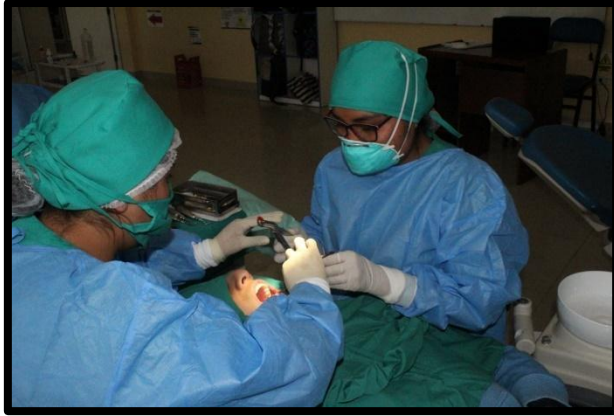
○ **SINDEMOTOMIA**

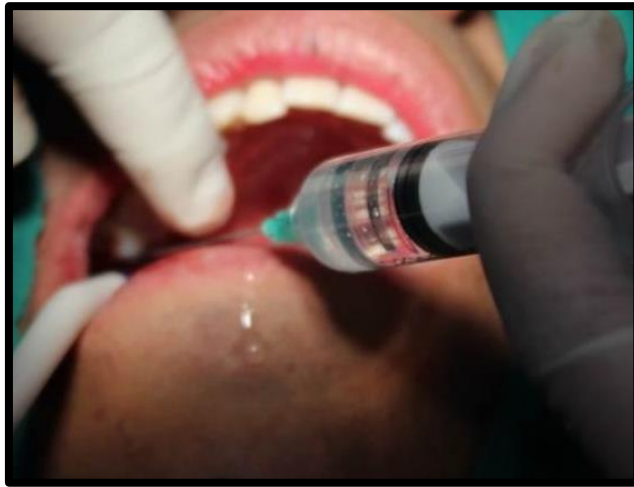

○ **EXTRACCION PROPIAMENTE DICHA**

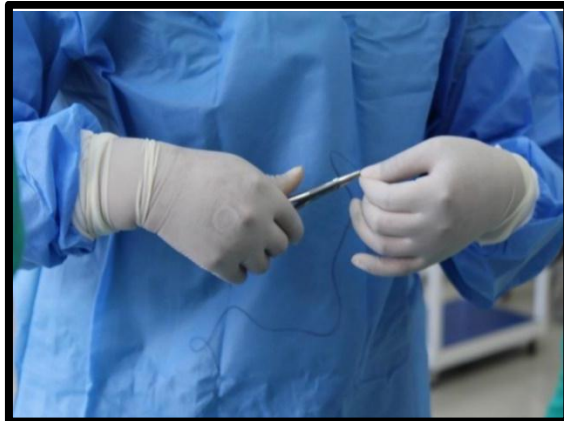



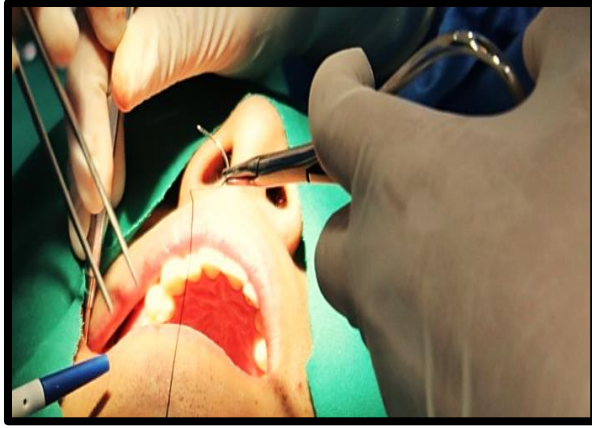
○ **LAVADO CON SUERO FISIOLÓGICO**



○ **SUTURA**







## CAPITULO IV

### 4.1. PLAN DE TRATAMIENTO

- **PRIMERA FASE PREQUIRUGICA**
  - Preparación psicológica del paciente
  - Consentimiento informado
- **SEGUNDA FASE QUIRUGICA**
  - Extracción Quirúrgica – SEMICOMPLEJO – CLASE II B
- **Consentimiento informado**

CONSENTIMIENTO INFORMADO PARA LA PRÁCTICA DE TRATAMIENTOS ODONTOLÓGICOS DE INTERVENCIONES QUIRÚRGICAS, DERIVADOS DE LA RELACIÓN DOCENTE-ASISTENCIAL.

NOMBRE DEL PACIENTE: Leandro Esteban Villano

FECHA: 12/02/2023 CLÍNICA: 1 PRECEDIENCIA: 1

1. Yo, Leandro Esteban Villano, identificado con DNI N° 72.023.173 por medio del presente documento, en mi calidad de paciente, en pleno y normal uso de las facultades mentales, otorgo en forma libre, mi consentimiento al Docente, para que por intermedio y con el concurso de estudiantes sometidos a su dirección así como los asistentes que él sea o acepte y las demás profesionales de la salud que se requieran me practique la siguiente intervención quirúrgica y/o realice el siguiente procedimiento: Extracción de los dientes 47, 48, 49, 50, 51, 52, 53, 54, 55, 56, 57, 58, 59, 60, 61, 62, 63, 64, 65, 66, 67, 68, 69, 70, 71, 72, 73, 74, 75, 76, 77, 78, 79, 80.

2. El Docente en mención queda autorizado para llevar a cabo o solicitar la práctica de conductas o procedimientos odontológicos adicionales a los que se autorizó en el punto anterior cuando el buen resultado del tratamiento así lo exija.

3. El Docente, informo al paciente de la existencia de riesgos generales y específicos irreversibles que por sus mismas características no se pueden evitar y que el paciente declara que los conoce y que comprende en su totalidad la extensión, área, fecha y la posibilidad de que en desarrollo del curso de la intervención o del tratamiento se puedan producir.

4. El consentimiento y autorizado que anteceden han sido otorgados previa evaluación que el paciente ha leído al docente y estudiante del área responsable con el objeto de identificar las condiciones clínicas patológicas y previa información que el Docente me ha hecho con respecto a los riesgos, pronóstico y consecuencias que puedan derivarse de la intervención consentida, en los términos con los cuales se han consignado en la historia clínica. Declaro que he recibido atención y satisfactorias explicaciones sobre sus alcances y que han sido aclarados en cuanto a lo que he leído y manifestado al respecto.

5. Si no he expresado que existen riesgos de imposible o fácil prevención, los cuales por este motivo, no puedo ser evitados y en consecuencia, declaro expresamente que no niego, por haber entendido bien que la odontología no es una ciencia exacta y por lo tanto el resultado autorizado se basará para el paciente en buen resultado, al cual no dependo exclusivamente del odontólogo y por ello no puedo ser garantizado.

6. Igualmente otorgo mi consentimiento para que la atención que pueda llegar a requerirse, sea administrada y me han sido advertidos los riesgos que para el caso conlleva la autorización de ANESTESIA. He recibido satisfactorias explicaciones a esas advertencias y sus causas que he leído y entendido me han sido aclaradas.

7. He recibido claras instrucciones en el sentido de que el consentimiento que otorgo mediante este documento, podrá ser revocado o dejado sin efecto por la simple decisión del succionado antes de la intervención realización del tratamiento.

8. Se me ha explicado que la atención odontológica de que será objeto es dispensada conjuntamente por el docente y los estudiantes que están bajo su supervisión y formación. En efecto, se me explica de manera clara y completa esta situación a la que declaro mi expresa aceptación y asumo las especiales condiciones que un tratamiento en estas circunstancias genera.

9. Autorizo que a condición de que no se mencione el nombre del paciente, sus exámenes de laboratorio de patología, sus radiografías y fotografías, pueden ser utilizadas con fines de enseñanza, investigación y/o divulgación científica.

Declaro que el presente documento ha sido leído y entendido por mí en su totalidad.

Leandro Esteban Villano  
PRIMA DEL PACIENTE  
DNI N° 72023173

Leandro Esteban Villano  
PRIMA DEL ESTUDIANTE

PRIMA Y SELLO DEL ODONTÓLOGO RESPONSABLE DEL ÁREA

## **CAPÍTULO V**

### **DISCUSIÓN**

- Guerrero F. menciona en su tesis que la proximidad de las terceras molares con el conducto dentario inferior con las radiografías panorámicas siendo mayor pero no próximas con 69.9% con el n=203 de pacientes atendidos, también según la edad de las terceras molares en el nivel C es mas prevalente con el 9.7%.
- Monge L. concluye que las terceras molares tienen complicaciones causadas por el proceso de erupción en pacientes de 18 a 25 años de edad, como la periodontitis, pericoronaritis, celulitis, caries dental, apiñamiento, reabsorción radicular, odontalgia, etc.
- Ulloa J. nos dice que la prevalencia de posición de terceras molares con la distribución de la edad se ubica entre las edades de 14 a 25 años en posición 1-A con el 35% del lado derecho.

## **CAPÍTULO VI**

### **CONCLUSIONES**

- En conclusión, las terceras molares tienden a ser las últimas piezas en erupcionar es por lo que ocasiona molestias por la falta de espacio o algún impedimento físico que evita su erupción.
- Se concluye que las radiografías panorámicas son exámenes que permiten tener un mejor diagnóstico.
- La exodoncia de las terceras molares tiene a ser un proceso simple o compleja dependiendo de la posición de la pieza dentaria.

## **CAPITULO VII**

### **RECOMENDACIONES**

- Se recomienda la evaluación de radiografías panorámicas en primer lugar para el protocolo y tener un diagnóstico previo al tratamiento de la cirugía de terceras molares.
- Se recomienda tener en cuenta la edad del paciente.
- Se recomienda tomar en cuenta las patologías que causan las terceras molares impactadas.

## REFERENCIA BIBLIOGRÁFICA

- 1.Monge L. Complicaciones causadas por terceras molares en proceso de erupcion en pacientes de 18 a 25 años de edad del area de cirugía de la facultad de odontologia de la Universidad de el Salvador. Trabajo de graduación para obtener el título de doctorado en cirugía dental. Universidad de el Salvador ; 2012.
- 2.Palacios M. Prevalencia de la posicion de terceras molares mandibulares segun la clasificacion de Winter y la clasificacion de Pell y Gregory en pacientes de 18 a 35 años de la clinica odontologica docente de la Universidad Peruana de Ciencias Aplicadas. Tesis para optar el título profesional de Cirujano Dentista. Lima : Universidad Peruana de Ciencias Aplicadas ; 2014.
- 3.Juaréz D. Posicion y espacio disponible para la erupcion de terceros molares mandibulares en radiografias panoramicas digitales mediante la adecuacion del Software Facad. Tesis para obtener el título profesional de Cirujano Dentsita. Lima : Universidad Nacional Federico Villarreal ; 2018.
- 4.Robles L. Previsibilidad del grado de complejidad quirurgica en terceras molares inferiores impactadas. Tesis para obtener el título profesional de cirujano dentista. Lima : Universidad Nacional Federico Villarreal ; 2019.
- 5.Bonilla T, Molina B, Ramirez A. Complicaciones de la segunda molar inferior ocasionadas por mal posicion anatomica de la tercera molar inferior en jovenes de 17 a 24 años de edad. Trabajo de graduacion para obtener el título de doctor en cirugía dental. El Salvador : Universidad de el Salvador ; 2016.

6. Alvarado E. Asociación de las dimensiones anatómicas mandibulares como etiología de la impactación del tercer molar inferior. Proyecto de investigación previo a la obtención del título de odontólogo. Riobamba: Universidad Nacional de Chimborazo ; 2020.
7. Cachay C. Prevalencia de piezas dentarias impactadas y retenidas en pacientes adultos del servicio de radiología bucal HMC. Lima 2016. Proyecto de investigación para optar el título profesional de Cirujano Dentista. Huanuco : Universidad de Huánuco ; 2017.
8. Guerrero F. Frecuencia de la localización de las terceras molares inferiores en radiografías panorámicas digitales de pacientes atendidos en la clínica odontológica de la facultad de ciencia odontológica de la Universidad Católica de Cuenca. Tesis para obtener el título de especialista en radiología Bucal y Maxilofacial. Lima : Universidad Peruana Cayetano Heredia ; 2017.
9. Alburez R. Determinación de las complicaciones más frecuentes que se asocian a terceras molares retenidas superiores e inferiores, clínica y radiográficamente en pacientes mayores de 25 años que asisten a la clínica de la unidad de cirugía de la facultad. Tesis para optar e título profesional. Guatemala : Universidad de San Carlos de Guatemala ; 2011.
10. Ulloa J. Prevalencia de posición de terceras molares mandibulares según la clasificación de Pell y Gregory en la clínica de la Universidad Continental 2018-2019. Tesis para optar el título profesional de Cirujano Dentista. Huancayo : Universidad Continental ; 2019.