

TRABAJO DE SUFICIENCIA 2DA VEZ

por Guzman Garay

Fecha de entrega: 13-oct-2022 11:01a.m. (UTC-0500)

Identificador de la entrega: 1924405254

Nombre del archivo: TRABAJO_DE_SUFICIENCIA_GUZM_N_STEPHANY.docx (4.68M)

Total de palabras: 3305

Total de caracteres: 18555

DEDICATORIA:

El presente trabajo, lo dedico con incommensurable afecto a mis padres por apoyar en mi proyecto de cristalizar mi sueño de ser una profesional odontóloga, a ellos que siempre estarán en la generación de mis acciones.

AGRADECIMIENTO:

A la Universidad Peruana Los Andes, y especialmente a mis forjadores, profesores de Odontología, por su constante dedicación en mi formación y sobre todo la paciencia y tolerancia mostrada durante mi paso por la universidad.

RESUMEN

El Puente Maryland es un Puente adhesivo para sustituir generalmente un diente y estaba indicado inicialmente en dientes anteriores, pero ahora también se indica en casos de ausencia de premolares en aquellos casos que un tratamiento de implantes no es viable.

Hasta antes del uso de cerámica sin metal consistió en un esqueleto de metal, hoy en día generalmente se usa cerámica sin metal.

Se presenta el caso en una paciente edéntula parcial de 46 años de edad y de sexo femenino, que fue tratada en el área de rehabilitación con la preparación e instalación de dos puentes fijos bilaterales superiores adhesivos tipo Maryland, el objetivo del presente trabajo precisamente fue en primer lugar conocer y difundir la aplicación de los puentes fijos adhesivos como alternativa terapéutica en pacientes que no toleran amplios desgastes de tejido dentario, y como segundo objetivo fue preparar en un paciente la instalación de un puente fijo adhesivo tipo Maryland bilateral superior como alternativa terapéutica .

La conclusión principal fue que el puente adhesivo tipo Maryland es viable cuando se trata de reemplazar premolares inclusive, proponiéndose preservar estructuras dentarias sanas que no deben ser talladas innecesariamente, es decir constituye un tratamiento mínimamente invasivo.

Palabras clave: puente adhesivo, puente Maryland

ABSTRACT

The Maryland Bridge is an adhesive bridge to generally replace a tooth and was initially indicated in anterior teeth, but now it is also indicated in cases of missing premolars in those cases where implant treatment is not feasible.

Until before the use of metal-free ceramics it consisted of a metal skeleton, today metal-free ceramics are generally used.

The case is presented in a 46-year-old partially edentulous female patient, who was treated in the rehabilitation area with the preparation and installation of two superior bilateral adhesive Maryland-type fixed bridges, the objective of the present work was precisely to Firstly, to know and spread the application of adhesive fixed bridges as a therapeutic alternative in patients who do not tolerate extensive wear of dental tissue, and as a second objective was to prepare in a patient the installation of an upper bilateral Maryland-type fixed adhesive bridge as a therapeutic alternative.

The main conclusion was that the Maryland-type adhesive bridge is viable when it comes to replacing premolars, including preserving healthy dental structures that should not be carved unnecessarily, that is, it constitutes a minimally invasive treatment.

Keywords: adhesive bridge, Maryland bridge.

CAPÍTULO II

2.1 PLANTEAMIENTO DEL PROBLEMA

La preocupación del poblador de la tierra desde tiempos remotos por la pérdida de sus piezas dentarias ha constituido uno de las motivaciones del desarrollo de la vida diaria, porque representa el padecimiento del poblador ante la ausencia de sus piezas dentarias.

Para la pérdida de un grupo de dientes en boca los factores causales son múltiples. Las dos principales situaciones que causan la Perdida de piezas dentarias en el mundo son: caries y enfermedad periodontal. Para revertir este problema se recurre a las prótesis mediante adhesión por ser accesibles al enfermo y no necesita preparación de disminución de tejidos dentarios amplios e innecesarios.

La prótesis que se fija mediante adhesión es un método terapéutico que consiste en la preparación de puentes con un espacio edéntulo generalmente de una pieza, que cumplen similar finalidad de un puente clásico ya conocido, pero que destaca principalmente la retención hacienda uso de material adhesivo, la bondad de estos materiales permite alcanzar que las dos partes contiguas entre el metal y la pieza dentaria no tengan solución de continuidad. Esta unión generada entre ambos materiales se le conoce como adhesión. Es así que para efectos de la prótesis adherida aplicamos los mismos criterios sobre adhesión igual que otros trabajos de restauración en la atención odontológica.

Es por ello que en el presente caso se trata a una paciente confeccionando previa preparación dos puentes fijos tipo Maryland para no desgastar ampliamente los dientes pilares.

⁶ 2.2 MARCO TEÓRICO

2.2.1 ANTECEDENTES

Tenorio (1) en el año 2016 en Guayaquil-Ecuador realizó el trabajo titulado :Puente de tres unidades para evitar distalización del segundo premolar y mesialización del segundo molar y describe un caso clínico donde refiere que se atendió a una mujer de 35 años de edad, que no presentó antecedentes médicos de importancia, remitida por su rehabilitador oral para tratar una posible atrofia del reborde alveolar caracterizada como tipo I moderada en la zona del diente 11 .El objetivo fue: evitar la distalización del segundo premolar y mesialización del segundo molar por medio del diseño en la preparación. El plan de tratamiento requiere puente de tres unidades para evitar distalización del segundo premolar y mesialización del segundo molar, concluyendo que pacientes con este problema se les pueda tratar de manera oportuna para que desaparezcan los problemas de las distalizaciones molares, y puedan lograr mantener su oclusión habitual. (1)

Valenzuela, (2) en el año 2018 en Guayaquil-Ecuador publicó el trabajo titulado: Puente Maryland en el sector anterior. La prótesis fija mediante adhesión es una característica de trabajo que consiste ¹ en la realización de puentes con una anatomía en particular, que realizará similar trabajo que un puente tradicional, y que posee como bondad resaltante ¹ la retención por medio de materiales adhesivos, la base principal de estos materiales adhesivos es alcanzar que las partes en contacto, es decir metal con diente estén unidos. A la unión alcanzada entre ambas partes lo denominamos adhesión.

Podemos afirmar entonces que para la prótesis adherida nos gobierna similar precepto sobre adhesión que las demás restauraciones en la práctica odontológica. Objetivo: describir la

rehabilitación mediante la confección de una prótesis fija adhesiva caracterizado como tipo Maryland anterior. Resultado: Instalación de una prótesis fija adhesiva con buena adaptación logrando recuperar la confianza y la estética en la persona tratada (2)

Tomaghelli, (3) en año 2016, con motivo del congreso internacional en La Plata -Argentina presentó el trabajo titulado **Utilización del zirconio y el sistema tecnología Cad – Cam en puentes adhesivos-reporte de un caso clínico**. Objetivo: describir la tecnología de la tecnología Cad – Cam con zirconio en puentes fijos, elaborando dos puentes tipo Maryland, describiendo un caso clínico. concluyendo: que el éxito de los trabajos de prótesis fijas con material de zirconio, evidenciado por reportes de seguimiento clínico de corto y mediano plazo es muy elevado, adicionalmente a esto la evidencia en cuanto a la precisión en el sellado y ajuste marginal que lograron con la tecnología CAD-CAM, demostrando que es muy superior a las prótesis fijas metal cerámicas tradicionales; en cuanto a la estética que se logra con estos nuevos biomateriales resalta que anulan la translucidez en la terminación marginal por no tener metal fundido y también destaca su biocompatibilidad con las mucosas, como sus mayores virtudes (3).

Mallat (4) en el año 2018 publica un caso clínico titulado: Puente de Maryland provisional con pónicos estéticos en la que describe que ante el pronóstico de inviable de las piezas 42-41-31-32 es malo por lo tanto se procede a su exodoncia. Se colocarán implantes, pero en un segundo tiempo operatorio. Se plantea un puente de Maryland en forma provisional para no desgastar los dientes 43-33 y se usarán éstas para no alterar el aspecto estético. No se evaluó solución mediante una prótesis removible provisional porque el paciente requiere una prótesis fija, se preparan los dientes pilares y del mismo modo se utilizan en los pónicos los dientes extraídos del paciente, posteriormente se procede a fijar el puente de Maryland mediante cemento (ionómero de vidrio)

para ser de fácil remoción en las etapas subsiguientes del tratamiento. Arroja como resultado estético con la calidad de muy bueno (4).

2.2.2 BASES TEÓRICAS O CIENTÍFICAS

-BREVE HISTORIA DE LA PRÓTESIS FIJA

En el siglo VI a.C. se confeccionó la primera prótesis fija en la cultura Etrusca encontrada en una necrópolis la que estaba compuesta por una banda metálica con oro en la que se incrustaban dentadura de animales en las zonas edéntulas (5).

Entre los años 3200 a2280 a.C. los egipcios alcanzaron un adelanto en los cuidados de la salud dental imponiendo como verdad las ideas y los procedimientos terapéuticos que fueron propuestos por los sabios de las ramas afines

En el año 3000 a.C. los mismos egipcios tenían tres tipos de profesionales que se encargaban del cuidado de los enfermos: el médico, el sacerdote y el exorcista o mago. El remedio más conocido contra la odontalgia consistía en adosar a la pieza adolorida el cuerpo inmediatamente abierto del ratón porque dicho ratón era creído por los egipcios como un ser que posee el poder de la vida. (5)

Alrededor de los años 500 antes del nacimiento de Cristo se confeccionó uno de los puentes antiguos y llamativamente interesante de dientes con tallados en un puente dental de una población etrusca, que constaba de 7 anillos ligeros de oro adheridos mediante soldadura, de ellos 5 abrazaban dientes naturales uno sosteniendo el segundo premolar artificial y el otro sosteniendo dos incisivos

centrales de reemplazo con remache y se cree que fueron tallados en un diente de buey o de crío joven.(5)

En el año de 1901 en Sidón antigua Fenicia se produjo un hallazgo trascendental, era una mandíbula con sus incisivos gravemente atacados por enfermedad periodontal en la cual se sujetaron en una malla hecho a bases de alambres de oro también correspondiente al año 500 a.C.

Por el año 400 a.C. en la cultura Fenicia realizaron un aparato protésico que constaba de cuatro dientes naturales anteroinferiores sosteniendo entre ellos dos dientes convenientemente tallados de marfil remplazando a los dos incisivos inferiores ausentes.

Ya en nuestra era, en el año 600 d.C. en la cultura se tiene conocimiento de que se realizó un implante endóseo alopático en una persona viva, como se constata en este descubrimiento hecho en el año 1931, en Honduras, se encontró una porción de mandíbula en un poblador maya que provenía de alrededor del año 600 de nuestra era, en la que se aprecia, que a tres pilares de concha tallados en forma de dientes, que habían sido introducidos en los alveolos de tres incisivos inferiores .Posteriormente con estudios radiológicos efectuados, evidenciaron la formación de hueso compacto alrededor de dos de estos implantes, situación que demuestra el tratamiento durante la vida del paciente tratado, demostrando un cierto grado de oseointegración de los mismos.(5)

-PUENTES ADHESIVOS

El edéntulo parcial constituye es una categoría de la salud bucal en la que están ausentes piezas dentarias en la cavidad bucal. Ello se debe a varias causas y factores que pueden originar o determinar la pérdida de dientes. Las dos principales entidades que determinen la pérdida de piezas dentarias son la caries dental y la enfermedad periodontal. La alternativa de tratamiento para el edéntulo parcial pueden ser las prótesis fijas con sistema adhesivo ya que son de fácil acceso para

el paciente y no se necesita de desgaste de tejido dentales amplios. El tratamiento con prótesis fija adhesiva es una técnica de tratamiento que consiste en el diseño de puentes con una anatomía en particular por paciente, que cumplirá similar función que un puente clásico, con la particularidad que preconiza como principio la retención por medio de materiales adhesivos, siempre se persigue que estos sistemas adhesivos puedan alcanzar que las partes en contacto del metal con el diente no se puedan separar.

Esta fina unión entre las dos componentes se llama adhesión. Entonces para la prótesis adherida gobernará el mismo principio sobre adhesión que en las demás restauraciones de la conocida en los tratamientos odontológicos (2).

-EL ZIRCONIO EN LOS PUENTES TIPO MARYLAND

Desde sus orígenes, la recuperación mediante restauraciones fijas ha pretendido recuperar la funcionalidad del sistema estomatognático, como la: masticación, fonación, deglución y desde luego no menos importante la estética de las estructuras dañadas o ausentes. Auspiciosamente ha evolucionado avasalladoramente desde 1902 cuando se confeccionaron las primeras coronas cerámicas dentales libres de metal; Innumerables han sido los intentos de la búsqueda de un material que puedan poseer características positivas de resistencia mecánica, estética, y biocompatibilidad. Es así que surge el zirconio (Zr) como alternativa en tratamientos odontológicos (3).

La aplicación del zirconio como un biomaterial se produce a fines de los años 1960, Helmer y Driskell publicaron el primer trabajo destacando las aplicaciones médicas del zirconio. Después de aquella fecha, los trabajos de investigación se basaron en el uso del zirconio parcialmente estabilizada con itrio, teniendo a investigadores como Garvie y Nicholson contribuyendo con valiosos aportes. En el campo odontológico las aplicaciones odontológicas del zirconio se

consideran en: composites, attachments, coronas y puentes, pernos, brackets para ortodoncia, pilares de implantes e inclusive implantes. (3)

-TIPOS DE PUENTES ADHESIVOS

Los puentes adhesivos constituyen un tratamiento recuperador que tiene como esencia principal el poco desgaste en los pilares de soporte, pero también una de las desventajas es que no posee retención como en la prótesis clásica, pero si considerar esta prótesis en qué casos se les indica como terapia definitiva y otras como provisional. (6)

Se conocen diferentes tipos de prótesis adhesivas tales como:

Los Puentes Rochette. – el creador quien fue pionero y su característica más saltante era que no se desgastaban los pilares y su retención se producía por medio de agujeros confeccionados en las alas retentivas diseñadas para tal fin.

Puente Virginia. - a los cuales sus creadores adicionaron cristales de sal en sus alas retentivas presentando una zona un tanto porosa ayudando en su retención.

Puente Maryland. - a este tipo de prótesis sus inventores le crearon un grabado de tipo electrolítico, se tallaban los pilares y las alas retentivas eran sometidas al grabado electrolítico lo que generaba una mayor retención. En las tres prótesis mencionadas líneas arriba, todas tenían alas retentivas metálicas y se retenían en la zona palatina o lingual.

Puente California. - destaca que es puente con características mayores en cuanto a la estética que las anteriores mencionadas anteriormente y el desgaste se da en la zona oclusal en dientes posteriores y en dientes anteriores el desgaste se da en palatino o lingual (Samanta).

Generalmente, el procedimiento clínico tiene como secuencia, para las prótesis adhesivas, en primer lugar: realizar un pequeño desgaste por lingual o por la zona palatina, luego la preparación en zona axial y como último tramo la confección del descanso oclusal y las ranuras en zonas proximales para generar mejor retención, recordando eso sí que el tallado se realizará respetando el eje de inserción del diente considerado como pilar.(6)

2.3 OBJETIVOS

- a) Conocer y difundir la aplicación de los puentes fijos adhesivos como alternativa terapéutica en pacientes que no toleran amplios desgastes de tejido dentario.
- b) Preparar en un paciente la instalación de un puente fijo adhesivo tipo Maryland bilateral superior como alternativa terapéutica.

CAPÍTULO III

3.1 DESARROLLO DEL CASO CLÍNICO

3.1.1 HISTORIA CLINICA

Paciente: Sarita Garay Lujan

Edad: 46 años edad

Sexo: femenino

Natural de Huancavelica

Domiciliada en Av. Jose Carlos Mariátegui #1400- Huancayo

Fecha de nacimiento: 11 de agosto de 1975

Ocupación: ama de casa

Educación: superior

Religión: católica

Antecedente médicos familiares: padre falleció con diabetes

Antecedentes médicos personales: extracciones de dientes por los embarazos y descuido higiénico, endodoncias pzas. 15 24 y 25 22.

3.1.2 EXAMEN CLÍNICO GENERAL:

- BESG, Paciente en aparente buen estado de salud general.
- BEN, Aparente buen estado de nutrición.
- BEH, Aparente buen estado de hidratación.
- LOTEPE, Lúcido, orientado en tiempo espacio y persona.
- Conducta psicosocial: Colaboradora, receptiva.
- Antecedentes médicos: No refiere.
- Antecedentes estomatológicos: curaciones, endodoncias, profilaxis.
- Riesgo estomatológico: Bajo

3.1.3 FOTOGRAFIAS EXTRAORALES



Fig. N° 1 vista frontal
Fuente: la autora

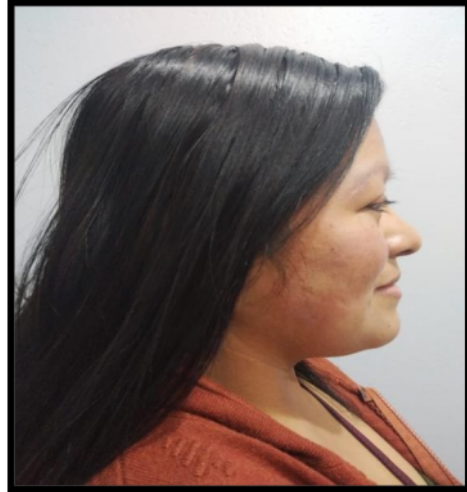

Fig. N° 2 Vista de perfil derecho
Fuente: la autora

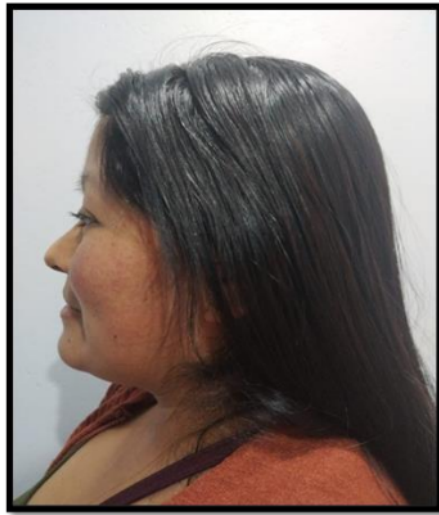

Fig. N° 3 Vista perfil izquierdo

Fuente: la autora

3.1.4 FOTOGRAFIAS INTRAORALES

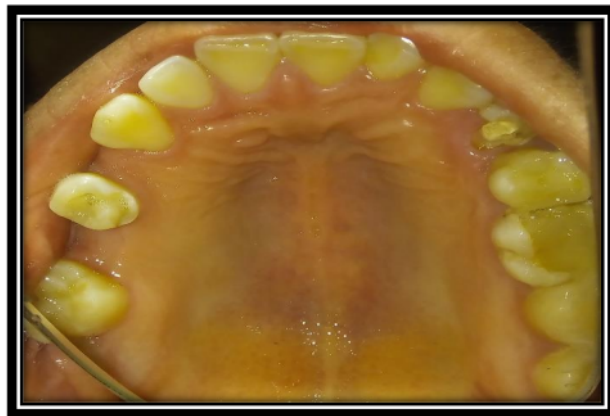

Fig 4 vista intra oral maxilar superior

Fuente: la autora

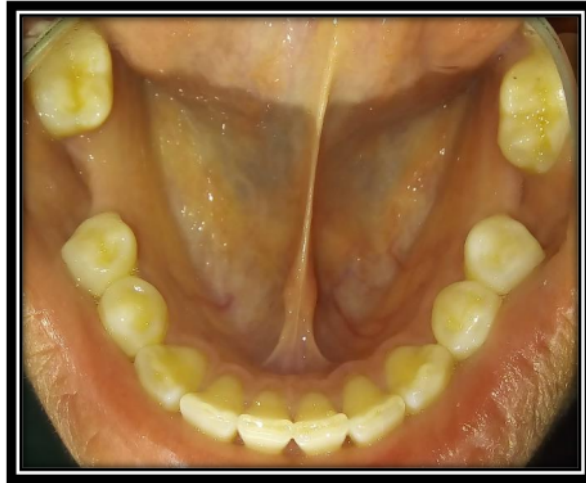

Fig. 5 vista intra oral maxilar inferior

Fuente: la autora

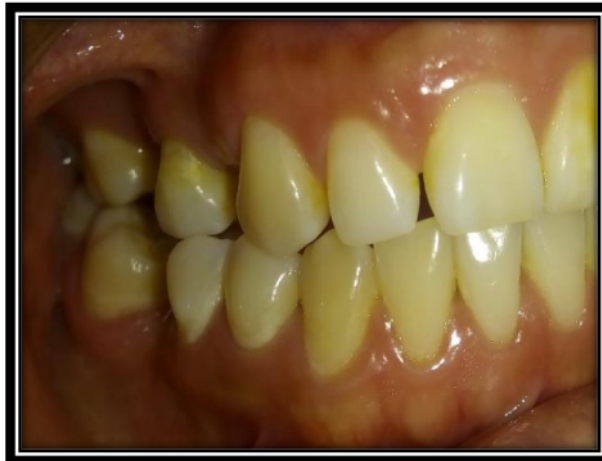

Fig 6 Vista lateral derecha

Fuente: la autora

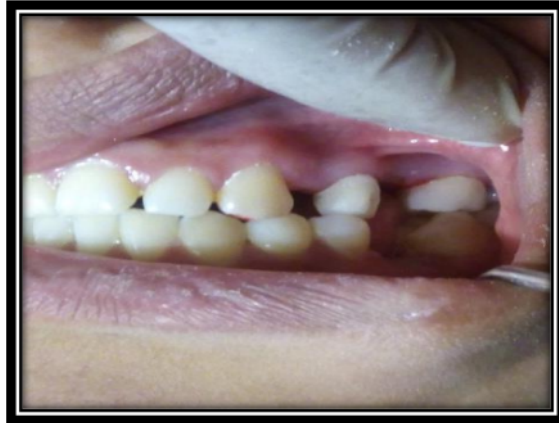

Fig. 7 Vista lateral izquierda

Fuente: la autora

ANÁLISIS RADIOGRÁFICO

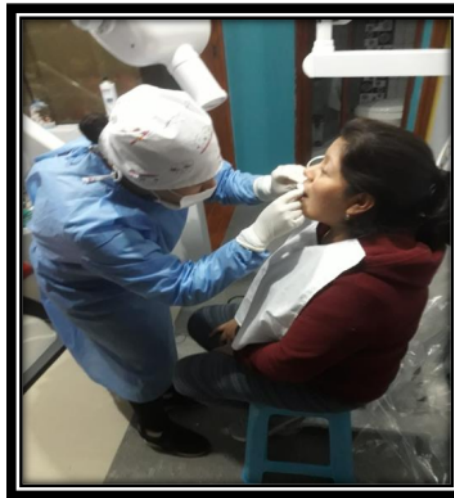

Fig.8 toma radiográfica en la paciente

Fuente: la autora

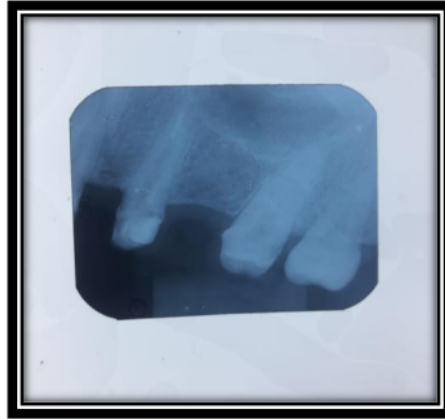

Fig. 9 placa radiográfica superior

Fuente: la autora

3.1 ⁵ DIAGNÓSTICO Y PRONÓSTICO

Posterior a las evaluaciones clínicas y radiográficas del paciente podemos afirmar que el paciente es favorable para el tratamiento, y con buen pronóstico por las condiciones que presenta.

DIAGNOSTICO:

Gingivitis marginal leve

Edéntulo parcial por exodoncias

3.3 TRATAMIENTO:

Fisioterapia, implementación de puentes adhesivos tipo Maryland bilateral superior.

⁶ CAPÍTULO IV

4.1 PLAN DE TRATAMIENTO

Planteamiento del plan de tratamiento protésico

Pasos operatorios de la técnica:

1.- Implementación de la mesa de trabajo operatorio




Fig. 10 instrumentales y materiales necesarios

Fuente: la autora

2.- Anestesia infiltrativa en el maxilar superior

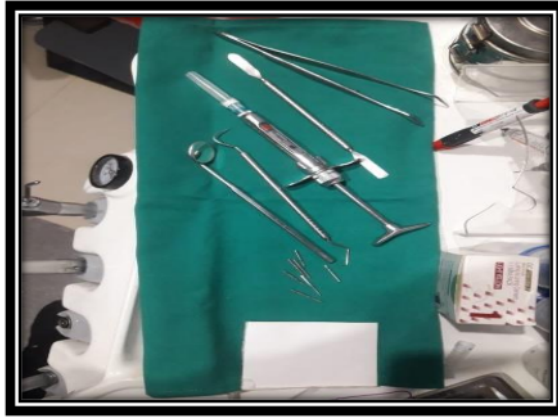

Fig. 11 Instrumental para la anestesia

Fuente: la autora

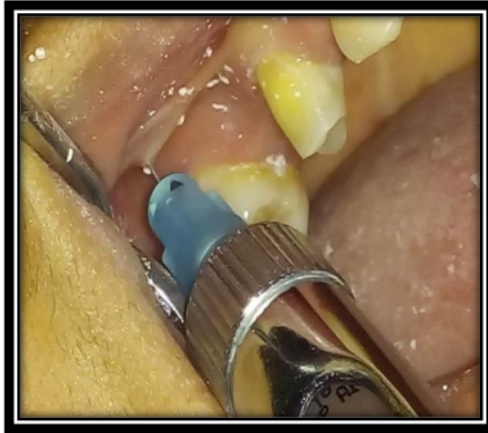


Fig. 12 Anestesia infiltrativa

Fuente: la autora

3.- Preparacion de los pilares (tallado)

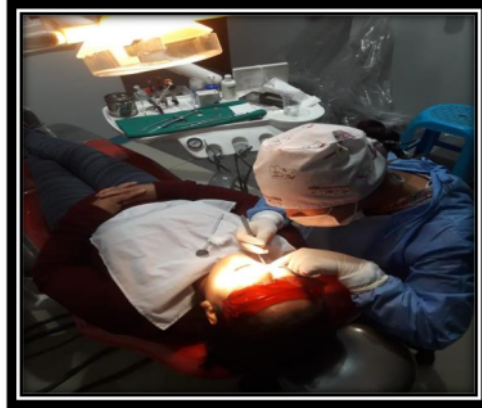

Fig. 13 tallado de los pilares

Fuente: la autora

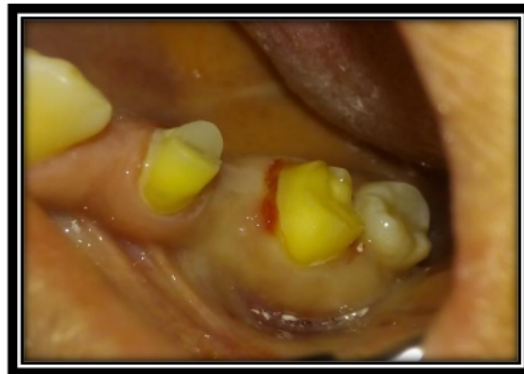

Fig. 14 pilares tallados

Fuente: la autora.

4.- toma de impresiones

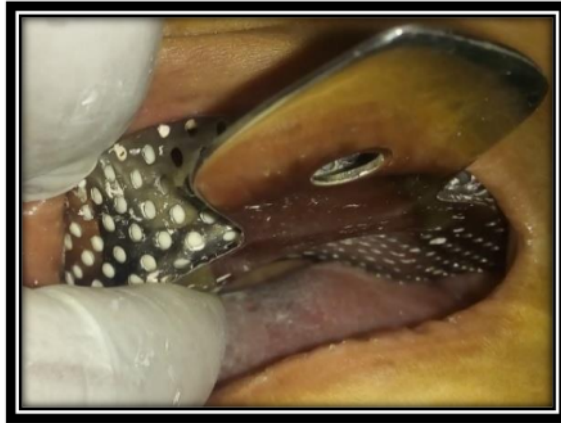

Fig. 15 toma de impresión

Fuente: la autora

5.- preparación de coronas provisionales de acrílico

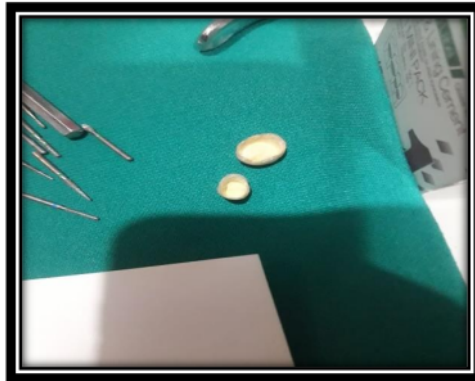


Fig. 16 coronas provisionales

Fuente: la autora

6.- enmuflado de la coronas

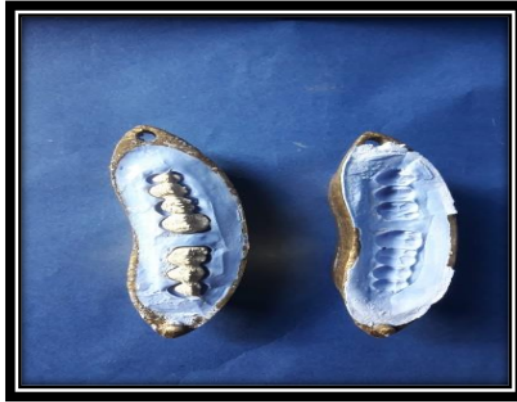

Fig. 17 enmuflado

Fuente: la autora

7.- Acabado de las coronas (prueba de la oclusión, pulido y brillo)

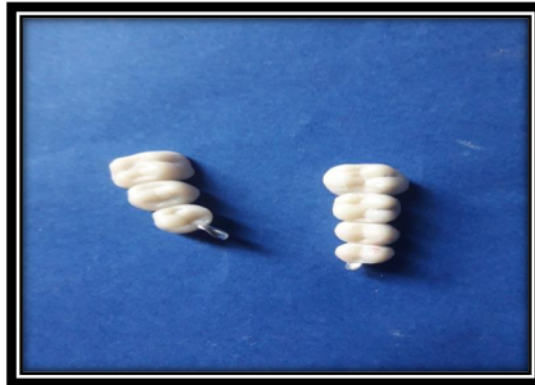

Fig.18 Acabado de las coronas (vista externa)

Fuente: la autora

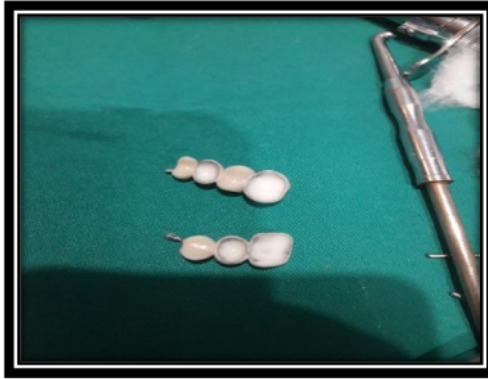

Fig.19 Acabado de las coronas (vista interna)

Fuente: la autora

8.- cementado de los puentes (instalación)

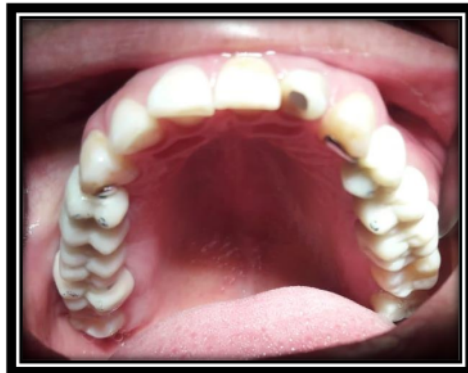

Fig. 20 puentes tipo Maryland cementado

Fuente: la autora

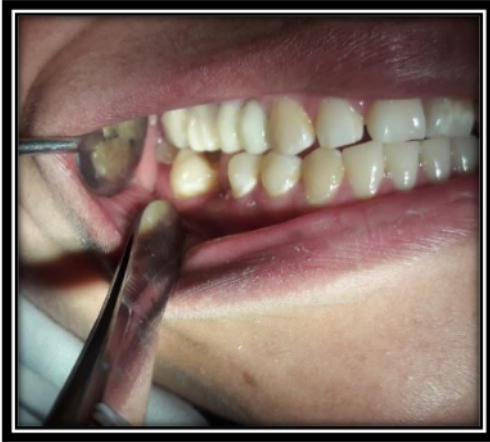

Fig. 21 puente del lado derecho

Fuente: la autora

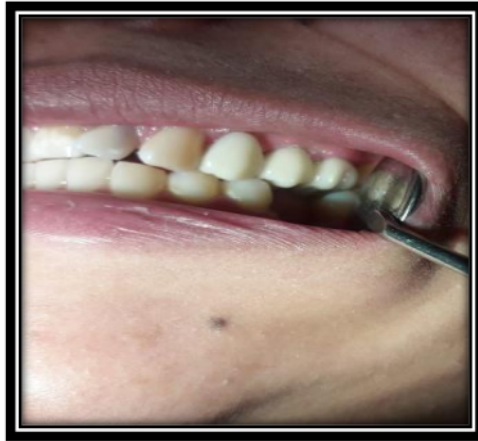

Fig. 22 puente del lado izquierdo

Fuente: la autora

10.- alta del paciente.

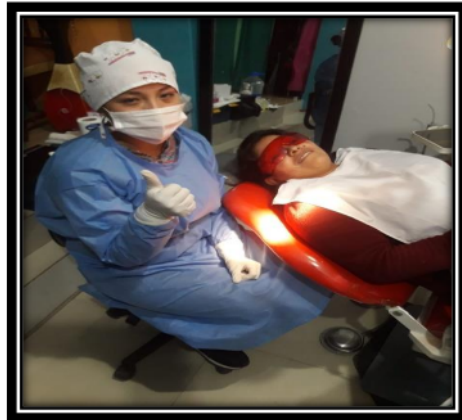

Fig. 23 Alta del paciente

Fuente: la autora

ANTES Y DESPUES DEL TRATAMIENTO

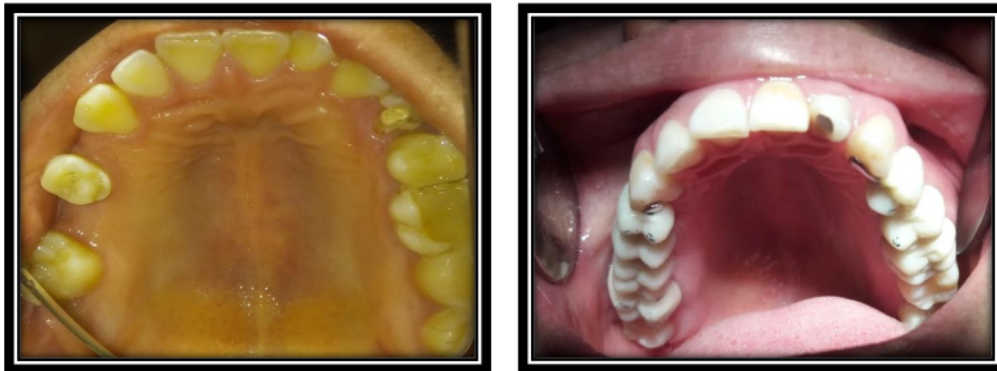

Fig 24 Fotografías comparativas antes y después del tratamiento

Fuente: la autora

CAPÍTULO V

CONCLUSIONES

- 1.** – Se puede concluir que el puente adhesivo tipo Maryland es viable cuando se trata de reemplazar premolares inclusive, preferentemente cuando es necesario preservar estructuras dentarias sanas que no deben ser talladas innecesariamente, es decir constituye un tratamiento mínimamente invasivo.
- 2.** – Se concluye que, el tratamiento con puentes tipo Maryland confeccionado con Ivocrom es económicamente viable para los pacientes de nuestro medio, constituyendo una alternativa en aquellos pacientes reacios al desgaste de piezas pilares sanas.

CAPÍTULO VI

APORTES

- 1.** - En base al trabajo clínico presentado, se difunde los conocimientos de los puentes Maryland como terapia alternativa porque su costo económico es moderado y al alcance de los pacientes.
- 2.** –los puentes adhesivos tipo Maryland también se pueden confeccionar haciendo uso de la técnica del CAD-CAM por lo que se hace necesario su difusión y sobre todo de las facilidades de su construcción y respeto al tejido sano en los pilares.

REFERENCIAS BIBLIOGRÁFICAS

1. Tenorio S. Puente de tres unidades para evitar distalización del segundo premolar y mesialización del segundo molar, Universidad de Guayaquil. Facultad Piloto de Odontología. Guayaquil Ecuador, may-2016 [Visitado 24 Feb 2022]. Disponible en <http://repositorio.ug.edu.ec/handle/redug/18683>.
2. Valenzuela A, artículo científico, Puente Maryland en el sector anterior. Universidad de Guayaquil, Facultad Piloto de Odontología. Guayaquil Ecuador may-2016. [Visitado 24 Feb. 2022]. Disponible en <http://repositorio.ug.edu.ec/handle/redug/19105>
3. **Tomaghelli E.** La utilización de la tecnología Cad – Cam aplicada al zirconio en prótesis fija para la elaboración de dos puentes tipo Maryland, presentado en el Congreso 55 años de la Facultad de Odontología 50 años de la 1ª Promoción La Plata, Argentina 23 de septiembre de 2016 [Visitado 24 Feb 2022]. Disponible en <http://sedici.unlp.edu.ar/handle/10915/56597>
4. Mallat E. Artículos científicos, Puente de Maryland provisional con pónicos estéticos. Home España Nov-25 2018 [Visitado 24 de Feb 2022]. Disponible en <http://prosthodonticsmcm.com/puente-de-maryland-provisional-con-ponticos-esteticos-dr-ernest-mallat/>

5. Palafox K. artículo científico, Historia de prótesis fija. Academia edu. México

2018[Visitado 24 de Feb 2022]. Disponible en:

[https://www.academia.edu/38202532/Historia de PROTESIS FIJA](https://www.academia.edu/38202532/Historia_de_PROTESIS_FIJA)

6. García S. Prótesis adhesivas. Universidad Inca Garcilaso de la Vega. Lima Perú 2017

[Visitado 24 Feb 2022] Disponible en:

<http://repositorio.uigv.edu.pe/handle/20.500.11818/1414>


ANEXOS

CONSENTIMIENTO INFORMADO CASO CLÍNICO PUENTE TIPO MARYLAND BILATERAL.

Fecha: 19 de febrero del 2022

Yo Sarita Garay Luján identificado(a) con DNI N° 23701579, domiciliado(a) en Av. José Carlos Mariátegui #1409 doy mi autorización para la realización del Caso Clínico Puente Tipo Maryland Bilateral con intervención hacia mi persona por parte de la Bachiller Stephany Carol Guzmán Garay identificada con DNI N° 76818465, lo cual he sido notificado(a) con la información completa y general que presenta el mencionado Caso Clínico y que será utilizada únicamente con fines académicos-administrativos.

Finalmente, afirmo que me han explicado y aclarado todas las dudas, y en constancia firmo autorizando.



Firma del participante

TRABAJO DE SUFICIENCIA 2DA VEZ

INFORME DE ORIGINALIDAD

11%

INDICE DE SIMILITUD

11%

FUENTES DE INTERNET

0%

PUBLICACIONES

1%

TRABAJOS DEL ESTUDIANTE

FUENTES PRIMARIAS

1	repositorio.ug.edu.ec Fuente de Internet	4%
2	sedici.unlp.edu.ar Fuente de Internet	3%
3	www.santiagoapostol.net Fuente de Internet	2%
4	prosthodonticsmcm.com Fuente de Internet	1%
5	Submitted to Universidad Peruana Los Andes Trabajo del estudiante	1%
6	repositorio.upla.edu.pe Fuente de Internet	1%

Excluir citas

Activo

Excluir coincidencias < 20 words

Excluir bibliografía

Activo

TRABAJO DE SUFICIENCIA 2DA VEZ

INFORME DE GRADEMARK

NOTA FINAL

/0

COMENTARIOS GENERALES

Instructor

PÁGINA 1

PÁGINA 2

PÁGINA 3

PÁGINA 4

PÁGINA 5

PÁGINA 6

PÁGINA 7

PÁGINA 8

PÁGINA 9

PÁGINA 10

PÁGINA 11

PÁGINA 12

PÁGINA 13

PÁGINA 14

PÁGINA 15

PÁGINA 16

PÁGINA 17

PÁGINA 18

PÁGINA 19

PÁGINA 20

PÁGINA 21

PÁGINA 22

PÁGINA 23

PÁGINA 24

PÁGINA 25

PÁGINA 26

PÁGINA 27

PÁGINA 28

PÁGINA 29

PÁGINA 30

PÁGINA 31
