

UNIVERSIDAD PERUANA LOS ANDES
FACULTAD DE CIENCIAS DE LA SALUD
ESCUELA PROFESIONAL DE TECNOLOGÍA MÉDICA



UPLA
UNIVERSIDAD PERUANA LOS ANDES

TRABAJO DE SUFICIENCIA PROFESIONAL

MODALIDAD: CASO CLÍNICO

**TÍTULO: ADAPTACIÓN DE LENTES DE CONTACTO RÍGIDO
EN PACIENTE MASCULINO CON QUERATOCONO**

**PARA OBTENER EL TÍTULO PROFESIONAL DE LICENCIADO
EN TECNOLOGÍA MÉDICA ESPECIALIDAD: OPTOMETRÍA**

AUTOR: SALAZAR ALVARADO ENRIQUE

ASESOR:

**LÍNEA DE INVESTIGACIÓN INSTITUCIONAL: SALUD Y
GESTIÓN DE LA SALUD**

**LÍNEA DE INVESTIGACIÓN DE LA ESCUELA PROFESIONAL:
INVESTIGACIÓN CLÍNICA EN LA ESP. DE OPTOMETRÍA**

HUANCAYO – PERÚ – 2022

I. TÍTULO

ADAPTACIÓN DE LENTES DE CONTACTO RÍGIDO EN PACIENTE
MASCULINO CON QUERATOCONO

DEDICATORIA

A mis padres por haberme inculcado el amor por el estudio y ser una persona de bien, por formarme para enfrentar los retos que la vida lo establece. A mis hermanos quienes despertaron el deseo de estudiar sin rendirme y a mis compañeros de aula por compartir nuestra formación en las aulas universitarias.

ENRIQUE SALAZAR

AGRADECIMIENTO

A la Universidad Peruana los Andes, mi alma mater y a la cual le tengo una enorme gratitud por haberme dado la oportunidad de adquirir los conocimientos que hoy poseo. A mis profesores por su apoyo incondicional y entrega de sus conocimientos de forma sincera y diáfana.

ENRIQUE SALAZAR



CONSTANCIA

DE SIMILITUD DE TRABAJOS DE INVESTIGACIÓN POR EL SOFTWARE DE PREVENCIÓN DE PLAGIO TURNITIN

La Dirección de la Unidad de Investigación de la Facultad de Ciencias de la Salud, hace constar por la presente, que el Trabajo de Suficiencia Profesional titulado:

ADAPTACIÓN DE LENTES DE CONTACTO RÍGIDO EN PACIENTE MASCULINO CON QUERATOCONO

Cuyo autor (es) : **SALAZAR ALVARADO ENRIQUE**
Facultad : **CIENCIAS DE LA SALUD**
Escuela Profesional : **TECNOLOGÍA MÉDICA**
Asesor (a) : **MG. GUERRA CONDOR WILHELM VLADIMIR**

Que fue presentado con fecha: 28/09/2022 y después de realizado el análisis correspondiente en el software de prevención de plagio Turnitin con fecha 28/09/2022; con la siguiente configuración del software de prevención de plagio Turnitin:

- Excluye bibliografía
- Excluye citas
- Excluye cadenas menores a 20 palabras
- Otro criterio (especificar)


Dicho documento presenta un porcentaje de similitud de 19%.

En tal sentido, de acuerdo a los criterios de porcentajes establecidos en el Artículo N° 11 del Reglamento de uso de software de prevención de plagio, el cual indica que no se debe superar el 30%. Se declara, que el trabajo de investigación: si contiene un porcentaje aceptable de similitud.

Observaciones: Se analizó con el software dos veces.

En señal de conformidad y verificación se firma y sella la presente constancia.

Huancayo, 28 de setiembre de 2022

UNIVERSIDAD PERUANA LOS ANDES
Facultad de Ciencias de la Salud
DIRECCIÓN DE LA UNIDAD DE INVESTIGACIÓN

PH.D. EDITH ANCCO GÓMEZ
DIRECTORA DE LA UNIDAD DE INVESTIGACIÓN

CONSTANCIA N° 369 – DUI – FCS – UPLA/2022

c.c.: Archivo
EAG/vjchp

CONTENIDO

I. TÍTULO	2
DEDICATORIA	3
AGRADECIMIENTO	4
RESUMEN.....	7
ABSTRACT	8
CONTENIDO DE TABLAS.....	9
CONTENIDO DE FIGURAS.....	10
II. INTRODUCCIÓN.....	11
2.1. Problema	11
2.2. Marco Teórico	12
2.2.1. Antecedentes	12
2.2.2. Bases Teóricas.....	14
2.3. Objetivo.....	34
III. CONTENIDO	35
CAPÍTULO I	35
CAPÍTULO II.....	39
CAPÍTULO III.....	41
CONCLUSIONES.....	43
APORTES.....	44
REFERENCIAS BIBLIOGRÁFICAS	45
ANEXOS	48

RESUMEN

Paciente masculino de 32 años acude a consulta con diagnóstico de miopía y astigmatismo e indicios de Queratocono, usa lentes de los 12 años y su visión ha ido disminuyendo progresivamente. Su agudeza visual sin corrección es de 20/800 en ambos ojos, mejora con su corrección habitual a 20/200 y 20/400, Ojo Derecho e Izquierdo. La biomicroscopia demuestra signos de Munson y Rizzuti, estrías de Vogt, anillos de Fleischer y adelgazamiento corneal, la fue de 45.75 D en ambos ojos, la retinoscopia nos muestra sombras en tijera y su valor fue de OD: -9.50 – 2.00 x 42° y OI: -10.00 – 1.50 x 127°, esta refracción objetiva fue afinada quedando en: OD: -9.25 – 2.00 x 40° y OI: -10.00 – 2.00 x 130°. Se llega a un diagnóstico presuntivo de Queratocono y el mismo que fue confirmado por el médico Oftalmólogo como Queratocono grado II en ambos ojos. Se decide adaptar lentes de contacto Rígidos Gas Permeables con los siguiente valores: Curva Base de 7.3 mm para el Ojo derecho y 7.38 mm para el ojo izquierdo, Poder de -9.00 D para el ojo derecho y -9.50 D para el ojo izquierdo; y Diámetro total del lente de 9.2 mm. Teniendo una adaptación es satisfactoria ya que tanto el lente del OD y el lente del OI tienen buen centrado y el movimiento es adecuado. Se concluye que la adaptación del lente de contacto Rígido Gas Permeable fue exitosa y ha mejorado la calidad de vida del paciente masculino de 32 años.

Palabras Clave: Queratocono, Lentes de Contacto Rígidos Gas Permeable, Córnea

ABSTRACT

A 32-year-old male patient comes to the consultation with a diagnosis of myopia and astigmatism and signs of Keratoconus, he wears glasses from the age of 12 and his vision has been progressively diminishing. His visual acuity without correction is 20/800 in both eyes, it improves with his usual correction to 20/200 and 20/400, Right and Left Eye. Biomicroscopy shows signs of Munson and Rizzuti, Vogt's striae, Fleischer rings and corneal thinning, it was 45.75 D in both eyes, retinoscopy shows scissor shadows and its OD value was: $-9.50 - 2.00 \times 42^\circ$ and LE: $-10.00 - 1.50 \times 127^\circ$, this objective refraction was adjusted to: OD: $-9.25 - 2.00 \times 40^\circ$ and LE: $-10.00 - 2.00 \times 130^\circ$. A presumptive diagnosis of Keratoconus is reached and the same one that was confirmed by the Ophthalmologist as Keratoconus grade II in both eyes. It is decided to fit Rigid Gas Permeable contact lenses with the following values: Base Curve of 7.3 mm for the right eye and 7.38 mm for the left eye, Power of -9.00 D for the right eye and -9.50 D for the left eye; and Total lens diameter of 9.2 mm. Having an adaptation is satisfactory since both the RE lens and the LE lens have good centering and the movement is adequate. It is concluded that the adaptation of the Rigid Gas Permeable contact lens was successful and has improved the quality of life of the 32-year-old male patient.

Keywords: Keratoconus, Rigid Gas Permeable Contact Lenses, Cornea

CONTENIDO DE TABLAS

Tabla N° 01. Medidas físicas y propiedades ópticas.....	18
Tabla N° 02. Clasificación del queratocono	27
Tabla N° 03. Datos generales del paciente	35
Tabla N° 04. Lensometría de corrección habitual	36
Tabla N° 05. Agudeza Visual Sin corrección en visión lejana.....	36
Tabla N° 06. Agudeza Visual con corrección en visión lejana	36
Tabla N° 07. Agudeza Visual sin corrección en visión cercana.....	36
Tabla N° 08. Agudeza visual con corrección en visión cercana	37
Tabla N° 09. Refracción objetiva con autorrefractómetro	37
Tabla N° 10. Refracción subjetiva.....	37

CONTENIDO DE FIGURAS

Figura N° 01. Córnea normal	14
Figura N°02. Capas de la Córnea	15
Figura N° 03. Distorsión de los Discos de Plácido	21
Figura N° 04. Reflejo en gota de aceite.....	21
Figura N° 05. Signo De Munson	22
Figura N° 06. Signo de Rizzuti	22
Figura N° 07. Anillos de Fleischer	23
Figura N° 08. Estrías de Vogt	23
Figura N° 09. Adelgazamiento corneal	24
Figura N° 10. Cicatriz estromal anterior	24
Figura N° 11. Simulación de la agudeza visual de un paciente con queratocono	25
Figura N° 12. Sistema Piggyback.....	31
Figura N° 13. Corrección de irregularidades corneales con LC.....	33

II. INTRODUCCIÓN

2.1. Problema

En optometría, el uso de lentes de contacto, o contactología, está diseñado para brindar a los pacientes lentes más cómodos y efectivos, por lo que son necesarias actualizaciones y mejoras continuas para mantener y enriquecer las habilidades de los profesionales para atender mejor a los pacientes, sin embargo, uno de los mayores inconvenientes relacionado a la superación en Contactología ha estado relacionado con el desconocimiento dentro del mismo área (1). Cuando se utiliza lentes de contacto (LC), no debe limitarse a una función estética aceptada desde un punto de vista comercial, sino que también tiene funciones refractivas y terapéuticas, siendo una herramienta valiosa para diversas afecciones complejas como el queratocono (2). La córnea es una estructura avascular y cuenta con el mayor poder refractivo del ojo, está protegida por el párpado y la película lagrimal, la misma que no debe tener alteraciones y debe ser transparente para que se obtenga una agudeza visual estable. (3)

El astigmatismo es un defecto refractivo que en la mayoría de casos es de origen corneal y puede ser corregido satisfactoriamente a través de lentes de contacto; ya sea astigmatismo miópico, hipermetrópico, mixto, regular o irregular, puede ser corregido con buenas garantías de éxito y una excelente tolerancia en la mayoría de casos, es por eso que, cualquier defecto astigmático tiene posibilidades de adaptación con lentes de contacto, incluso para los más elevados y/o irregulares, se dispone de soluciones muy aceptables ya sea con rígidos o tóricos blandos. La adaptación de lentes de contacto es la mejor opción para aquellos pacientes que desechan la cirugía refractiva y rechazan la corrección mediante lentes oftálmicos, en estos casos los lentes de contacto le aportan una buena solución óptica. (4)

Por otro lado, el queratocono, que es una ectasia corneal, es una patología corneal más reconocida y estudiada en los últimos años, es una enfermedad ocular que suele presentarse en jóvenes e incluso en adultos jóvenes. Se puede describir como una anomalía que afecta la morfología de la córnea, provocando astigmatismo irregular y afectando visualmente al paciente, debiéndose corregir a través de lentes de contacto o lentes oftálmicos (5). A medida que evoluciona el queratocono se genera un descentramiento, encorvamiento y adelgazamiento del ápex, genera empeoramiento de la

calidad óptica y de las aberraciones ópticas de alto orden, por consiguiente empeora la calidad de vida del paciente, es por eso que, en aras de mejorar la función visual compensando las aberraciones ópticas de alto orden se puede realizar la adaptación de lentes rígidos gas permeables (RGP), sin embargo, cuando el queratocono presenta indicios de evolución, está indicado la cirugía mediante anillos estromales o el Crosslinking, es más, si la degradación afecta la transparencia, el tratamiento indicado es la queratoplastia (6).

2.2. Marco Teórico

2.2.1. Antecedentes

Sierra B. (7) realizó un estudio titulado “Uso de lentes de contacto rígidos gas permeables multifocales en pacientes presbitas: revisión bibliográfica”. Su objetivo fue establecer los parámetros geniales para usar lentes de contacto progresivos rígidos gas permeables en usuarios presbitas. Este estudio fue una revisión bibliográfica mediante las bases de datos de la biblioteca de la Universidad Antonio Nariño hasta mayo del 2020. Dentro de sus resultados se identificaron 127 artículos, de los cuales se quedaron 10 estudios observacionales y 1 caso control. Se llega a la conclusión que la excentricidad del lente va relacionada con la asfericidad corneal y es trasladado a la excentricidad con el lente de contacto, lo que genera que exista un levantamiento del borde del mismo lente de contacto.

Montalt J. (8) realizó un estudio titulado “Lentes de contacto permeables al gas corneo – esclerales de alto DK en la rehabilitación visual de pacientes con queratocono”. El objetivo general de este estudio de investigación fue analizar la función de la visión en las personas que tienen queratocono y que se les fue adaptado lentes de contacto rígidos gas permeables de diseño corneo escleral de alto transmisibilidad de oxígeno para su rehabilitación ideal. Este estudio fue observacional, prospectivo con una muestra de 60 usuarios, de los cuales, 80 ojos fueron adaptados con LC RGP de diseño corneo escleral. Dentro de sus resultados se pudo observar que muchos paciente tuvieron miopía baja en el rango de -0.25 a 6.00 D, además, en relación al astigmatismo, se encontraron refracciones menores de 4 D, y en referencia a la severidad del queratocono, se encontró grado I y II. Llega a la conclusión que los lentes RGP generan disminución aberraciones de orden alto de manera significativa en las personas con la enfermedad de queratocono.

Ochoa K. (9) realizó un estudio titulado “Estudio y adaptación de lentes de contacto rígidos Asféricos y biasféricos en queratocono”. El objetivo general fue estudiar y adaptar lentes de contacto esféricos y biasféricos para corrección en queratocono. Fue un estudio experimental, analítico, deductivo, la técnica utilizada fue la observación, la población fue de 50 pacientes de los cuales se adaptaron 15 pacientes que tuvieron queratoconos moderados y altos. En sus resultados se observa que el queratocono según su severidad fue el grado III y grado IV, a 11 pacientes se le adaptaron 11 lentes de contacto biasféricos mientras que a 2 esféricos y 2 combinados. Llega a la conclusión que los lentes de contacto rígidos es el método preferido para la corrección visual y tratamiento preventivo del avance del queratocono siempre que sea posible.

Vázquez A. (10) realizó una investigación titulado “Calidad de vida en usuario de lentes de contacto”. Su objetivo fue analizar el estilo de vida que tienen los pacientes que son usuarios de diferentes tipos de lentes de contacto y comparar con diferentes tipos de compensación del error de refracción. Este estudio fue una revisión documentaria de artículos científicos en las bases de datos Medline, Pubmed, Scopus y Google Académico. Dentro de los resultados se visualiza el análisis de 14 investigaciones desde el 2004 hasta el 2019. Llega a la conclusión que las distintas clases de lentes de contacto brindan un superior estilo de vida a las personas, ya sean paciente pediátricos como adultos, en comparación a las correcciones de lentes ópticos.

Aguilar J. (11) realizó un estudio titulado “Miopía astigmática y queratocono en paciente femenina de 29 años”, el objetivo fue analizar el estado visual de una paciente que tiene astigmatismo miópico y riesgo de tener queratocono. Su metodología se basó en el estudio de información de una paciente, su historia clínica y las pruebas para llegar al diagnóstico. Dentro de sus resultados se visualiza que la paciente es usuario de lentes de contacto y lentes oftálmicos de acuerdo a las actividades que realiza, se le fue detectado miopía a los 12 años, su última evaluación fue hace 2 años. Se llega a la conclusión que la paciente tiene indicios de sufrir queratocono por lo cual fue derivado al médico oftalmólogo para que le puedan realizar exámenes especiales.

Montero L. (12) realizó un estudio titulado “Adaptación de lente de contacto RPG en un paciente con queratocono” cuyo objetivo principal fue determinar el estado del queratocono que tiene un paciente de género femenino de 26 años para una correcta adaptación de lente de contacto RGP. En sus resultados se puede ver que la paciente utiliza lentes desde los 8 años, la paciente tiene antecedentes patológicos familiares como

hipertensión y diabetes mellitus. Se llega a la conclusión el queratocono es una patología degenerativa que puede ser tratada con el objetivo de ofrecer un estilo de vida superior a la paciente.

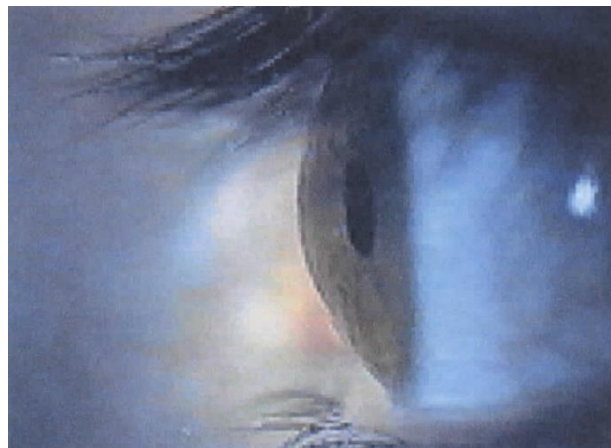
Álvarez P. y García M. (13) realizaron un estudio titulado “Adaptación de lentes de contacto rígidas permeables al gas en un caso de glaucoma congénito”, fue un caso clínico de un paciente de género femenino de 27 años, que fue tratada de glaucoma congénito con miopía degenerativa, agudeza visual baja y nistagmus en los dos ojos, a esta paciente se le adaptó LC RGP esféricas de transmisibilidad alta de reemplazo diario. Dentro de sus resultados se observa que la adaptación de LC mejoró la agudeza visual al usarse 10 horas al día. Llegan a la conclusión que existió buena tolerancia de LC RGP mejorando la calidad visual en la paciente.

2.2.2. Bases Teóricas

1. Córnea

La córnea es la estructura perteneciente al globo ocular que cuenta con las dos terceras partes de la potencia refractiva del ojo, asimismo, es el tejido en el cual se sostienen los lentes de contacto. Esta estructura viva necesita de oxígeno y nutrientes para así poder generar energía química y poder mantener su traslucidez, asimismo, es una estructura que se recupera de cualquier lesión mecánica, química, metabólica o microbiana (14).

Figura N° 01. Córnea normal



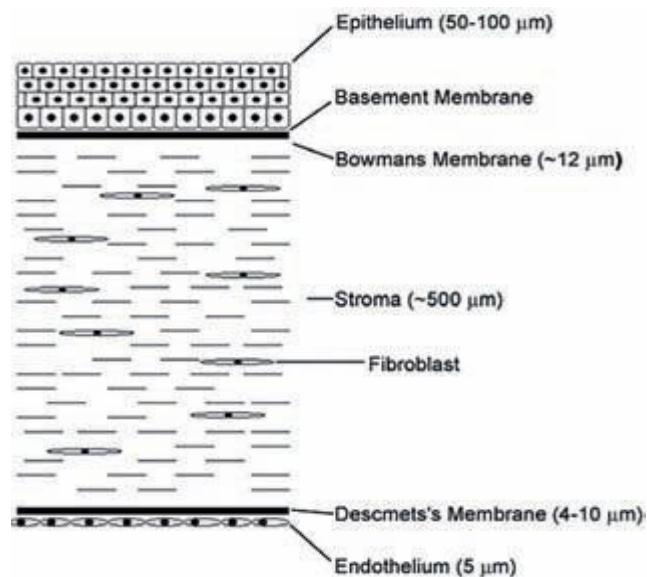
Fuente: Ochoa K. “Estudio y adaptación de lentes rígidos esféricos y biesféricos en queratocono” (9).

Estructura de la Córnea

La córnea es aquella parte del globo ocular que brinda la mayor parte de la potencia refractiva, necesaria para que se de un enfoque correcto de luz en la retina, asimismo, es una estructura sumamente competente para la refracción y la transmisión de la luz. Esta estructura tiene como función ser soporte y proteger el ojo sin involucrar la función de la visión. Por otro lado, esta estructura está compuesta por 5 capas que de afuera hacia adentro son (ver figura N° 01):

- Epitelio
- Membrana de Bowman
- Estroma
- Membrana de Descemet
- Endotelio

Figura N°02. Capas de la Córnea



Fuente: De Miguel. “Estudio sobre adaptación de lentes de contacto RPG de gran diámetro” (14).

Epitelio

Esta estructura es plana, estratificada, no queratinizada y no secretora. Su espesor es de 50 a 56 micras, asimismo, está constituida por aproximadamente 7 capas de células estratificadas. Esta capa está anclada a la membrana basal y brinda aporte a la película precorneal lagrimal. Una de sus funciones es mantener la claridad, propiedades de

refracción, así como barrera frente a actividades metabólicas frente a agentes externos. Por otro lado, la capa de la superficie tiende a renovar sus células de forma constante. El epitelio es una de las estructuras que tiene una regeneración rápida, por ejemplo, una erosión puntual se puede recuperar en un aproximado de 3 horas, mientras que una erosión profunda tiende a recuperarse en unos pocos días, asimismo, esta capa se regenera de manera completa sin generar opacificaciones residuales. Esta capa se organiza de forma regular, esto permite que se den condiciones ópticas ideales (14).

Membrana de Bowman

Esta es una capa que se constituye por fibras de colágeno, siendo estas sus sustancias fundamentales. Tiene un espesor de 8 a 12 micras, teniendo mayor delgadez en zona periférica. Una de las características de esta capa es que es regenerativa, es por ello que se demuestra la condición de recidiva de alguna erosión corneal cuando la córnea se encuentra dañada. Desde esta capa, cualquier daño patológico se visualizará como opacidad en la córnea o irregularidades de astigmatismos irregulares, y si el daño generado se ubica dentro del área de mirada, generará que la agudeza visual disminuya (14).

Estroma

Esta capa tiende a poseer un espesor de aproximadamente 550 micras, y compone casi el 90% de la estructura corneal. Constituido por laminas de colágeno, sustancias fundamentales y queratocitos. Debido a la disposición de estos componentes ordenados, es que se genera la transparencia de la córnea, así como la carencia de vasos y su elevada importancia óptica. La córnea posee 78% de agua, sin embargo, retiene agua adicional, siendo eliminado por el bombeo activo que se da en el endotelio. Por otro lado, si existe daños en las capas del epitelio o endotelio, o en las membranas de soporte, se generará mayor ingreso de agua y se producirán edemas corneales. Una de sus funciones es proporcionar gran elasticidad y resistencia a la córnea (14).

Membrana de Descemet

Esta estructura no tiene células ya que está conformada por fibras de colágeno que constituyen sus estratos, las glicoproteínas y laminina, esta disposición confiere una resistencia elevada frente a las inflamaciones o agresiones. Esta capa actúa como una membrana basal del endotelio y tiene un espesor aproximado de 3 micras cuando la

persona nace y se incrementa conforme se adquiere años, asimismo, es la capa corneal con mayor resistencia (14).

Endotelio Corneal

Esta capa está constituida por células de forma poligonal pero distribuidas de forma irregular, siendo la mayor cantidad de células de forma hexagonal. Su función principal, al lado del epitelio, es el transporte de sustancia osmótica activa y mantener el balance hídrico. El reemplazo de células se da por extensión de las células mas no por división de las mismas, es por ello que su concentración disminuye con el paso de los años. Cuando la persona es joven, la cantidad de células está entre 3000 a 3500 por milímetro cuadrado, sin embargo, esta puede reducirse a un estado crítico cuando las células llegan a 500 a 700 células por milímetro cuadrado. Esta reducción se puede dar inflamaciones, cirugías, traumas, entre otros factores (14).

Fisiología de la Córnea

Para que se mantengan las funciones normales de los tejidos, es necesario que exista un correcto metabolismo para generar energía, es por ello que, en la superficie corneal, el metabolismo es fundamental para que exista transparencia. Para que se de este correcto funcionamiento de la córnea, es importante el oxígeno como la glucosa, en ese sentido, la glucosa proviene del humor acuoso en un 90% y un 10% de las lágrimas y los capilares del limbo, mientras que el oxígeno es aspirado mediante el epitelio, capilares del limbo y la película precorneal, y el epitelio, humor acuoso. La función de barrera epitelial-endotelial y el bombeo metabólico son claves para el metabolismo corneal. La función de barrera del epitelio brinda protección contra patógenos y limita la entrada de líquido a la córnea desde el desgarro, evitando así el edema transitorio. Las células epiteliales se alimentan de glucosa, el 85% de la cual se metaboliza en la glucólisis anaeróbica y el ciclo de las pentosas o ciclo de Krebs (14).

La barrera del endotelio regula el movimiento de agua y sustancias desde el humor acuoso hasta el estroma, previniendo así el edema corneal persistente. Las uniones entre células son las responsables de este control y requieren una concentración mínima de iones de calcio en el humor acuoso. Otra función es eliminar el exceso de agua de la córnea para mantener la claridad. Esta acción, denominada bombas endoteliales, es el resultado del flujo de iones, sodio y bicarbonato a través de las membranas celulares. Cuando el agua

se evapora de la superficie frontal de la córnea, la presión osmótica de la película lagrimal aumenta, por lo que el agua fluye desde el estroma hacia la película lagrimal (14).

Parámetros de la topografía corneal

La córnea tiene una superficie anterior curva, a menudo cubierta por una película lagrimal (en condiciones ideales), una forma ligeramente ovalada y un diámetro horizontal de unos 11,7 mm. La diferencia entre los radios de curvatura horizontal y vertical representa aproximadamente -0,75 dioptrías de astigmatismo fisiológico directo. Aunque parece igual o muy similar a la superficie en la superficie, existen diferencias significativas entre los dos en anatomía, fisiológica y patológica. El grosor de la córnea central es de aprox. 0.52 mm y el grosor aumentó gradualmente en 0.67 mm. La superficie posterior está cubierta de humor acuoso, que forma la pared anterior de la cámara anterior del ojo, cuya curvatura es menor que la de la superficie anterior de la córnea. Debido a que la superficie posterior de la córnea es más convexa que la anterior, la córnea central es más delgada que la córnea periférica. La córnea, que separa el aire con un índice de refracción de 1 y el líquido acuoso con un índice de refracción de 1,33, forma la principal estructura refractiva del ojo y se comporta como una lente convergente de aproximadamente 43 dioptrías, que es la potencia de refracción necesaria para enfocar correctamente la luz dentro de la retina (14).

Tabla N°01. Medidas físicas y propiedades ópticas

Diámetro	11.7 mm (horizontal) x 10.6 mm vertical
Espesor central	535 micras
Radio de Curvatura	Anterior: 7.8 mm. Posterior: 6.2 – 6.8 mm
Poder refractivo de la superficie anterior	48.83 dioptrías
Poder refractivo de la superficie posterior	-5.88 dioptrías
Poder refractivo total	43.05 dioptrías
Índice de refracción	1.376
Contenido en agua	78%
Contenido en colágeno	15%
Contenido de otras proteínas	5%

Fuente: De Miguel. “Estudio sobre adaptación de lentes de contacto RPG de gran diámetro” (14).

De forma en general, en la estructura de la córnea se puede diferenciar 3 zonas con curvatura diferente: (14)

- Zona apical: Llamada también zona corneal óptica, es aquella porción central de la superficie corneal, se ubica tenuemente descentrado al lado nasal en referencia al centro geométrico de la córnea. Diversos estudios refieren que esta zona tiene una extensión de 7.68 mm a 7.85 mm, siendo el centro 6 mm. Asimismo, se considera que esta zona, queratométricamente hablando, es prácticamente esférica.
- Zona medial: Esta zona es transitoria entre la zona apical y la zona límbica, asimismo, en esta zona el radio de curvatura es superior al de la zona apical.
- Zona límbica: Esta zona se encuentra ubicada entre la zona medial y el limbo esclerocorneal. En relación al radio, se puede mencionar que es superior a las otras dos zonas: apical y medial.

Si bien es cierto que dentro de las 3 zonas hay diferencia en curvaturas, es necesario considerar que la córnea es una superficie asférica y no una superficie esférica, ya que existe un aplanamiento en forma progresiva desde el centro hacia afuera, por lo tanto, la córnea en su periferia posee menos astigmatismo que en su centro. Este aplanamiento es variante según la persona, asimismo, es hallado mediante el índice de excentricidad (e) (14).

2. Queratocono

Definición del queratocono

El queratocono es una patología que se desarrolla progresivamente, afecta a ambos ojos y se da de forma asimétrica, esta patología genera modificaciones en la anatomía y fisiología de la córnea, lo que induce a que se adelgace la parte central o paracentral de la córnea así como una protusión apical, estas modificaciones generan astigmatismos corneales irregulares. El queratocono se puede considerar una enfermedad grave, ya que genera disminución de la visión, la misma que no puede ser corregido mediante lentes oftálmicos o lentes de contacto estándar, asimismo, genera disminución en el estilo de vida de los pacientes que sufren esta patología (15).

El queratocono es una patología que afecta a la córnea. Es una degeneración ectásica que cursa con una deformación corneal con aspecto de cono y un progresivo adelgazamiento

de la misma y que, en sus estadios más avanzados, llega a hacer una protrusión en la hendidura palpebral. Suele ser bilateral (aunque no tiene simetría entre ambos ojos) y normalmente aparece en el lado inferonasal. Se inicia en la adolescencia y va avanzando durante unos 15-20 años más hasta llegar a estabilizarse (16).

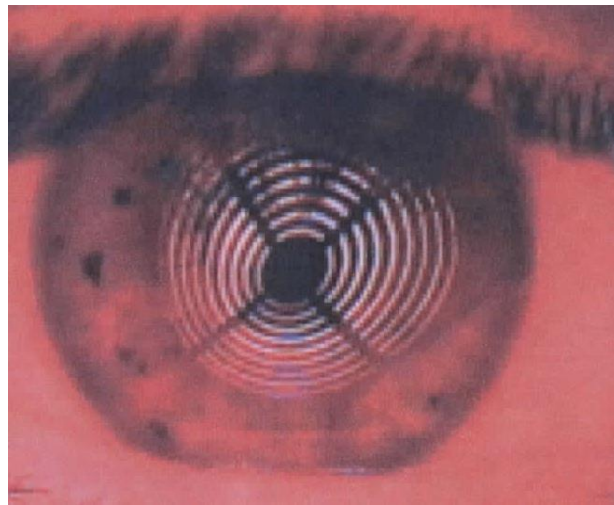
Epidemiología del queratocono

Diversos estudios indican que la aparición de nuevos casos anuales es de 50 a 230 de cada 100 000 habitantes, estas cifras se justifican porque se utilizan distintos criterios para diagnosticar la patología, asimismo, se toma en cuenta los factores genéticos, los factores ambientales y comportamentales, asimismo, la asociación con otros síndromes u otras patologías del globo ocular. Por otro lado, existe una mayor prevalencia de esta patología en las personas oriundas de países del mediterráneo oriental, surasiáticos y norteafricanos, asimismo, se acepta que la población africana así como la población latina, presentan una prevalencia superior en un 50% frente a poblaciones caucásicas. Asimismo, existe un aumento de prevalencia en aquellos países donde existe mayor índice de radiación solar como la India y otros países de Medio Oriente, en comparación de aquellos países con climas fríos o con menor radiación como Finlandia, Japón, Rusia, Finlandia, entre otros. Es necesario indicar que el estrés oxidativo que es provocado por la luz ultravioleta juega un papel importante en las córneas con la patología de queratocono (15).

Signos del Queratocono

Uno de los primeros signos es un movimiento en tijera del reflejo retinoscópico al realizar la retinoscopia, esta es producida por la distorsión de la superficie corneal anterior, asimismo, este movimiento se encuentra normalmente en el eje de mayor potencia corneal. El astigmatismo corneal irregular se confirma al realizar la queratometría, la cual permite determinar el grado en que se encuentra la enfermedad. El disco de Plácido puede servir de ayuda en aquellos casos leves en el que el queratómetro aún no permite diagnosticar el queratocono. (9).

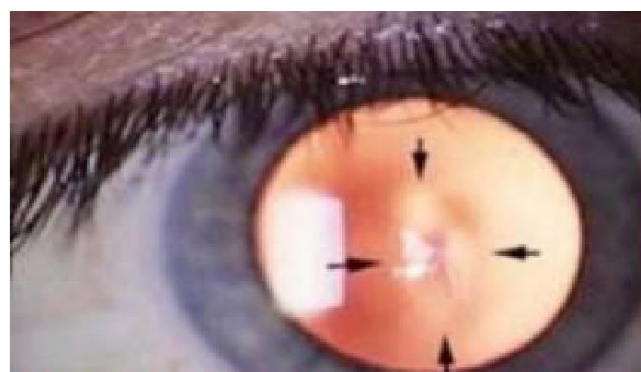Figura N° 03. Distorsión de los Discos de Plácido



Fuente: Ochoa K. “Estudio y adaptación de lentes rígidos esféricos y biesféricos en queratocono” (9).

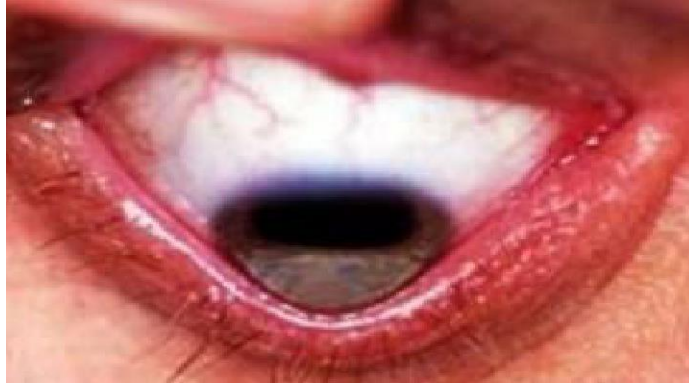Al realizar la evaluación del paciente podemos encontrar el signo de Munson, el signo de Rizzuti (reflejo en forma de cono en la zona nasal), afinamiento y protrusión de la córnea, estrías de Vogt (roturas verticales en el estroma profundo), anillo de Fleischer (depósitos de hemosiderina alrededor del cono), imágenes queratométricas deformadas, valores bajos de PIO, edema corneal (hidropesía) y una alta excentricidad corneal. Asimismo, también se ha observado que las personas con queratocono suelen tener una personalidad más retraída y débil y suelen presentar dependencia de los demás.

Figura N° 04. Reflejo en gota de aceite



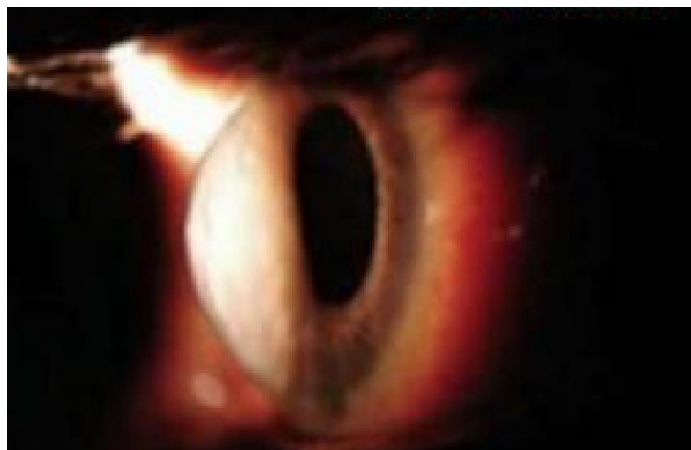Fuente: Contreras N. “Caso clínico: Adaptación de una lente de contacto RGP a un paciente con queratocono” (16).

Figura N° 05. Signo De Munson



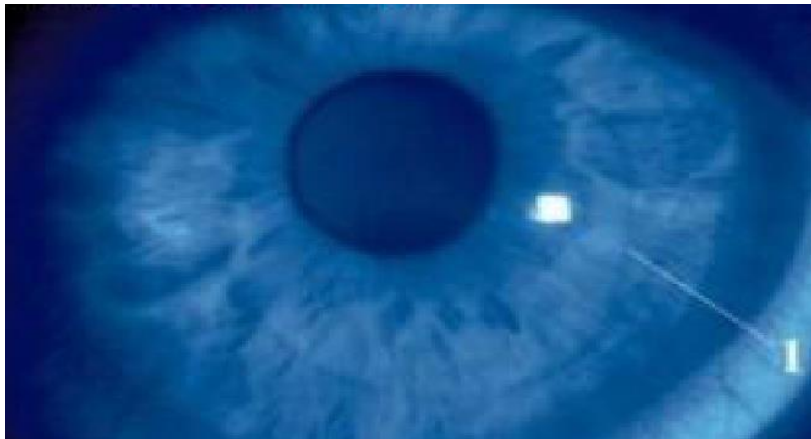
Fuente: Contreras N. “Caso clínico: Adaptación de una lente de contacto RGP a un paciente con queratocono” (16).

Figura N° 06. Signo de Rizzuti




Fuente: Contreras N. “Caso clínico: Adaptación de una lente de contacto RGP a un paciente con queratocono” (16).

Figura N° 07. Anillos de Fleischer



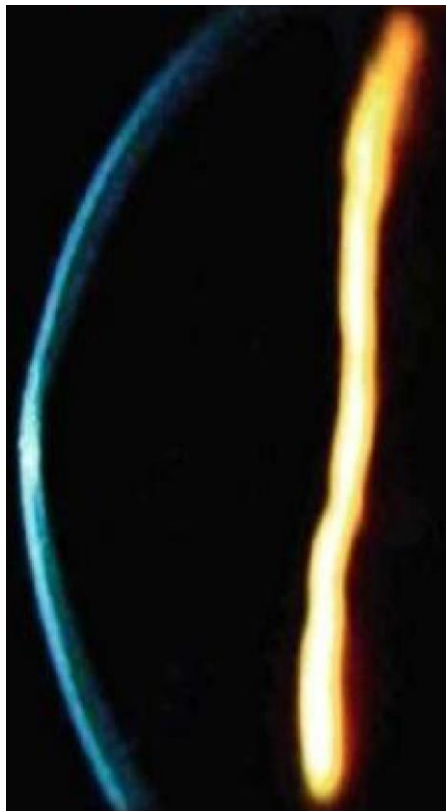
Fuente: Contreras N. “Caso clínico: Adaptación de una lente de contacto RGP a un paciente con queratocono” (16).

Figura N° 08. Estrías de Vogt



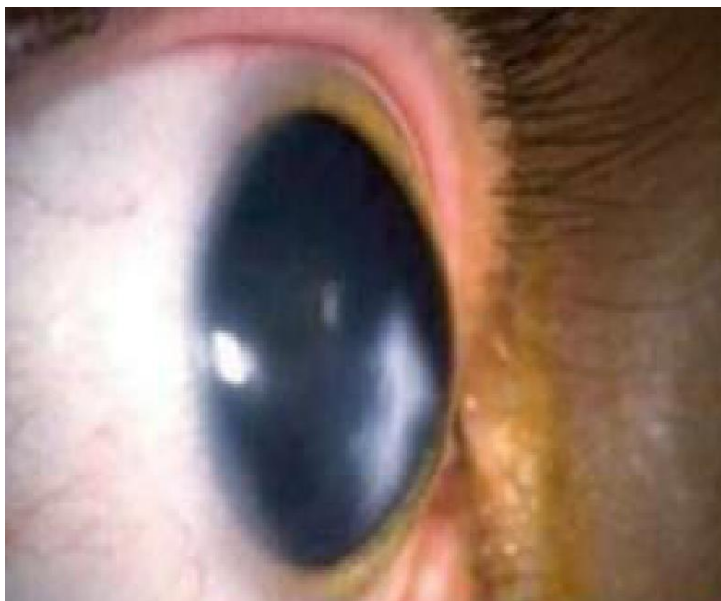Fuente: Contreras N. “Caso clínico: Adaptación de una lente de contacto RGP a un paciente con queratocono” (16).

Figura N° 09. Adelgazamiento corneal



Fuente: Contreras N. “Caso clínico: Adaptación de una lente de contacto RGP a un paciente con queratocono” (16).

Figura N° 10. Cicatriz estromal anterior



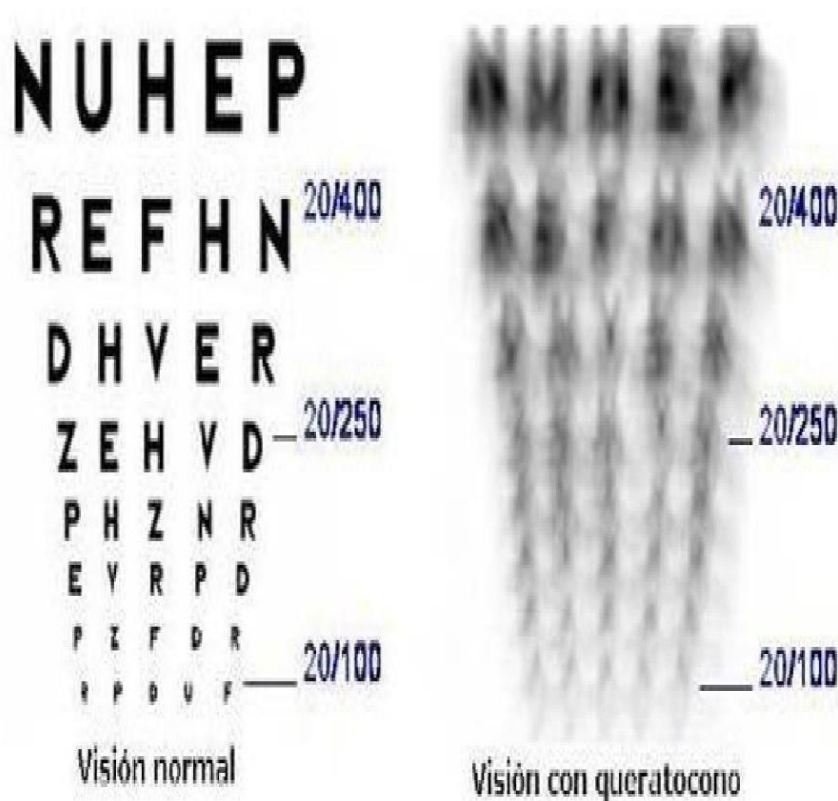Fuente: Contreras N. “Caso clínico: Adaptación de una lente de contacto RGP a un paciente con queratocono” (16).

Síntomas del Queratocono

Existen síntomas y signos que se dan para diagnosticar el queratocono, las cuales son las siguientes: (17)

- Disminución de la sensibilidad al contraste mediante corrección habitual tanto en visión lejana y cercana.
- Cambios bruscos de visión desde edades tempranas, como la pubertad, hasta los 30 o 40 años, sin embargo, es posible que exista inicios tardíos.
- Visión doble de un ojo, así como imágenes fantasmas
- Función de sensibilidad al contraste no adecuada
- Hiperemia y sensación de ojo seco
- Fricción ocular
- Situaciones sistémicas que suelen asociarse a la patología del queratocono.

Figura N° 11. Simulación de la agudeza visual de un paciente con queratocono



Fuente: Contreras N. "Caso clínico: Adaptación de una lente de contacto RGP a un paciente con queratocono" (16).

Evolución del Queratocono

Esta patología, por lo general, comienza a desarrollarse en edades tempranas como la pubertad y avanza hasta los 30 o 40 años de vida, edad donde se visualiza una ligera estabilización de la patología. Las modificaciones en la curvatura corneal que se inducen por esta patología, tienden a generar astigmatismos irregulares, asimismo, induce la presencia de miopía debido a la elongación de la córnea que progresa hacia una ectasia corneal. En esta patología, se puede visualizar 3 fases: una fase inicial, en la que la observación de las estructuras son aparentemente normales, sin embargo, existe una disminución de la aguja visual y que no se puede compensar mediante lentes oftálmicos o lentes de contacto; una fase intermedia, donde se visualiza signos clásicos del queratocono como el adelgazamiento del estroma de la córnea en la zona del centro o paracentral inferior, asimismo, se visualizan las estrías de Vogth, las mismas que se ubican en la parte más profunda del estroma y en la membrana de Descemet, estas estrías son de aspecto vertical. También se visualiza el anillo de Kayser – Fleischer que es producto de la acumulación de hierro en disposición circular, de forma completa o incompleta alrededor de la córnea. Por último, en la fase avanzada, se da un empeoramiento del adelgazamiento de la córnea, asimismo, la ectasia genera mayor distorsión y la visión del paciente está sumamente disminuida, asimismo, aparece el signo de Munson y de Rizzuti (15).

Clasificación del queratocono

El queratocono se clasifica según su evolución, según la forma del cono, según los signos y según los mapas topográficos. La primera clasificación de esta enfermedad fue propuesta por Amsler – Krumeisch, esta clasificación se basa en 4 estadios de severidad diferente, asimismo, se visualiza en esta clasificación la presencia de características diferentes de la patología . (ver tabla N° 02) (15).

Tabla N° 02. Clasificación del queratocono

<p>Grado I</p>	<p>Encorvamiento periférico Miopía y/o astigmatismo >5,00 D Lectura queratométrica central <48,00 D Estrías de Vogt, ausencia de cicatrices corneales *Coma-Like RMS entre 1,50 a 2,50 µm</p>
<p>Grado II</p>	<p>Miopía y/o astigmatismo entre 5,00-8,00 D Lectura queratométrica central <53,00 D Ausencia de cicatrices Espesor corneal mínimo ≥400 µm *Coma-Like RMS >2,50 y ≤3,50 µm</p>
<p>Grado III</p>	<p>Miopía y/o astigmatismo entre 8,00-12,00 D Lectura queratométrica central >53,00 D Ausencia de cicatrices Espesor corneal mínimo entre 200-400 µm *Coma-Like RMS >3,50 y ≤4,50 µm</p>
<p>Grado IV</p>	<p>Refracción no medible Lectura queratométrica central >55,00 D Cicatrices corneales centrales Espesor corneal mínimo <200 µm *Coma-Like RMS >4,50 µm</p>

Fuente: Días M. “Práctica y actitud profesional en el manejo del paciente con queratocono en Portugal” (15).

Asimismo, el queratocono se puede clasificar según los valores queratométricos en: Estadio 1, cuando la potencia de la córnea es menor o igual a 48 D, Estadio 2, cuando la potencia de la córnea se ubica entre 48 y 53 D, estadio 3, cuando la potencia de la córnea está entre 53 y 55D, y Estadio 4, cuando la potencia de córnea supera las 55 D (15).

Diagnóstico del Queratocono

Dependiendo del grado en el que se encuentre el queratocono será más fácil o no su diagnóstico, así en los estados incipientes pasará desapercibido con mayor facilidad que si se encuentra en un estado avanzado. Entre los principales instrumentos que se usan para diagnosticar el queratocono en cualquiera de sus estados tenemos el queratoscopio o disco de Plácido, se trata de una serie de discos con un agujero central que se proyectan sobre la superficie anterior de la córnea y si su reflejo se observa distorsionado nos indica que es una córnea irregular. El topógrafo corneal sería el instrumento más preciso a la hora de detectar el queratocono, y por tanto uno de los más empleados. Los mapas que obtenemos nos informaran de las irregularidades que presenta la córnea, tanto en la cara anterior como en la posterior, así como de su grosor. Dentro de los topógrafos tenemos distintos modelos, unos de los más utilizados son el Galilei o el Pentacam que se basan en la cámara de Scheimpflug, estos también nos dan información acerca de la paquimetría (16).

Otro método que nos ayuda en el diagnóstico del queratocono es la paquimetría, que nos da el valor del espesor corneal, es sobre todo útil a la hora de diagnosticar queratoconos subclínicos, ya que como sabemos esta patología produce un adelgazamiento corneal. También se puede emplear la aberrometría, que nos aporta información acerca del astigmatismo irregular y de la calidad óptica del ojo, igualmente se puede usar la técnica de exploración del ojo de forma ampliada con lámpara de hendidura. Si el queratocono se encuentra en estado incipiente se suele detectar porque el paciente presenta un astigmatismo miópico irregular y algunos síntomas como fotofobia, deslumbramiento e irritación ocular. También pueden aparecer algunos de los signos más característicos como la sombra en tijeras al hacer retinoscopia, la imposibilidad de superponer las miras al realizar queratometría o al realizar biomicroscopía la observación de otros signos representativos del queratocono. Aunque como hemos indicado anteriormente, la topografía es el método con mayor sensibilidad para detectar el queratocono aun cuando no existe adelgazamiento corneal significativo (16).

Tratamiento del Queratocono

Los tratamientos que existen hoy día para el queratocono sirven para proporcionar una mejor visión al paciente e intentar disminuir las irregularidades corneales provocadas por la patología, pero en ningún caso sirven para curar el queratocono. Normalmente,

dependiendo del tipo y el grado del queratocono, se utiliza un tratamiento distinto a cada caso. En queratoconos incipientes se podría corregir la AV utilizando compensación con lentes oftálmicas en gafas o la combinación de estas con lentes de contacto blandas. En queratoconos más avanzados se emplean lentes de contacto rígidas gas permeable, lentes tipo Saturno, lentes esclerales o semiesclerales o el sistema Piggy-Back. También se puede emplear el tratamiento Crosslinking. En casos en los que los tratamientos adecuados no son tolerados por el paciente o no producen beneficios se recurre a métodos de cirugía como la implantación de anillos intraestromales o trasplante de córnea como última opción. También se puede recurrir al tratamiento con cirugía láser si el queratocono se encuentra estabilizado (16).

- Lentes oftálmicos

A medida que avanza el queratocono, aumenta la cantidad de astigmatismo corneal irregular debido a la deformación de la córnea causada por la expansión de la córnea. Este astigmatismo irregular no es ortogonal, es decir, cuando hay múltiples focos es difícil obtener suficientes dioptrías tanto objetiva como subjetivamente. Por tanto, la refracción para gafas es menos eficaz y no proporciona resultados ópticos suficientes, especialmente en estadios más avanzados de la enfermedad (17).

- Lentes de contacto Rígidos Gas Permeables (RGP)

Las lentes con un diámetro entre 8,0 mm y 12,8 mm se consideran lentes corneales. A medida que aumenta el diámetro del cono, el diámetro posterior del BOZD (consulte la Figura 5), el radio de curvatura de la base y el diámetro de la lente también deben aumentar para que la conicidad coincida mejor con la parte posterior, como lo indican las flechas en la lente y la topografía. mapa. La correspondencia entre estas variables se puede buscar utilizando un topógrafo corneal y se puede utilizar una cuadrícula numérica para medir el tamaño, la posición y el área del cono. Si el área óptica es demasiado grande en comparación con el diámetro del cono, la lente de contacto se desvía más que el cono y el espacio libre alrededor del cono puede causar la formación de burbujas de aire en la película lagrimal antes de la lente. lente porque hay un gran espacio libre alrededor del espacio del cono. Estas condiciones pueden afectar la función visual (17).

- Lentes de Contacto RGP esclerocorneales y semiesclerales
- RGP esclerocorneales y semiesclerales

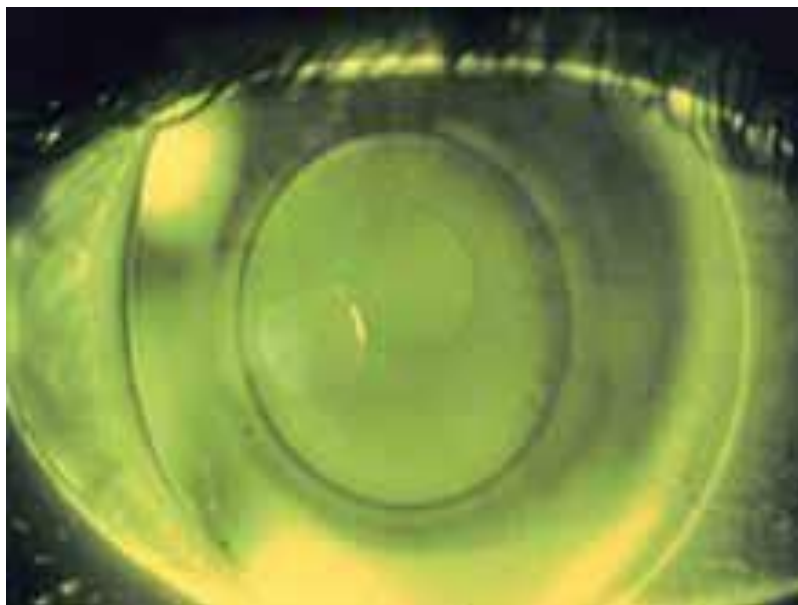
Debido al avance de la tecnología, se logró introducir en el mercado de contactología, lentes RGP de elevado DK, es por ello que los profesionales se sienten más seguros para utilizar lentes de diámetros altos. Los lentes esclerocorneales son aquellos que miden de 12.9 a 13.5 milímetros, mientras que los lentes semiesclerales, son aquellos que miden de 1.6 a 14.9 milímetros.

Dentro de los lentes de contacto, existen 3 zonas que deben considerarse en un adaptación exitosa y puede ser moldeable:

- La zona corneal
 - La zona de la periferia media sobre el limbo corneoescleral.
 - La zona escleroconjuntival (s-c). Los lentes esclerocorneales deben adaptarse con un ligero elevamiento apical o alineación central. Los lentes semiesclerales, necesitan mayor levantamiento apical para inducir el bombeo de las lágrimas debajo del lente de contacto.
- Diseño de Rígido Gas Permeable encima de un LC blando

El sistema de lentes RGP tradicional está en un lente blando con una hendidura [de 8,0 a 9,8 mm] cortada en la superficie exterior del lente de hidrogel que lo sostiene, como el lente UltraVision KeraSoft® [de 12,5 a 14,5 mm] y el lente RGP. tiene la ventaja de colocar la lente de contacto sobre la pupila y aumenta la comodidad en cuerpos ovalados de leve a moderadamente cónicos, pero la desventaja es que reduce la permeabilidad al oxígeno debajo de ambas lentes a niveles muy bajos (17).

Figura N° 12. Sistema Piggyback



Fuente: Vergel D. “Reporte de caso: Comportamiento de los lentes de Contacto Flex lens para queratocono moderado” (17).

- Crosslinking
-
- Crosslinking

El entrecruzamiento solo se realiza en casos de queratocono y buena visión. La reticulación ocurre con frecuencia en la naturaleza y es responsable de la solidificación lenta y progresiva de tejidos vivos y materiales inertes. Estos cambios son acelerados por el tratamiento de reticulación para promover la rigidez normal del tejido significativamente debilitado. El tratamiento consiste en exponer la córnea a un determinado nivel de energía ultravioleta A [UV-A] durante 30 minutos en presencia de un preparado especial de riboflavina. El tratamiento creó nuevas conexiones moleculares entre las proteínas que forman el hueso de la córnea y detuvo la progresión de la enfermedad (17).

- Implante de segmentos intracorneales

Esta técnica es necesaria cuando la enfermedad está sumamente grave, por lo tanto, al realizar esta técnica, se reduce considerablemente el astigmatismo que está siendo generado por el queratocono. Estos segmentos son unos arcos de circunferencia fabricados de un material rígido y que es compatible con la estructura de la córnea, su principal función es disminuir la curvatura corneal a lo largo el meridiano más curvado. En algunos pacientes que tienen estos anillos

implantados, la superficie de la córnea se puede recubrir más tarde con un láser, o se puede usar la reticulación para reducir aún más el astigmatismo residual. Esto parece complicar las cosas para aquellos que intentan dar sentido a toda esta información después de la primera lectura. Recuerde siempre que en las consultas médicas privadas entre el paciente y su médico, cada caso recibe una amplia explicación (17).

- **Trasplante de la Córnea**

La última frontera es el trasplante de córnea. Hasta hace unos años era el único recurso que existía, y hoy está diseñado para casos severos que superan las alternativas anteriores. Sin embargo, la cirugía de córnea también ha avanzado. Hoy en día, la técnica quirúrgica más común no es el trasplante total de córnea, sino una variante en la que solo se trasplanta la parte enferma, mientras que la parte más vulnerable de la córnea permanece intacta. Esta técnica se denomina queratoplastia lamelar profunda o dalk, como se abrevia en inglés. Las ventajas son que puede reducir el tiempo de recuperación a la mitad, lograr una recuperación más rápida de la visión y, lo que es más importante, es menos propenso al rechazo del tejido. El grado de dificultad se traslada al cirujano porque la técnica es exigente y requiere una gran destreza quirúrgica (17).

3. Lentes de Contacto

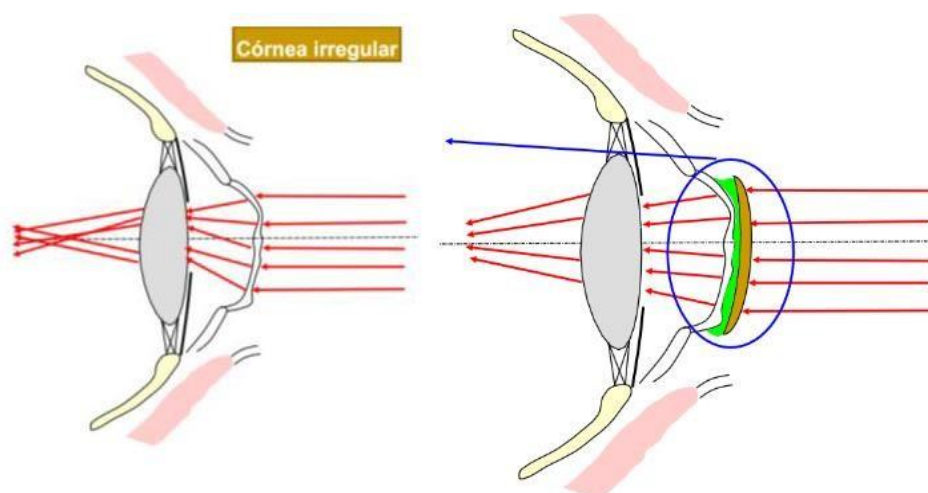
La contactología brinda la mejor manera de ver, lo que resulta en cambios mínimos en el metabolismo de la córnea, este axioma suele ser un delicado equilibrio sin posibilidad, nuevamente es importante que las lentes de contacto estén bien diseñadas en términos de parámetros geométricos y ópticos, buena mojar la superficie y no cambiar la fisiología de las estructuras oculares en contacto con ellos (14).

Definición de lentes de contacto

Las lentes de contacto son dispositivos médicos especialmente adaptados para la visión y la salud ocular que se colocan directamente sobre la córnea y/o la esclerótica, que recubre la película lagrimal. (18). Al igual que los anteojos, los lentes de contacto están diseñados para corregir los errores de refracción, como la miopía, la hipermetropía y el astigmatismo. Es una alternativa a las gafas, la principal diferencia es que siguen adheridas a la superficie de la córnea. Además, existen córneas irregulares, como el

queratocono, la queratitis marginal hialina, el queratocono, etc., por lo que la luz del infinito óptico no puede refractarse correctamente, lo que genera imágenes borrosas del paciente. Corrección con sus gafas (véase imagen 2).

Figura N° 13. Corrección de irregularidades corneales con LC



Fuente: Carrasco R. “Evolución Histórica de los materiales usados para lentes de contacto” (3).

Historia de lentes de contacto

La idea de las primeras lentes de contacto surgió de Leonardo da Vinci (1508), quien pensó en neutralizar la superficie irregular del ojo utilizando un recipiente cóncavo ordinario lleno de agua, reemplazando así la córnea por otra nueva superficie refractiva, Descartes (1836) también desarrolló una lente precorneal sin soporte directo en el ojo y con un menisco de agua insertado. Los primeros resultados se obtuvieron a finales del siglo XIX, Fick (1888) realizó una prótesis, a la que denominó “vidrio de contacto”, que utilizó para corregir irregularidades corneales colocándolas sobre la córnea y la esclerótica. Kalt (1888) fue el primero en utilizar lentes de contacto como tratamiento de presión para el queratocono. Muller (1888) acuñó el término "lente corneal" y logró tolerar él mismo una lente de contacto de -14 D. por 30 minutos (19)

Lentes de contacto rígidas permeables al gas (RGP)

Las lentes de contacto rígidas permeables al gas (R.G.P.) se suelen utilizar para el tratamiento óptico del queratocono. (20). Una de las principales características de las LC RGP es la rigidez, aportan una calidad óptica suficiente y una corrección óptima del astigmatismo corneal, y también son adecuadas para córneas irregulares (queratocono,

queratoglobos, degeneración marginal pelúcida y post cirugía refractiva). La superficie posterior del LC RGP se adapta a la superficie corneal, sigue el contorno corneal, maneja las irregularidades corneales causadas por el menisco lagrimal retenido entre la superficie posterior del lente y la córnea, y es un medio importante para corregir los errores de refracción corneales. en algunos pacientes. Están clínicamente probados como la mejor opción para restaurar la AV en córneas que presentan baja AV por cambios en su morfología por el postoperatorio ocular o queratopatía y/o queratoplastia. (7).

Ventajas y Desventajas de los lentes de contacto RGP (7)

Ventajas

- Proporcionando un campo más amplio de visión.
- Largo periodo de vida útil.
- No se adhiere fácilmente en los lentes, las proteínas y los lípidos de la película lágrimas.
- No se ven afectados por las condiciones meteorológicas y no se empañan con el tiempo frío.
- Alta permeabilidad a los gases.
- Excelente intercambio lagrimal durante el parpadeo (mayor aporte de oxígeno).
- La visión obtenida con ellos suele ser mejor y más estable que con los LC blandos.
- Adecuados para córnea irregulares

Desventajas

- Proceso de adaptación más largo.
- Es más fácil que se introduzcan partículas bajo la lente.
- Tienen un riesgo superior de que se salgan fuera del ojo durante la práctica de deportes u otras actividades

2.3. Objetivo

Adaptar un lente de contacto rígido gas permeable en un paciente masculino de 32 años con queratocono.

III. CONTENIDO

CAPÍTULO I

1. Datos Principales del paciente

Tabla N° 03. Datos generales del paciente

DATOS GENERALES DEL PACIENTE	
APELLIDOS Y NOMBRES	G.A.A.V.
EDAD	32 años
GÉNERO	Masculino
OCUPACIÓN	Ingeniero de Sistemas
PROCEDENCIA	Cerro de Pasco

Fuente: Elaboración propia

2. Anamnesis

Paciente de 32 años, de género masculino, de profesión Ingeniero de sistemas y procedente de Cerro de Pasco acude a consulta. Refiere que su visión ha ido disminuyendo progresivamente, la última evaluación visual que le realizaron fue hace 2 años y le mencionaron que tenía astigmatismo y miopía, así como indicios de queratocono, que se realice un examen más profundo para descartar. Es usuario de lentes oftálmicas desde los 12 años, debido a su profesión, refiere trabajar alrededor de 15 horas frente a pantallas de visualización de datos, además, refiere dolores de cabeza esporádicos, asimismo, refiere que a veces visualiza doble, la luz le empaña bastante, siente resequedad en los ojos escozor, algunas ocasiones se frota los ojos pero en otras se enjuaga con abundante agua. En relación a sus antecedentes sistémicos refiere antes tomaba medicamento por alergia, en relación a sus antecedentes familiar, se puede apreciar hipertensión ocular, diabetes mellitus por parte de abuela paterno y la mayoría de su familia utiliza lentes oftálmicos.

El paciente refiere que estos síntomas complican las actividades diarias que realiza empeorando su calidad de vida, por lo que desea que le realicen un examen visual para determinar la verdadera causa de su problema visual.

3. Exámenes Diagnósticos

a. Lensometría

Tabla N° 04. Lensometría de corrección habitual

Potencia Refractiva de corrección habitual			
	ESF	CIL	EJE
OD	-7.50	-1.75	35°
OI	-8.50	-1.25	125°

Fuente: Historia clínica

b. Agudeza Visual

Tabla N° 05. Agudeza Visual Sin corrección en visión lejana

OJO	AV(LEJOS)	VALOR NORMAL
OD	20/800	20/20
OI	20/800	20/20

Fuente: Historia clínica

Tabla N°06. Agudeza Visual con corrección en visión lejana

OJO	AV(LEJOS)	VALOR NORMAL
OD	20/200	20/20
OI	20/400	20/20

Fuente: Historia clínica

Tabla N°07. Agudeza Visual sin corrección en visión cercana

OJO	AV(CERCA)	VALOR NORMAL
OD	20/200	20/20
OI	20/200	20/20

Fuente: Historia clínica

Tabla N°08. Agudeza visual con corrección en visión cercana

OJO	AV(CERCA)	VALOR NORMAL
OD	20/70	20/20
OI	20/70	20/20

Fuente: Historia clínica

c. Biomicroscopia

OD: Protrusión de la córnea sobre párpado inferior, estrechamiento de luz en forma de cono en la zona nasal, líneas verticales en el estroma, anillos color café verdoso alrededor de la córnea, adelgazamiento corneal.

OI: Protrusión de la córnea sobre párpado inferior, ligera edema corneal, reflexión brillante en la esclera nasal, anillos de color café verdoso alrededor de la córnea, adelgazamiento corneal.

d. Queratometría

Se observa que imágenes queratométricas deformadas, teniendo lo siguiente:

OD: K1 45.75 / K2 48.00 X 42°

OI: K1 45.75 / K2 47.50 X 127°

e. Retinoscopia

Al visualizar las sombras retinianas a través mediante la retinoscopia se puede visualizar un sombras en forma de tijera en ambos ojos, asimismo, se decide realizar la refracción objetiva mediante el autorrefractómetro.

Tabla N° 09. Refracción objetiva con autorrefractómetro

OJO	ESFERA	CILINDRO	EJE
OD	-9.50	-2.00	42°
OI	-10.00	-1.50	127°

Fuente: Historia clínica

Tabla N° 10. Refracción subjetiva

OJO	ESFERA	CILINDRO	EJE	AV (LEJOS)	AV (CERCA)
OD	-9.25	-2.00	40°	20/50	20/50
OI	-10.00	-2.00	130°	20/60	20/50

Fuente: Historia clínica

f. Fondo de Ojo

Papila con bordes definidos, retina miope en ambos ojos. Excavación 0.4 binocular.

g. Evaluación motor

Los movimientos oculares de ambos ojos se encontraron dentro de los parámetros normales.

CAPÍTULO II

1. Formulación del Diagnóstico

El objetivo del paciente masculino de 32 años fue saber la causa de su deficiencia visual y mejorar su calidad de vida, es por eso que se realizaron diferentes exámenes optométricos como se detalla a continuación. Al valorar la agudeza visual del paciente sin su corrección se obtuvo que el OD tiene 20/800 y el OI 20/800 para visión lejana, la misma que mejora con sus lentes correctores habituales a 20/200 y 20/400 respectivamente, además, en visión cercana está agudeza sin correctores es de 20/200 en ambos ojos y mejora con sus lentes a 20/70. Claramente podemos apreciar que la agudeza del paciente se encuentra reducida y no llega al 20/20. El realizar el examen de biomicroscopia se encontró en ambos ojos el signo de Munson y el signo de Rizzuti, más en el ojo izquierdo que en el ojo derecho, asimismo, en ambos ojos se puede apreciar anillos de Fleischer, estrías de Vogt y el adelgazamiento de la córnea. La queratometría nos muestra imágenes queratométricas deformadas, asimismo el K más plano en el ojo derecho fue de 45.75 D, mientras que en el ojo izquierdo el K más plano fue de 45.75 D. Al momento de realizar la refracción del paciente mediante la retinoscopia se pudo observar sombras en tijera, por lo que se decide proceder con el autorrefractómetro teniendo los siguientes valores: OD: -9.50 – 2.00 x 42° y OI: -10.00 – 1.50 x 127°, esta refracción objetiva fue afinada quedando en: OD: -9.25 – 2.00 x 40° y OI: -10.00 – 2.00 x 130°, con esta nueva refracción se obtiene una agudeza de 20/50 y 20/60 en el OD y OI respectivamente, asimismo se obtiene en visión cercana una agudeza visual de 20/50 en ambo ojos. La exploración del fondo de ojo y evaluación motor brindaron datos irrelevantes.

Con los resultados obtenidos se llega a un diagnóstico presuntivo el cual fue Queratocono, por lo tanto, se refiere al servicio de Oftalmología para que puedan realizar las evaluaciones pertinentes y confirmar dicho diagnóstico. El paciente regrese con los resultados de los exámenes realizados cuyos datos fueron los siguientes:

h. Paquimetría

OD: 465 micras

OI: 455 micras

i. Topografía

La topografía mostró en el OD un espesor en el ápex de 463 micras y en la zona más fina de 451 micras, mientras que en el OI el espesor en ápex fue de 452 micras y un espesor en la zona más fina de 450 micras.

j. Tonometría

OD: La PIO fue de 11 mmHg. Este valor considerando la paquimetría se debe reajustar, teniendo un valor real 17 mmHg

OI: La PIO fue de 12 mmHg. Este valor reajustándose por el valor de la paquimetría queda en 18 mmHg.

Ambo valores se encuentran dentro del rango normal de PIO.

El diagnóstico dado por el Médico oftalmólogo fue de Queratocono Grado II en ambos ojos, diagnóstico que reafirma nuestro diagnóstico presuntivo. El médico oftalmólogo le sugiere que deben proceder quirúrgicamente, sin embargo, el paciente rechazó tratamiento y opta por la adaptación de RGP.

Por lo tanto se decide adaptar lentes de contacto Rígidos Gas Permeables.

CAPÍTULO III

1. Resultados

Para una correcta adaptación de lentes de contacto es necesario realizar exámenes complementarios como:

Evaluación de la película lagrimal

- Test Break up Time

Con este examen se evaluó la estabilidad de la película lagrimal sobre la superficie ocular teniendo como resultado:

OD: 14 segundos

OI: 13 segundos

- Test de Schirmer

Con este método se obtuvo el volumen de lágrimas en el reservorio lagrimal

OD: 18 mm

OI: 18 mm

Curva Base

En casos de astigmatismo se debe ajustar 0.25 D por cada 0.50 D de exceso en el astigmatismo corneal sobre 1.50 D.

OD: K1 45.75 / K2 48.00 X 42°

CB = 45.75 D + 0.25 D = 46.25 D = 7.3 mm

OI: K1 45.75 / K2 47.50 X 127°

CB = 45.75 D = 7.38 mm

Poder

Teniendo la refracción:

OD: -9.25 – 2.00 x 40° y OI: -10.00 – 2.00 x 130°

El valor de conversión es de:

OD: -9.00 D

OI: - 9.50 D

Diámetro total del lente:

Teniendo como apertura palpebral un valor de 9.4 mm, el diámetro del lente es de 9.2 mm en ambos ojos.

Evaluación del lente de Contacto

Antes de la inserción del lente de contacto, se explicó al paciente que sentirá una ligera sensación de cuerpo extraño, asimismo se explicó que debe mirar hacia abajo y cerrar los ojos por algunos minutos para eliminar la sensación inicial del cuerpo extraño.

- Evaluación Dinámica

La evaluación dinámica nos permite evaluar el lente bajo condiciones normales del parpadeo, se evidenció una correcta posición, centrado y movimiento del lente de contacto ya que el lente regresa a la misma posición que estuvo antes del parpadeo, indicando que existe estabilidad sobre la córnea, asimismo, se evidenció una correcta interacción del párpado superior con el lente.

- Evaluación estática

Mediante la evaluación estática el lente no se encuentra en movimiento y se pretende evaluar la relación existente entre la córnea – el lente y la interacción de los párpados, encontrándose posiciones correctas.

Se valoró la agudeza visual del paciente con los lentes de contacto y se encontró que en el ojo derecho mejora a 20/25 y el ojo izquierdo a 20/30+ en visión lejana, mientras que en visión cercana alcanza el 20/25 binocular.

Se considera que la adaptación es satisfactoria ya que tanto el lente del OD y el lente del OI tienen buen centrado y el movimiento es adecuado, por lo tanto, se le prescriben los lentes al paciente y se realizan controles periodos cada 3 meses para valorar la estabilidad del lente de contacto y satisfacción del paciente, teniendo como respuesta que está contento con ambos ojos, sin embargo, tiene un poco de dificultad al colocarse los lentes de contacto.

CONCLUSIONES

Se concluye que la adaptación del lente de contacto Rígido Gas Permeable fue exitosa y ha mejorado la calidad de vida del paciente masculino de 32 años.

Se concluye que el queratocono es una patología en sus estadios iniciales puede pasar desapercibida y que si no es tratada a tiempo, puede avanzar con rapidez de forma irreversible

Se concluye que el uso de LC RGP es idóneo para tratar deformaciones corneales.

APORTES

Como Tecnólogos Médicos en Optometría debemos tener un profundo conocimiento de todos los tratamientos que se puedan realizar y saber informar al paciente cual es el más adecuado en cada caso, asimismo debemos tener en cuenta que se debe conocer los distintos tipos de lentes de contacto que existen en el mercado y saber cuál es la que mejor se adapta a cada paciente específicamente. Asimismo, debemos considerar que el diagnóstico oportuno de patologías y la derivación correspondiente del caso puede ayudar a solucionar adecuadamente el problema del paciente, mejorando su calidad de vida.

REFERENCIAS BIBLIOGRÁFICAS

1. Muñoz A, Mena J, Conilla J. La superación profesional en lentes de contacto en Pinar del Río. Evolución histórica. Revista MENDIVE. 2020; 18(2): p. 195 - 205. Disponible en: <https://mendive.upr.edu.cu/index.php/MendiveUPR/article/view/1761>.
2. Sánchez D. Uso de lentes de contacto para el manejo del ojo seco. [tesis de pregrado]. Valladolid: Universidad de Valladolid; 2020. Disponible en: <https://uvadoc.uva.es/handle/10324/44439>.
3. Carrasco R. Evolución Histórica de los materiales usados para lentes de contacto. [tesis de pregrado]. Valladolid: Universidad de Valladolid; 2019. Disponible en: <https://uvadoc.uva.es/handle/10324/38376>
4. Brito C, Sánchez A. Corrección del Astigmatismo con lentes de contacto. In Cristóbal J. Corrección del Astigmatismo. Madrid: Sociedad Española de Cirugía Ocular Implanto - Refractiva; 2006. p. 440.
5. Covená S. Paciente femenino de 25 años padece enfermedad celíaca con sospecha de queratocono. [examen complejo de pregrado]. Babahoyo: Universidad Técnica de Babahoyo; 2021.
6. Ribas M. Adaptación de Lentes de Contacto en Queratocono con Alta Degradación Estructural. Revista Psychologia Latina. 2018; Especial: p. 283 - 286. Disponible en: <https://psicologia.ucm.es/data/cont/docs/29-2019-02-15-Mar%C3%AD%20Ribas.pdf>
7. Sierra B. Uso de lentes de contacto rígidos gas permeables multifocales en pacientes presbítas: revisión bibliográfica. [tesis de pregrado]. Bogotá: Universidad Antonio Nariño; 2020. Disponible en: <http://repositorio.uan.edu.co/bitstream/123456789/2345/1/2020BrianSamirSierraMendieta.pdf>
8. Montalt J. Lentes de contacto permeables al gas corneal - esclerales de alto DK en la rehabilitación visual de pacientes con queratocono. [tesis doctoral]. Valencia: Universidad de Valencia; 2017. Disponible en: <https://roderic.uv.es/handle/10550/59741>
9. Ochoa K. Estudio y adaptación de lentes de contacto rígidos esféricos y biesféricos en queratocono. [tesis de pregrado]. Ambato: Pontificia Universidad Católica del Ecuador; 2004. Disponible en: <https://repositorio.pucesa.edu.ec/handle/123456789/199>

10. Vázquez A. Calidad de vida en usuario de lentes de contacto. [tesis de pregrado]. Valladolid: Universidad de Valladolid; 2020. Disponible en: <https://uvadoc.uva.es/handle/10324/44438>
11. Aguilar J. Miopía astigmática y queratocono en paciente femenina de 29 años. [examen complejo de pregrado]. Babahoyo: Universidad Técnica de Babahoyo; 2021. Disponible en: <http://dspace.utb.edu.ec/handle/49000/10188>
12. Montero L. Adaptación de lente de contacto RPG en un paciente con queratocono. [examen complejo de pregrado]. Babahoyo: Universidad Técnica de Babahoyo; 2021. Disponible en: <http://dspace.utb.edu.ec/handle/49000/9768>
13. Álvarez P, García M. Adaptación de lentes de contacto rígidas permeables al gas en un caso de glaucoma congénito. Arch. Soc. Esp. Oftalmol. 2008; 1(83): p. 377 - 380. Disponible en: https://scielo.isciii.es/scielo.php?script=sci_arttext&pid=S0365-66912008000600008
14. De Miguel V. Estudio sobre adaptación de lentes de contacto RPG de gran diámetro. [tesis de máster]. Terrassa: Universidad Politécnica de Catalunya; 2011. Disponible en: <https://upcommons.upc.edu/bitstream/handle/2099.1/13830/TFM.pdf>
15. Días M. Práctica y actitud profesional en el manejo del paciente con queratocono en Portugal. [tesis de máster]. Valladolid: Universidad de Valladolid; 2019. Disponible en: <https://uvadoc.uva.es/handle/10324/37166>
16. Contreras N. Caso Clínico: Adaptación de una lente de contacto RGP a un paciente con queratocono. [tesis de pregrado]. Terrasa: Universidad Politécnica de Catalunya; 2020. Disponible en: https://upcommons.upc.edu/bitstream/handle/2117/335707/TFE_CONTRERASQUESADA_NOELIA.pdf?sequence=1&isAllowed=y
17. Vergel D. Reporte de Caso: Comportamiento de los lentes de contacto Flex Lens para queratocono moderado. [tesis de pregrado]. Bucaramanga: Universidad Santo Tomás de Bucaramanga; 2015. Disponible en: <https://repository.usta.edu.co/bitstream/handle/11634/1020/2015-VergelQuintanilla,Daniela-Trabajodegrado.pdf;jsessionid=8D66A0443FA8B460C1D551823A1DCE77?sequence=2>
18. Vega A. Protocolo de práctica clínica para la adaptación de lentes de contacto en superficie ocular sana. [tesis de pregrado]. Bogotá: Universidad Antonio Nariño; 2021. Disponible en:

<http://repositorio.uan.edu.co/bitstream/123456789/4840/1/2021Ang%C3%A9licaVegaCasallas.pdf>

19. Sánchez A, Guerra G, Camiña M, Muñoz L. Evolución histórica de las lentes de contacto. Arch. Soc. Esp. Oftalmol. 2012; 87(8): p. 263 - 266. Disponible en: <https://scielo.isciii.es/pdf/aseo/v87n8/carta3.pdf>
20. García-Monlleó R, Huertas R, Melgoza M. Adaptación de lentes de contacto rígidas permeables a los gases en córneas con queratocono. 2015. Disponible en: https://www.researchgate.net/profile/Rafael-Huertas-2/publication/237741076_ADAPTACION_DE_LENTES_DE_CONTACTO_RIGIDAS_PERMEABLES_A_LOS_GASES_EN_CORNEAS_CON_QUERATOCONO/links/560c567108aed543358d304d/ADAPTACION-DE-LENTES-DE-CONTACTO-RIGIDAS-P

ANEXOS

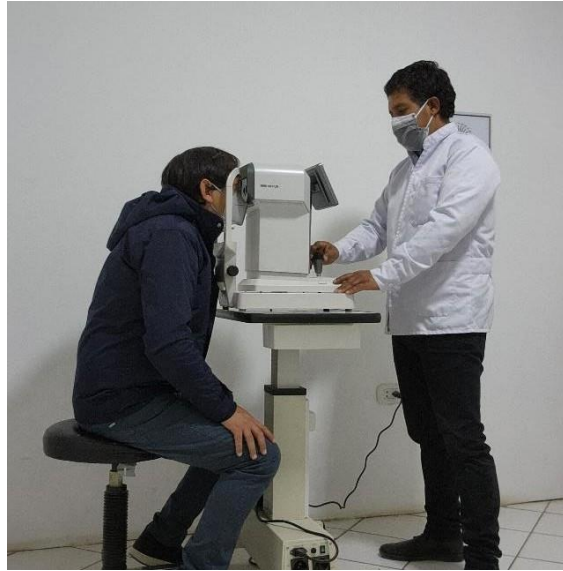

Imagen N°1. Obteniendo queratometría del paciente

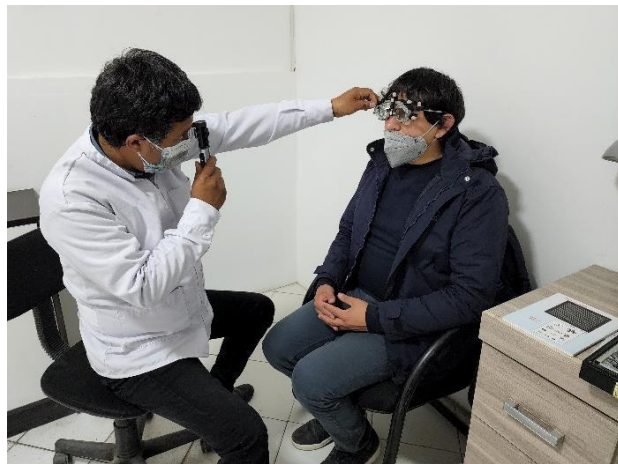

Imagen N° 2. Realizando retinoscopía del O.D.

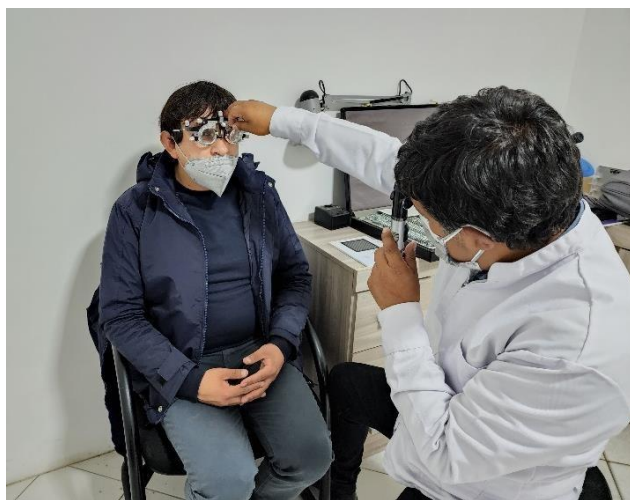

Imagen N° 3 Realizando retinoscopía del O.I.

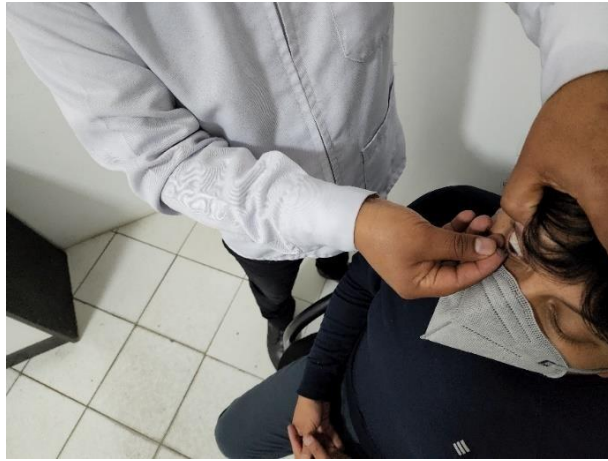

Imagen N° 4 Adaptando LC RGP O.D.

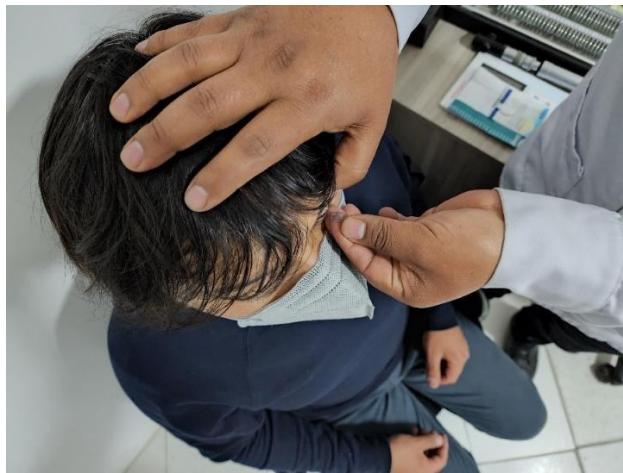

Imagen N° 5 Adaptando LC RGP O.I.

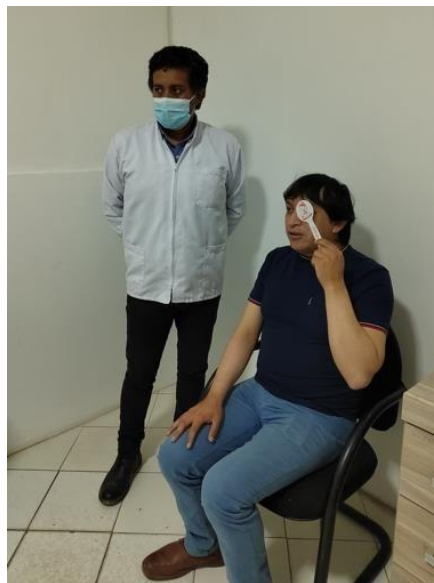

Imagen N° 6 Realizando agudeza visual con LC RGP.