

UNIVERSIDAD PERUANA LOS ANDES

Facultad Ciencias de la Salud

Escuela Profesional de Odontología



Trabajo de Suficiencia Profesional

Título : EXODONCIA DE TERCER MOLAR INFERIOR
IMPACTADO VERTICALMENTE

Para optar el Título Profesional de Cirujano Dentista

Autor : Bachiller Nielsen Deyvis Solis Rosales

Asesor : Mg. Porta Guillen Maribel

Línea de investigación institucional: Salud y Gestión de la Salud

Lugar o institución de investigación: Clínica Privada

HUANCAYO – PERÚ

2023

I.PRESENTACIÓN

DEDICATORIA:

A mi hijo Liam, quien es mi motor y motivo
para seguir logrando cada meta en mi vida.

Nielsen Deyvis Solis Rosales

AGRADECIMIENTO:

A Dios y mi madre Marita Rosales López por brindarme siempre su apoyo incondicional.

Nielsen Deyvis Solis Rosales

CONSTANCIA DE SIMILITUD



NUEVOS TIEMPOS
NUEVOS DESAFIOS
NUEVOS COMPROMISOS

CONSTANCIA DE SIMILITUD

N° 00124-FCS -2023

La Oficina de Propiedad Intelectual y Publicaciones, hace constar mediante la presente, que el **Trabajo de Similitud** Titulado:

EXODONCIA DE TERCER MOLAR INFERIOR IMPACTADO VERTICALMENTE

Con la siguiente información:

Con autor(es) : **BACH. SOLIS ROSALES NIELSEN DEYVIS**

Facultad : **CIENCIAS DE LA SALUD**

Escuela profesional : **ODONTOLOGÍA**

Asesor(a) : **Mg. PORTA GUILLEN MARIBEL**

Fue analizado con fecha **12/12/2023** con **45 pág.**; en el Software de Prevención de Plagio (Turnitin); y con la siguiente configuración:

Excluye Bibliografía.

Excluye Citas.

Excluye Cadenas hasta 20 palabras.

Otro criterio (especificar)

X
X

El documento presenta un porcentaje de similitud de **21** %.

En tal sentido, de acuerdo a los criterios de porcentajes establecidos en el artículo N° 15 del Reglamento de Uso de Software de Prevención de Plagio Versión 2.0. Se declara, que el trabajo de investigación: **Si contiene un porcentaje aceptable de similitud.**

Observaciones:

En señal de conformidad y verificación se firma y sella la presente constancia.

Huancayo, 13 de diciembre de 2023.



MTRA. LIZET DORIELA MANTARI MINCAMI
JEFA

Oficina de Propiedad Intelectual y Publicaciones

Contenido

I.PRESENTACIÓN	2
CONTENIDO DE FIGURAS	6
RESUMEN	7
ABSTRACT	8
II.INTRODUCCIÓN	9
Planteamiento del Problema	10
Objetivos:	10
Objetivo general:	10
Objetivos específicos:	10
III.MARCO TEÓRICO	11
Antecedentes internacionales:	11
Antecedentes nacionales:	12
Bases teóricas	14
IVCONTENIDO	20
DESARROLLO DEL CASO CLÍNICO	20
Historia clínica:	20
Examen clínico general:	20
Evaluación integral	21
Diagnóstico y pronóstico	23
V. PLAN DE TRATAMIENTO INTEGRAL	25
Formulación del Plan de tratamiento general	25
Plan de control y mantenimiento	33
VI. APORTES	34
VII.CONCLUSIONES	35
VIII.RECOMENDACIONES	36
REFERENCIAS BIBLIOGRÁFICAS	37

ANEXOS	41
-Anexo 1. Consentimiento informado ¹⁹	41
- Anexos auxiliares	43
Anexo 2. Declaración Jurada de Autoría	43

CONTENIDO DE FIGURAS

	Págs.
Figura 1. Relaciones del tercer molar en relación al maxilar inferior y 2do molar según Pell y Gregory	12
Figura 2. Posiciones del tercer molar inferior	19
Figura 3. Imágenes de la región complicada	19
Figura 4. Fotografía de frente y perfil de la paciente	19
Figura 5. Imagen radiográfica de diagnóstico de diente 48	20
Figura 6. Fotografía de radiografía Panorámica:	20
Figura 7. Fotografía del análisis de laboratorio:	23
Figura 8. Fotografía del Campo quirúrgico de trabajo	24
Figura 9. Fotografía de asepsia con yodopovidona al 7.5 %	24
Figura 10. Fotografía de la anestesia troncular	25
Figura 11. Fotografías de Incisión	25
Figura 12. Fotografías de levantamiento de colgajo	25
Figura 13. Fotografías de odontosección	26
Figura 14. Fotografías de sindemostomía	26
Figura 15. Fotografías del desprendimiento y avulsión dental	26
Figura 16. Fotografías de limpieza del alveolo, empleando cloruro de sodio al 9%	27
Figura 17, Fotografía del diente molar 48 extraído	27
Figura 18. Fotografías de reposición de colgajo y sutura	27,28

RESUMEN

Mead en los inicios del año 1945 puntualizó sobre los dientes impactados como el tipo de dientes que por lo común no pueden erupcionar por alguna modificación en la posición o decrecimiento del espacio preciso para que se produzca la erupción en la cavidad oral, considerándose la impactación de terceros molares una situación clínica muy frecuente presente en la población mundial; Pell & Gregory planteó una clasificación para la impactación fundado en la posición vertical y horizontal ¹.

El actual estudio de investigación (caso clínico), relata el tratamiento realizado a un individuo de 23 años, el cual acudió a consulta refiriendo malestar, en la mandíbula en la región postero-derecha, a la evaluación radiográfica apreciamos retención, por lo que se programó exodoncia del tercer molar inferior derecho, impactado verticalmente. El objetivo general fue: Realizar la exodoncia teniendo en cuenta el protocolo quirúrgico de tercer molar inferior impactado verticalmente. Concluyendo: El uso de la historia del paciente es muy importante, para la exodoncia de tercer molar inferior, impactado verticalmente; esto permite una evaluación completa del historial médico del paciente, relacionado con su propia condición médica, estomatológica y de condición de salud. Siendo imprescindible obtener la radiografía panorámica y diseñar un buen plan de tratamiento. Se pudo seguir el protocolo quirúrgico y realizar la exodoncia de tercer molar inferior impactado, verticalmente con éxito.

Palabras clave: Tercer molar impactado; exodoncia

ABSTRACT

At the beginning of 1945, Mead pointed out about impacted teeth as the type of teeth that usually cannot erupt due to some change in the position or decrease in the precise space for the eruption to occur in the oral cavity, considering third molar impact a very common clinical situation in the world population; Pell & Gregory proposed a classification for impaction based on vertical and horizontal position ¹.

This professional adequacy study describes the case of a 23-year-old patient who went to a consultation reporting discomfort. Retention was observed in the area of the right lower jaw at the radiographic examination, so exodontia of the right lower third molar was programmed, impacted vertically. The overall objective was to perform the exodontation taking into account the surgical protocol of the vertically impacted lower third molar. In conclusion: The use of patient history is very important, for the former

Keywords: Impacted third molar; exodontia

II.INTRODUCCIÓN

Un diente impactado es aquel que no ha logrado su erupción en boca por lo tanto su oclusión con el antagonista no se producirá, puede deberse a trabas mecánicas, o que pudo perder la fuerza de erupción, un diente retenido puede ser un diente impactado cuando tiene una traba mecánica para lograr su erupción, viene de la palabra impacto choque, mientras que un diente incluido, es aquel diente que ha perdido la fuerza de erupción, y por el cual no puede llegar a la posición correcta en oclusión, la frecuencia de retención es de un 35 % y es algo que está pasando bastante en pacientes jóvenes, podemos darnos cuenta que existen causas filogenéticas, estas causas son relacionadas con la herencia, mezcla de razas, estas son causas prenatales y postnatales, enfermedades como raquitismo, sífilis, anemia, desnutrición, asimismo causas locales de retención como falta de espacio ,irregularidades en la posición, densidad del hueso y la falta de espacio en maxilares poco desarrollados².

Planteamiento del Problema

Un diente impactado hace alusión a que el diente no logra salir o lo hace de forma parcial y situado frente a un obstáculo, el cual puede ser el hueso, otro diente, tejido blando inclusive algún tumor, los mismos que impiden su erupción, con normalidad³.

En forma estricta, se considera que un diente impactado o incluido hace mención a la pieza dentaria que no ha surgido en forma completa en la arcada dentaria. Este fenómeno o evento puede afectar a los dientes permanentes, asimismo a los dientes de leche o deciduos en el momento de su erupción. Un diente impactado puede ocasionar mal posición, en algunos casos afecta a los dientes adyacentes o colindantes, lo que inducirá, alteraciones estructurales. Está presente asimismo el riesgo de la aparición de quistes, ocasionen reabsorciones de piezas dentarias, y a su vez se generen infecciones en toda la boca⁴.

Objetivos:

Objetivo general:

- Realizar la exodoncia teniendo en cuenta el protocolo quirúrgico de tercer molar inferior impactado verticalmente.

Objetivos específicos:

- Analizar los principios básicos del tiempo operatorio y la técnica quirúrgica de tercer molar inferior impactado verticalmente.
- Disminuir la duración del acto quirúrgico y las complicaciones post quirúrgicas, a través de un correcto y adecuado diagnóstico, siguiendo el protocolo quirúrgico de tercer molar inferior impactado verticalmente.

III.MARCO TEÓRICO

Antecedentes internacionales:

Acosta A., et al en el año 2021, determinan la escala de complejidad de las exodoncias realizadas a los cordales inferiores, en individuos del área de Cirugía Maxilofacial del Hospital Universitario General Calixto. Investigación descriptiva y prospectiva, de corte transversal, realizado en 82 cordales inferiores indicados para su remoción quirúrgica, se les hizo firmar antes su consentimiento informado a cada individuo. Los resultados obtenidos fueron que: en posición vertical (29,3%), el 50% de los cordales inferiores presento un nivel B de profundidad y en grado III fue representado por el 39% de acuerdo a la clasificación de Pell y Gregory. Los molares cubiertos completamente solo mucosa más no por hueso representaron el 30,6%; la mitad de los cordales presentaron la porción radicular con más de 2/3 fusionadas y el tamaño folicular estuvo entre 0-1mm que representa el 75,6 %. El 64,6 % consistieron procedimientos complejos. Concluye manifestando que el nivel de Conclusiones: El grado de dificultad prevaleció en los cordales inferiores incluidos y estudiados⁵.

Zhang Y., et al en el año 2021 en China realizaron estudios sobre los efectos de la extracción del tercer molar inferior impactado sobre el tejido periodontal del segundo adyacente Molar; esta revisión resume el progreso de la investigación sobre los factores de influencia, las intervenciones métodos y algunas limitaciones en las alteraciones del periodonto por distal del 2do molar contiguo tras la exodoncia de terceros molares mandibulares impactados, con el objetivo de abrir caminos futuros para estudiar los efectos de la extracción de ILTM en el tejido periodontal del segundo molar adyacente. La extracción de terceros molares inferiores impactados (ILTM) es una de las más comunes Procedimientos en cirugía oral-maxilofacial. Al ser adyacentes a los segundos molares inferiores, la mayoría de los terceros molares inferiores impactados a menudo

conducen a defectos periodontales distales de los segundos molares adyacentes. Conclusiones: La condición periodontal de los segundos molares adyacentes se ve afectada por muchos factores, incluido el período preoperatorio. Tiempo de extracción de ILTM, tipo impactado, diseño de colgajo, instrumentos de extracción y tipo de sutura. Para minimizar el daño periodontal de los segundos molares adyacentes, se recomienda que la extracción de ILTM se evalúe mediante consulta preoperatoria, Exámenes clínicos y de imagen. El diseño razonable del colgajo, el tipo de sutura y cirugía mínimamente invasiva reducirá el daño periodontal. Pueden presentarse varios síntomas después de la extracción, como formación de bolsas periodontales, pérdida de inserción, pérdida de hueso alveolar e incluso aflojamiento del segundo molar que resulta en la extracción⁶.

Arias A. en el año 2019 en Ecuador realizó una investigación; cuyo objetivo fue establecer las técnicas quirúrgicas en exodoncia de terceros molares inferiores impactados y semiretenidos; el diseño del estudio fue experimental, el caso tratado fue el de una paciente de 24 años de sexo masculino, a quien se le colocó brackets en tratamiento ortodóncico, al examen radiográfico se localizó un tercer molar impactado, pieza dentaria 38, debido a ello se programó la cirugía; conclusión: el diagnóstico debe ser correcto, técnicamente efectuado, en una cirugía de tercer molar impactado, siendo muy importante la labor del odontólogo, con conocimiento de causa, este caso con una buena historia clínica sobre sus antecedentes personales y familiares con referencia del caso son buena ayuda para evitar futuros percances⁷.

Antecedentes nacionales:

Salazar D. Ojeda R. el 2021 desarrollaron un estudio intitulado Extracción de tercer molar inferior retenido. Reporte de caso clínico; se relata el tratamiento de un individuo mujer de 22 años de edad, la cual se presenta al servicio de odontología del Hospital Docente las Mercedes manifestando molestias en la región postero inferior derecho de la

mandíbula. A la evaluación clínica apreciamos el elemento dentario no erupcionado. Al estudio radiológico se aprecia al cordal inferior derecho (4.8) retenido; se dispuso la remoción quirúrgica de dicha pieza dentaria. Esta se efectuó utilizando botadores rectos y angulados, fórceps. Se realizó una incisión con el bisturí para obtener un colgajo en bolsillo por vestibular, hicimos del decolaje, para posteriormente realizar la odontosección de la pza. 4.8. Concluye manifestando que es importante efectuar un adecuado diagnóstico clínico y radiológico que permita plantear un correcto plan de tratamiento correcto y eficaz⁸.

Prada O. et al. El año 2021 en su investigación: Similitud de dos esquemas de colgajos para la exéresis de los cordales inferiores impactados. Tuvo como objetivo establecer las similitudes entre 2 esquemas de colgajos en la exéresis de los cordales inferiores impactados; investigación analítica, experimental, y de diseño paralelo. La muestra fue de 40 pacientes divididos en 2 grupos, en el grupo control (grupo A) se efectuó el esquema convencional (colgajo en bayoneta) y al grupo experimental (B) se efectuó el esquema modificado (bayoneta modificado); en la exéresis de los cordales retenidos; entre los principales resultados indican que: al comparar el efecto de los diseños de colgajo se encontró que existe una diferencia estadísticamente significativa a los 7 y 14 d.as después de la cirugía para la epitelización de la herida y en la ausencia de dehiscencia y/o fenestración, como conclusión: El colgajo P&R presenta buenos resultados post operatorios, a los 7 y 14 días, que el colgajo en bayoneta convencional; en pacientes sometidos a exodoncia del tercer molar mandibular impactado⁹.

Bases teóricas

Exodoncia

“La exodoncia es una maniobra, cuyo fin es separar la articulación alveolo dentaria, que está formada por encía hueso, diente y periodonto, desgarrando este último en su totalidad”¹⁰

Exodoncia compleja:” Son aquellas que presentan una dificultad que convierte una exodoncia convencional en una exodoncia con exigencia de medios especiales técnicos, médicos, farmacológicos o de cualquier otro tipo, y que en la mayoría de los casos se traduce en la exigencia de realizar una exodoncia quirúrgica”¹⁰.

Exodoncia simple: “Es el acto quirúrgico mediante el cual se extraen los dientes de sus alvéolos con el menor trauma posible”¹¹.

Exodoncia de terceras molares

“La extracción quirúrgica de terceros molares es el proceso de cirugía oral más frecuentemente derivado por las unidades de salud bucodental de Atención Primaria”¹².

El diagnóstico de la cirugía del tercer molar patológico suele ser sencillo. Cuando estos molares están asintomáticos, la decisión se vuelve más cuestionable; La Asociación Estadounidense de Salud Pública recomienda que las indicaciones para la extracción del tercer molar sean las mismas que para los dientes remanentes. Deben basarse en evidencia diagnóstica clínica o en una necesidad clara. Los temas de extracción profiláctica del tercer molar son indiscriminados, costosos para los individuos y la sociedad, enfermedades innecesarias y riesgo de daño irreversible¹².

Consideraciones sobre la extracción de los cordales inferiores impactados

Se debe distinguir conceptos en referencia a las alteraciones eruptivas, siendo posible establecer una clasificación, para una mejor comprensión:

Diente retenido: “es el que llegada la época normal de erupción, se encuentra detenido parcial o totalmente, permaneciendo en el maxilar sin erupcionar”¹³.

Diente incluido: “es el diente retenido en el maxilar rodeado del saco pericoronario y de su lecho óseo intacto”¹³.

Diente enclavado: “es el diente retenido que ha perforado el hueso, con apertura o no del saco pericoronario y que puede hacer su aparición en boca o mantenerse submucoso”¹³.

Diente impactado: “es el que se encuentra detenido en su erupción por una anomalía en su posición o en su situación, todo ello identificable clínica y radiológicamente”¹³.

“El concepto de inclusión engloba los de retención e impactación”¹³.

Tercer molar inferior impactado

Hablamos de una muela del juicio retenida asintomática cuando el paciente no presenta ningún síntoma de dolor o malestar relacionado con esa muela. Las muelas del juicio impactadas, vale decir no alineadas pueden estar asociadas con cambios patológicos como inflamación y ulceración de las encías, daño a las raíces de los segundos molares, caries de los segundos molares, enfermedad de las encías y reabsorción ósea alrededor de los segundos molares y el crecimiento de quistes o tumores¹³.

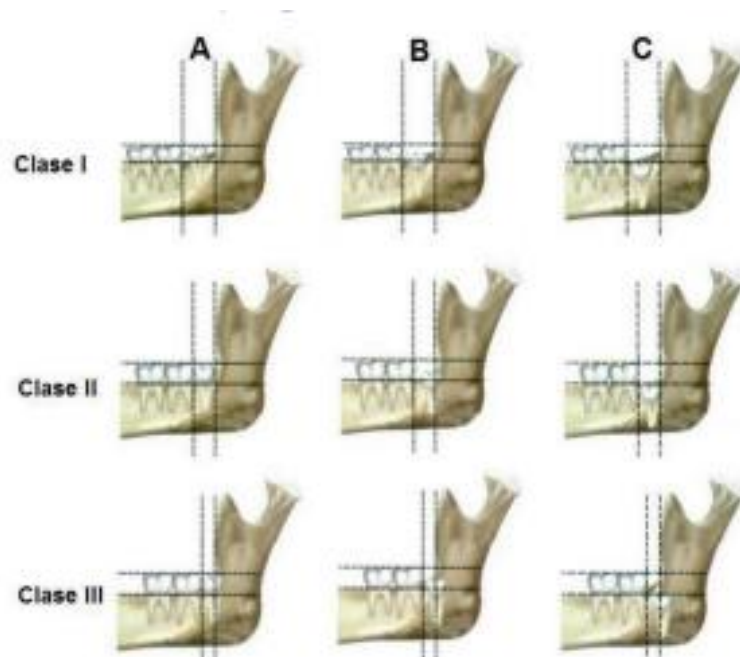
Clasificación de terceros molares

“Los terceros molares se han clasificado radiográficamente conforme su posición respecto al segundo molar y la rama mandibular. Según Pell y Gregory, los terceros

molares se pueden categorizar en nivel A, B o C de acuerdo con su profundidad respecto al plano oclusal y en clase I, II o III de acuerdo con el espacio disponible (respecto a la rama ascendente mandibular y el segundo molar adyacente)^{14,15}.

“La clasificación de Pell-Gregory, determina el grado de inclusión de los terceros molares inferiores, la profundidad en relación al plano oclusal del segundo molar inferior (posición A, B o C) y del diámetro mesiodistal del diente retenido, en relación a la distancia del segundo molar inferior y la parte anterior de la rama de la mandíbula (Clase I, II o III)”¹⁶.

Figura 1. Relaciones del tercer molar en relación a la mandíbula y el segundo molar clasificación de Pell-Gregory



Fuente Tratado de Cirugía Bucal - Tomo I - Cosme Gay Escoda¹⁰.

Relación del tercer molar respecto a la rama ascendente de la mandíbula y el segundo molar

“Clase I. Existe suficiente espacio entre la rama ascendente de la mandíbula y la parte distal del segundo molar para albergar todo el diámetro mesiodistal de la corona del tercer molar. Clase II. El espacio entre la rama ascendente de la mandíbula y la parte distal del

segundo molar es menor que el diámetro mesiodistal de la corona del tercer molar. Clase III. Todo o casi todo el tercer molar está dentro de la rama de la mandíbula”¹⁷.

“Posición A. El punto más alto del diente está al nivel, o por arriba de la superficie oclusal del segundo molar.

Posición B. El punto más alto del diente se encuentra por debajo de la línea oclusal pero por arriba de la línea cervical del segundo molar.

Posición C. El punto más alto del diente está al nivel, o debajo, de la línea cervical del segundo molar”¹⁷.

Clasificación de Winter

Basado en la angulación del eje axial del diente retenido o incluido en referencia al eje axial del segundo molar. Esta clasificación nos sirve para evaluar en forma inicial la dificultad de la exodoncia.

“Mesioangular. Cuando los ejes forman un ángulo de vértice anterosuperior cercano a los 45°.

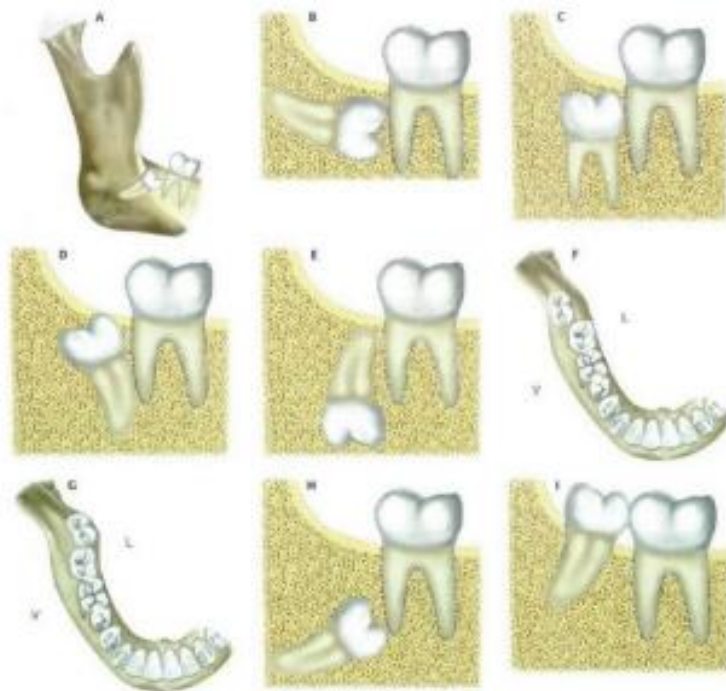
Horizontal. Cuando ambos ejes son perpendiculares.

Vertical. Cuando los dos ejes son paralelos.

Distoangular. Cuando los ejes forman un ángulo de vértice anteroinferior de 45°.

Invertido. Cuando la corona ocupa el lugar de la raíz y viceversa con un giro de 180°”¹⁷.

Figura 2 : Posiciones del tercer molar inferior. (A) Mesioversión. (B) Horizontal. (C) Vertical. (D)Distoversión. (E) Invertido. (F) Vestibuloversion. (G) Linguoversión. (H) Inclusión intraósea. (I) Erupcionado.



Fuente: Tratado de Cirugía Bucal - Tomo II – Cosme Gay Escoda¹⁰.

Protocolo quirúrgico en la exodoncia de tercer molar inferior impactado

Se coloca la mesa de mayo, se debe realizar la asepsia y antisepsia de la zona quirúrgica; para luego colocar el campo quirúrgico al paciente, seguidamente se procede al bloqueo regional del nervio dentario inferior con lidocaína, empleando para tal fin la técnica troncular mandibular, bucal largo se infiltra anestésico en la zona de mucosa vestibular y nervio lingual, en la zona interna correspondiente al triángulo retromolar, es posible asimismo infiltrar con anestésico la zona de la incisión; Se procederá luego a efectuar la incisión utilizando hoja de bisturí #15 desde distal del tercer molar, seguida de incisión festoneada a nivel del margen gingival, rodeando el cuello dental del segundo molar, finalizando con una incisión de descarga vestibular en distal del segundo molar. Se eleva el colgajo, mediante una legra roma de Molt, Para luego realizar la osteotomía con la finalidad de descubrir y visualizar la corona del tercer molar, seguidamente se realiza la osteotomía con refrigeración, en algunos casos es posible efectuar la odontosección

que nos permitirá extraer el diente en partes, para luego proceder a la sutura, si el tejido esta sobre extendido es posible cortar para ubicarlos¹⁸.

IVCONTENIDO

DESARROLLO DEL CASO CLÍNICO

Historia clínica:

Datos de Filiación:

- **Nombre y Apellidos:** Jhosep Rosales Solís
- **Edad:** 23 años.
- **Sexo:** Masculino
- **Estado civil:** Soltero
- **Domicilio:** A.A.H.H. Huaycan Zona J UCV 143 Lote 57.
- **Ocupacion:** Estudiante
- **Fecha de nacimiento:** 31/10/1998
- **Lugar de procedencia:** Lima

Anamnesis:

- **A. MOTIVO DE CONSULTA:** “Tengo pequeña molestia en el lado inferior de mi mandíbula derecha”
- **B. ENFERMEDAD ACTUAL:** Paciente refiere que tuvo tratamiento odontológico limpieza y obturaciones por caries hace seis meses, desde hace dos semanas siente malestar levemente en región postero inferior derecha, medicándose con Naproxeno.
- **C. ANTECEDENTES MEDICOS FAMILIARES:** no refiere antecedentes propios ni familiares con enfermedades preexistentes

Examen clínico general:

FUNCIONES VITALES:

-Presión arterial: 110 / 70 mm Hg.

-Pulso: 60 pulsaciones x minuto.

-Temperatura: 37 °C.

-Frecuencia respiratoria: 20 respiraciones x minuto.

- Estados del paciente: Aparente buen estado general (ABEG), Lucido orientado en tiempo espacio y persona (LOTEP).

Evaluación integral

Examen estomatológico elemental:

ATM: Sin alteración evidente.

GANGLIOS: No palpables.

LABIOS: Labios de color rosado pálido, humectados, comisuras conservadas

CARRILLOS: De color rosado coral, humectados, presencia de línea oclusal (línea

alba), PALADAR DURO Y BLANDO: De color rosado coral, rugas palatinas

conservadas, rafe medio, sin alteración, no presenta lesión en el paladar.

OROFARINGE: Úvula vibrante, amígdalas normales en tamaño adecuado.

LENGUA: de forma alargada, húmeda, con saburra en el tercio medio

PISO DE BOCA: Frenillos sin alteración importante.

REBORDE GINGIVAL: Gingivitis leve asociado a placa bacteriana. OCLUSION:

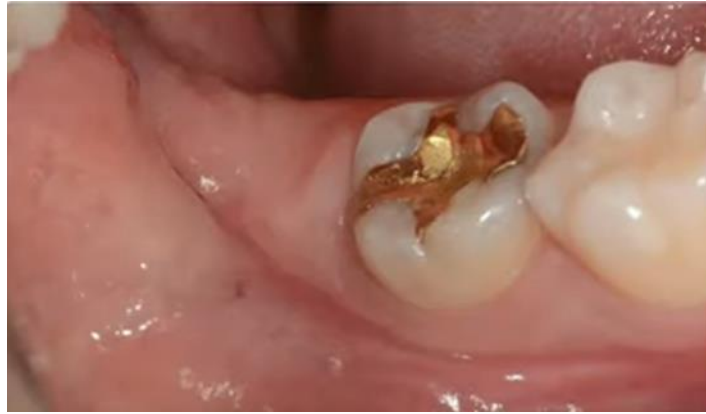R.M.D = Clase I. R.M.I = Clase I.

R.C.D = Clase I. R.C.I = Clase I.

SISTEMA DENTARIO: 28 piezas dentarias.

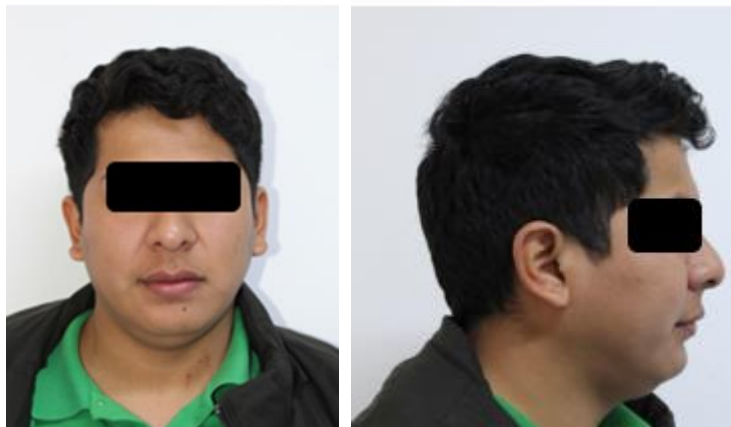A la evaluación clínica no se visualiza pza. 48 erupcionado, tiene restauraciones con material dorado en diente molar 47.

Figura 3. Imagen de la zona del problema



Autor: Nielsen Deyvis Solis Rosales

Figura 4. Fotografía de frente y perfil de la paciente



Autor: Nielsen Deyvis Solis Rosales

Diagnóstico y pronóstico

Diagnóstico Presuntivo: Pieza 48 Incluida

Exámenes de ayuda diagnóstica:

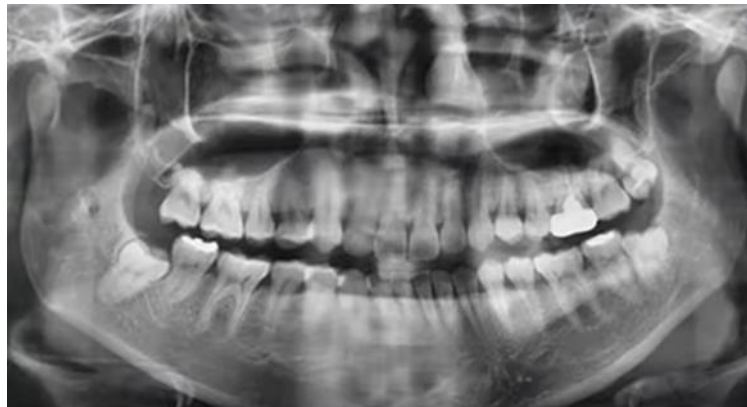Figura 5. Fotografía de radiografía periapical de diagnóstico de la pieza dentaria 48



Autor: Nielsen Deyvis Solis Rosales

Informe: Se observa la pieza dentaria 48 incluida

Figura 6. Fotografía de radiografía Panorámica:



Autor: Nielsen Deyvis Solis Rosales

Informe :Al examen radiográfico mediante la imagen panorámica se advierte que los senos maxilares presentan tamaño normal, con características de normalidad, la cavidad nasal se encuentra delimitada por línea radiopaca, asimismo los cóndilos de forma ovalada aplanado con características normales, apófisis coronoides con tamaño normal, es posible observar las piezas 38 y 48 retenida.

Diagnóstico Definitivo:

Pieza dentaria 48, tercer molar inferior impactado verticalmente

De acuerdo a la clasificación de Pell y Gregory

Clase I, Posición C.

De acuerdo a la clasificación de Winter

Vertical.

Pronóstico: favorable

V. PLAN DE TRATAMIENTO INTEGRAL

Formulación del Plan de tratamiento general

Se consideran tres fases

1. Índice de Higiene Oral
2. Profilaxis, técnica de cepillado

Fisioterapia.-raspado alisado destartraje y profilaxia

3. Fase correctiva

Tratamiento sugerido: Exodoncia de pieza dentaria 48, tercer molar inferior impactado verticalmente.

Área de cirugía:

Asepsia y antisepsia.-

Asepsia con yodopovidona al 7.5 % y antisepsia con gluconato de clorhexidina al 0.12%.

Tipo de anestesia

Aplicación de la anestesia troncular con lidocaína al 2%.

Cirugía propiamente dicha

Tiempos operatorios

- Incisión
- Despegamiento de colgajo
- -Osteotomía
- Odontosección
- Levantamiento de colgajo Avulsión
- Reposicionamiento de colgajo y sutura

Medicación: pre y post medicación

Se coloca una hora antes de la intervención por via IM los siguientes medicamentos

-Dexametazona 4 mg -

Diclofenaco 75 mg

Post medicación

Un comprimido de Tramadol de 100mg diario por tres días

Controles

Primer control a las 24 horas, al día siguiente luego a los 7 días

Figura 7. Fotografía del análisis de laboratorio:



PACIENTE	Jhosep Rosales Solís	EDAD	23
N° DE RECIBO	235789	N° DE CAMA	
IND.DOCTOR		FECHA	16/062022

HEMOGRAMA AUTOMATIZADO			
ANALISIS	RESULTADOR	UNIDAD	VALORES REFERENCIALES
HEMATOCRITO	44.5	%	Varones: 42.0 - 54.0 Mujeres 37.0 - 48.0
HEMOGLOBINA	15.6	g/dl	Varones: 14.0 - 18.0 Mujeres 12.0 - 16.0
LEUCOCITOS	6.500	x mm ³	4.000 - 10.000
PLAQUETAS	277.000	x mm ³	150.000 - 400.000
HEMATIES	4.71	x10 ⁹ /uL	4.50 - 5.50
VCM	94.5	fL	80.0 - 100.0
HCM	33.1	Pg	27.0 - 34.0
CHCM	35.1	g/dl	32.0 - 36.0

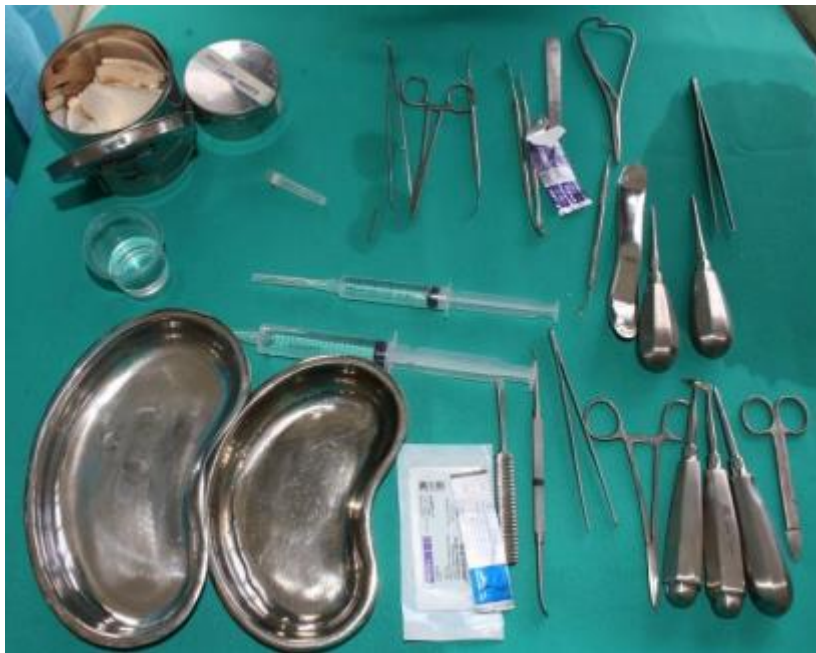FORMULA DIFERENCIAL			
FORMULA RELATIVA	RESULTADOS	UNIDADES	VALORES REFERENCIALES
Basófilos:	0	%	0 - 0.5
Monocitos:	4	%	4 - 8
Ataenados:	1	%	3 - 5
Eosinófilos:	0	%	0.5 - 4
Linfocitos:	34	%	20 - 60
Segmentados:	61	%	50 - 70
Mielocitos:	0	%	0
Metamielocitos:	0	%	0
Promielocitos:	0	%	0
	100		

FORMULA ABSOLUTA			
FORMULA ABSOLUTA	RESULTADOS	UNIDADES	VALORES REFERENCIALES
Basófilos:	0	x mm ³	10 - 60
Monocitos:	264	x mm ³	100 - 500
Ataenados:	66	x mm ³	100 - 400
Eosinófilos:	0	x mm ³	20 - 70
Linfocitos:	2244	x mm ³	1000 - 7000
Segmentados:	4026	x mm ³	2000 - 7000
Mielocitos:	0	x mm ³	0
Metamielocitos:	0	x mm ³	0
Promielocitos:	0	x mm ³	0

República del Uruguay N° 423 - J. Huanos N° 309 - San Carlos - Huanayo
 9900 - 064-2 9037 - 064 231572 - RPS: 894199971

Autor: Nielsen Deyvis Solís Rosales

Figura 8. Fotografía del Campo quirúrgico de trabajo

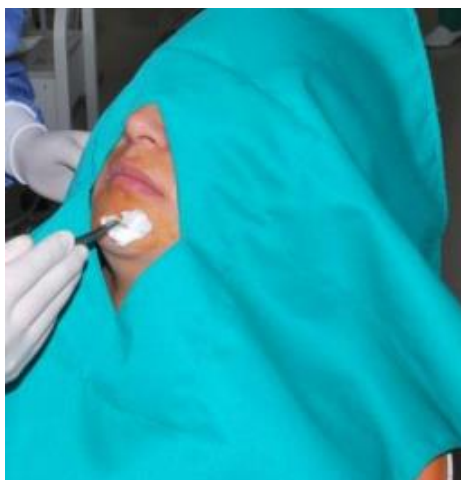

Autor: Nielsen Deyvis Solis Rosales

Comprende: los instrumentos para la cirugía:

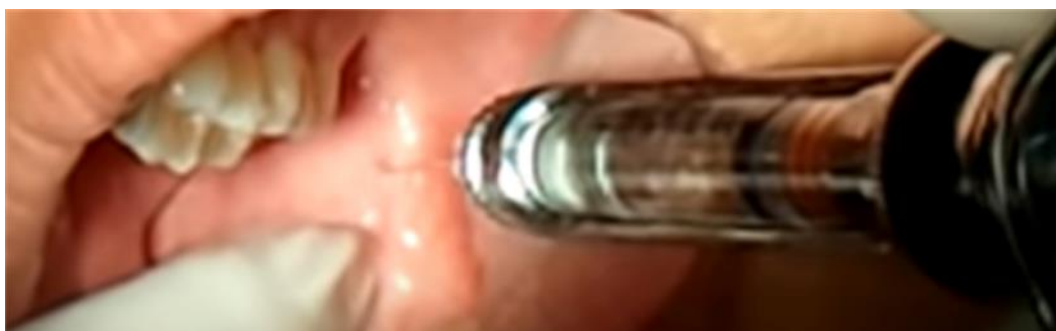(separador de Minessota, legra, pieza de alta, fresa quirúrgica redonda la número 08, lima para hueso, fresa Zekrya, alveolotomo, botadores lima para hueso, curetas para alveolo, tijeras, porta aguja, hilo 3/0 para sutura, cloruro de sodio al 9%)

Figura 9. Fotografía de asepsia con yodopovidona al 7.5 %



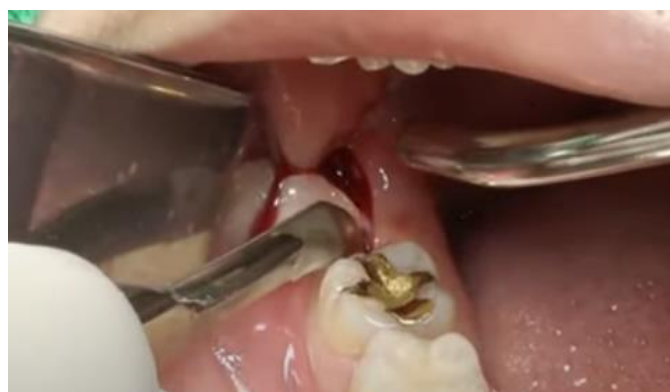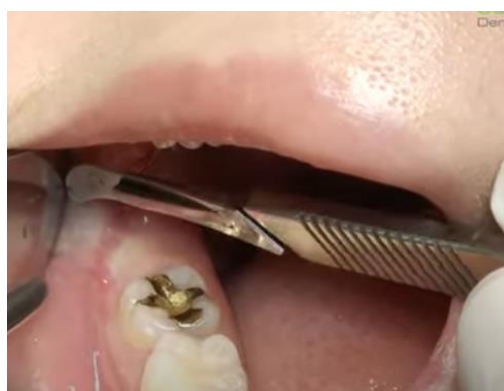Autor: Nielsen Deyvis Solis Rosales

Figura 10. Fotografía de la anestesia troncular



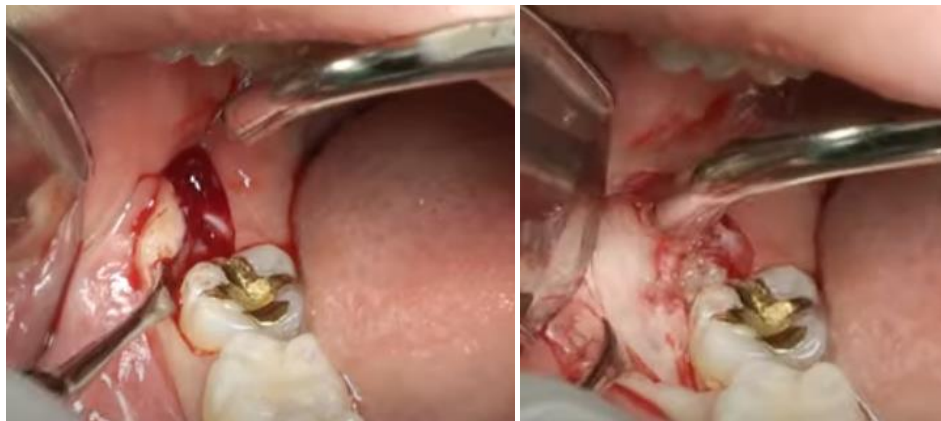Autor: Nielsen Deyvis Solis Rosales

Figura 11. Fotografías de Incisión



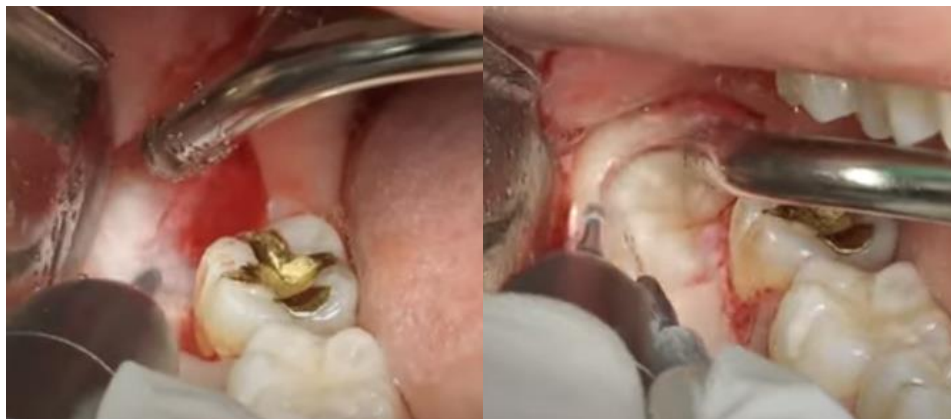Autor: Nielsen Deyvis Solis Rosales

Figura 12. Fotografías de levantamiento de colgajo



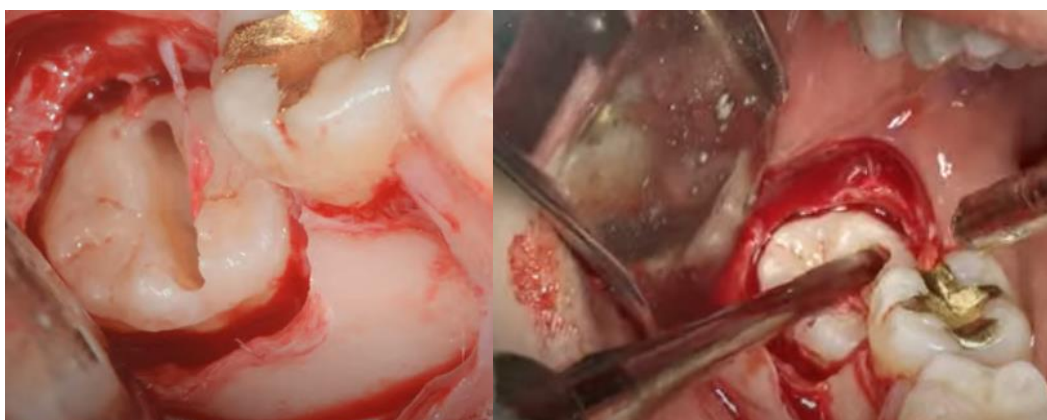
Autor: Nielsen Deyvis Solis Rosales

Figura 13. Fotografías de odontosección



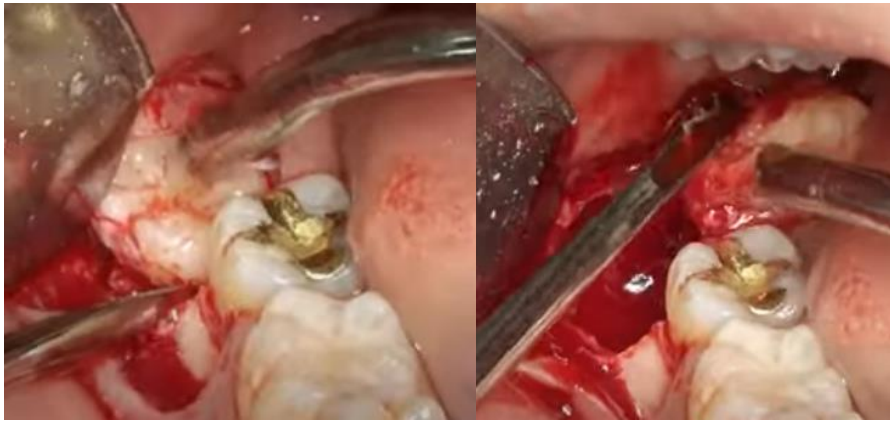Autor: Nielsen Deyvis Solis Rosales

Figura 14. Fotografías de sindemostomía



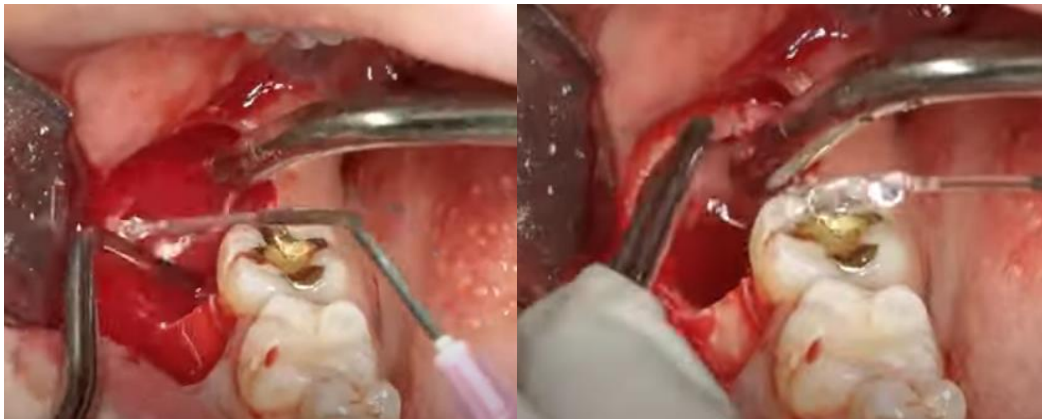Autor: Nielsen Deyvis Solis Rosales

Figura 15. Fotografías del desprendimiento y avulsión dental



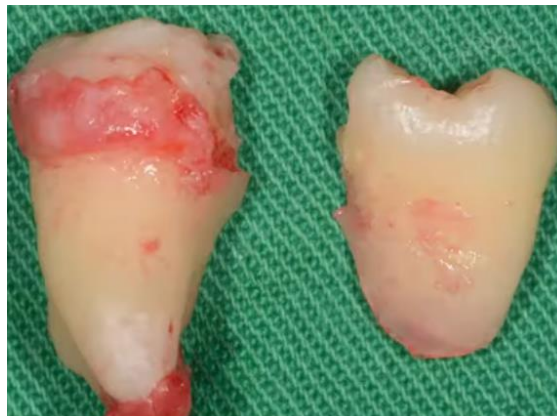Autor: Nielsen Deyvis Solis Rosales

Figura 16. Fotografías de limpieza del alveolo, empleando cloruro de sodio al 9%



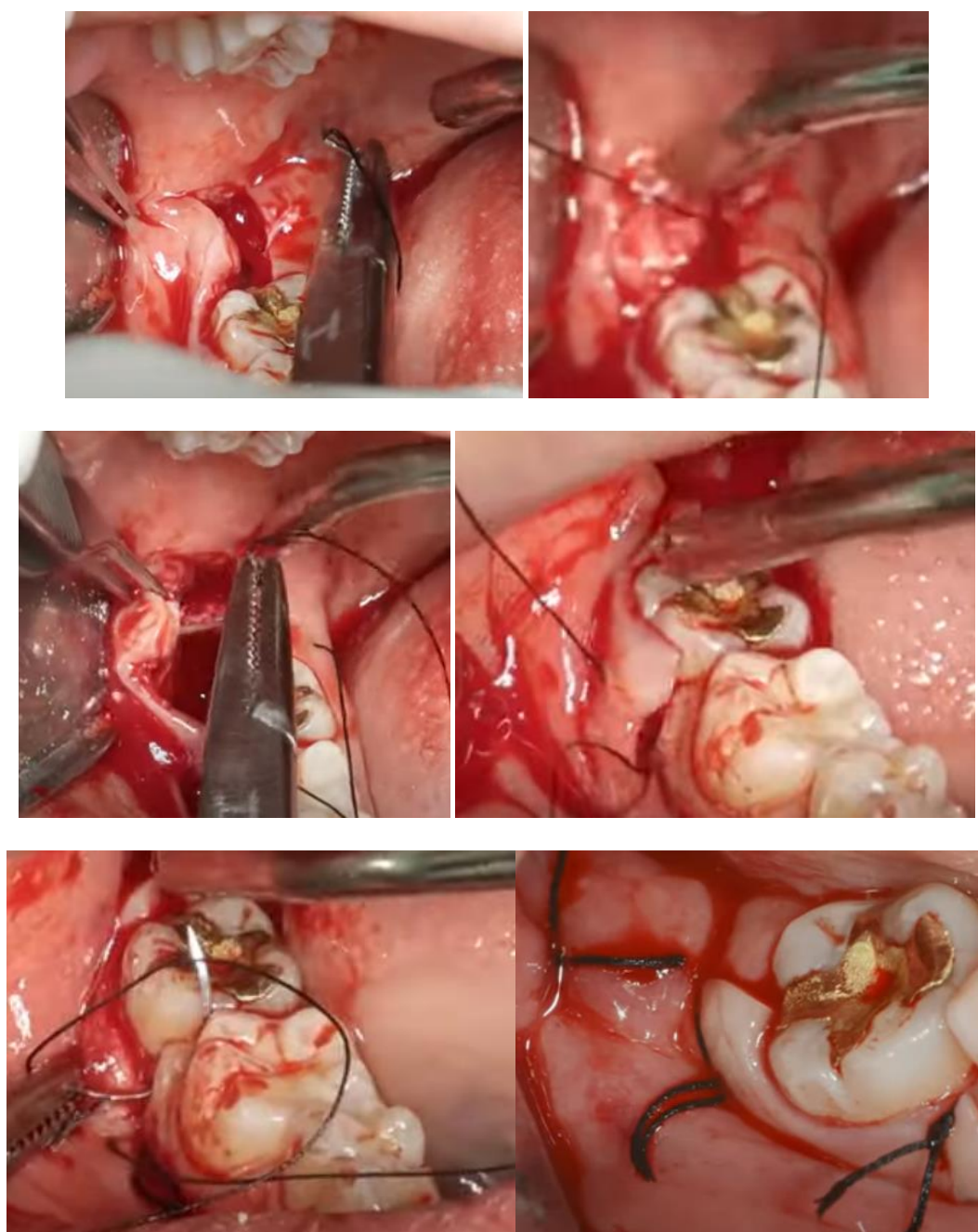
Autor: Nielsen Deyvis Solis Rosales

Figura 17, Fotografía del diente molar 48 extraído



Autor: Nielsen Deyvis Solis Rosales

Figura 18. Fotografías de reposición de colgajo y sutura



Autor: Nielsen Deyvis Solis Rosales

Plan de control y mantenimiento

Se colocara el paciente compresas frías en zona afectada, el reposo debe seguirse evitando realizar esfuerzos físicos, lo cual puede afectar a la sutura, mantener una higiene bucal, recomendada utilizando enjuagatorios, evitar ingesta de alimentos duros, asimismo bebidas calientes por lo menos las 24 horas siguientes a la cirugía, el paciente debe evitar fumar, la nicotina afecta a los vasos sanguíneos estrechándolos, haciendo que la herida tarde en cicatrizar.

La terapia medicamentosa fue:

Medicación: pre y post medicación

Se colocó una hora antes de la intervención por via IM

-Dexametazona 4 mg -

Diclofenaco 75 mg

Post medicación

Un comprimido de Tramadol de 100mg diario por tres días

VI. DISCUSIÓN

Se debe planificar cuidadosamente desde la exploración clínica y una completa anamnesis, complementada por estudios radiográficos, siguiendo un protocolo estricto, para efectuar la exodoncia de tercer molar inferior impactado verticalmente que tiene un grado de dificultad al respecto consideran **Acosta A., et al**⁵ El grado de complejidad difícil predomina en los terceros molares inferiores retenidos⁵. Asimismo pueden presentarse diversa sintomatología en la exodoncia de terceros molares impactados o retenidos para **Zhang Y., et al**⁶ “Pueden presentarse varios síntomas después de la extracción, como formación de bolsas periodontales, pérdida de inserción, pérdida de hueso alveolar e incluso aflojamiento del segundo molar que resulta en la extracción⁶. Se pudo observar y analizar los beneficios obtenidos en el paciente, posterior a la realización de la exodoncia, del tercer molar inferior impactado verticalmente, como el riesgo de pericoronaritis y caries dental en la segunda molar, asimismo la ausencia de fastidio referido por el paciente en esa zona, por la adecuada planificación siguiendo un protocolo establecido en el plan de tratamiento, es enfático **Arias A.**⁷ “El diagnóstico debe ser correcto, técnicamente efectuado, en una cirugía de tercer molar impactado, siendo muy importante la labor del odontólogo, con conocimiento de causa, este caso con una buena historia clínica sobre sus antecedentes personales y familiares con referencia del caso son buena ayuda para evitar futuros percances⁷. Son de la misma opinión **Salazar D. Ojeda R.**⁸ Realizar un correcto diagnóstico clínico como radiográfico es de vital importancia ya que así se puede aplicar tratamiento correcto y eficaz⁸. Otro detalle muy importante es el diseño del colgajo opinan **Prada O. et al**⁹ al comparar el efecto de los diseños de colgajo se encontró que existe una diferencia estadísticamente significativa a los 7 y 14 d.as después de la cirugía para la epitelización de la herida y en la ausencia de dehiscencia y/o fenestración⁹.

VII.CONCLUSIONES

- Se pudo seguir el protocolo quirúrgico y realizar la exodoncia de tercer molar inferior impactado, verticalmente con éxito.
- El uso de la historia del paciente es muy importante, para la exodoncia de tercer molar inferior, impactado verticalmente; esto permite una evaluación completa del historial médico del paciente, relacionado con su propia condición médica, estomatológica y de condición de salud. Siendo imprescindible obtener la radiografía panorámica y diseñar un buen plan de tratamiento.
- El protocolo de trabajo para la exodoncia de tercer molar inferior, impactado verticalmente; nos permitió reducir los tiempos de trabajo, lográndose minimizar problemas post operatorios.

VIII.RECOMENDACIONES

- Se recomienda instruir al paciente, alimentación con dieta blanda, asimismo una buena higiene bucal, posterior a la realización de la exodoncia de tercer molar inferior, impactado verticalmente con el uso de la técnica de cepillado coadyuvado con enjuagues.
- Se debe realizar una adecuada administración de antibióticos y analgésicos para afianzar la satisfactoria y pronta recuperación del paciente.
- Analizar las nuevas investigaciones realizadas en los últimos años para actualizar sus conocimientos sobre exodoncia de tercer molar inferior, impactado verticalmente.

REFERENCIAS BIBLIOGRÁFICAS

1. Mosquera Y., Vélez D., Velasquez M. Frecuencia de posiciones de terceros molares impactados en pacientes atendidos en la IPS CES-Sabaneta - Antioquia. Rev. CES Odont 2020; 33(1): 22-29. Disponible en:

<http://www.scielo.org.co/pdf/ceso/v33n1/0120-971X-ceso-33-01-22.pdf>

2. Hernández D. Cirugía Bucal, Dientes Retenidos, UVS Fajardo. [Internet]. Lugar de publicación: Cuba Editorial/Autor: Infomed. Año de publicación: 2022. [Citado el 05/07/2022]. Disponible en:

http://uvsfajardo.sld.cu/sites/uvsfajardo.sld.cu/files/dientes_retenidos.pdf

3. En qué consiste un diente retenido, incluido o impactado. Estudi dental Barcelona. [Internet] Lugar de publicación: España; Barcelona. [Citado el 05/07/2022]. Disponible en:

<https://estudidentalbarcelona.com/consiste-diente-retenido-incluido-impactado/>

4. Barrio P. Diente impactado o incluido. BQDC. [Internet] Lugar de publicación: España [Citado el 05/07/2022]. Disponible en:

<https://bqdcentalcenters.es/odontologia-general/diente-impactado/>

5. Acosta A, Morales D, Cárdenas J. Grado de dificultad en terceros molares mandibulares retenidos. [Internet] Lugar de publicación: La Habana, Cuba. 2021 [citado 6 Jul 2022]; 9 (1): [aprox. 9 p.]. Disponible en:

<http://www.revcalixto.sld.cu/index.php/ahcg/article/view/614>

6. Zhang Y, Chen X, Zhou Z, Hao Y, Li H, Cheng Y, Ren X, Wang X. Effects of Impacted Lower Third Molar Extraction on Periodontal Tissue of the Adjacent Second Molar. [Internet] Lugar de publicación: Taiyuan, China. 2021 [citado 6 Jul 2022]; 17:235-247: [aprox. 13 p.]. Disponible en:

<https://doi.org/10.2147/TCRM.S298147>

7. Arias A. Técnica quirúrgica en exodoncia de terceros molares inferiores impactados y semiretenidos. [Tesis de grado]. Lugar de publicación: Guayaquil: Universidad de Guayaquil. 2019. p. 74
8. Salazar D. Ojeda R. Exodoncia de tercer molar inferior retenido. Reporte de caso. Rev. Salud & Vida Sipanense. [Internet]. 2021; [citado 6 Jul 2022]; 8(1):79-87 Versión Online ISSN 2313-0369. Disponible en:
<http://revistas.uss.edu.pe/index.php/SVS/article/view/1600>
9. Prada O. Reátegui M. Ikeda M. Arbildo H. Comparación de dos diseños de colgajo en la exodoncia de terceros molares mandibulares impactados. Un ensayo clínico controlado aleatorizado paralelo a ciego simple. [Internet]. Lugar de publicación: Trujillo, Perú. 2021 [citado 7 Jul 2022]; 15(4):817-822. Disponible en:
https://www.scielo.cl/scielo.php?pid=S0718-1X2021000400817&script=sci_arttext&tlng=es
10. Cosme, G. Tratado de Cirugía Bucal tomo I. Lugar de publicación: Madrid: Editorial Océano/Ergon, 2006, p. 123.
11. Molotla E. Guía de exodoncia. exodoncia.pdf - cics uma [Internet]. 2021; [citado 7 Jul 2022]; Disponible en:
<https://www.cicsma.ipn.mx/assets/files/cicsma/docs/ets/odontologia/6/exodoncia.pdf>
12. Rodríguez J. Casero J. Indicaciones actuales de la extracción del tercer molar. [Internet]. 2021 [citado 7 Jul 2022]; Disponible en:
<https://rcoe.es/articulo/27/indicaciones-actuales-de-la-extraccion-del-tercer-molar>
13. Arteagoitia I, Alvarez J, Barbier L, Santamaría J. Santamaría Tema 1.- Erupción del tercer molar. [Internet]. 2021 [citado 7 Jul 2022]; Disponible en:

https://ocw.ehu.eus/pluginfile.php/44279/mod_resource/content/1/Material_de_estudio/Tema1._Erupcion_y_patologia_asociada/Tema_1.-_Erupcion_del_tercer_molar._Patologia_asociada.pdf

14. Rivera R. Esparza V. Bermeo J. Martínez R. Pozos A. Análisis de concordancia de tres clasificaciones de terceros molares mandibulares retenidos. [Internet]. Lugar de publicación: México. 2020 Feb [citado 2022 Jul 07]; 156 (1): 22-26. Disponible en:

http://www.scielo.org.mx/scielo.php?script=sci_arttext&pid=S001638132020000100022&lng=es. Epub 26-Mayo-2021. <https://doi.org/10.24875/gmm.19005113>.

15. Pell GJ, Gregory GT. Impacted mandibular third molars: Classification and modified technique for removal. Dent Dig. 1933;330-338.

16. Bareiro F. Duarte L. Posición más frecuente de inclusión de terceros molares mandibulares y su relación anatómica con el conducto dentario inferior en pacientes del Hospital Nacional de Itauguá hasta el año 2012. Rev. Nac. (Itauguá). [Internet]. 2014; [citado 6 Jul 2022]; Vol. 6 (1) Disponible en:

<http://scielo.iics.una.py/pdf/hn/v6n1/v6n1a05.pdf>

17. Kuffel V. Clasificación de la posición de los terceros molares y su mayor incidencia. [Tesis de grado]. Lugar de publicación: Guayaquil: Universidad Católica de Santiago de Guayaquil. 2011. p. 81

18. Lara V. Peñafiel M. Castro J. Exodoncia compleja de tercer molar inferior en posición invertida. Reporte de caso. KIRU. 2019 jul-set; 16(3):129-133. ISSN (Impreso): 1812 - 7886 ISSN (Digital): 2410 -2717 Disponible en:

<https://doi.org/10.24265/kiru.2019.v16n3.06>

19. Consentimiento informado para la exodoncia de la tercera molar. [Internet]. 2014; [citado 6 Jul 2022]. Disponible en:

<https://www.cop.org.pe/wp-content/uploads/2015/05/Tercer-Molar.pdf>

ANEXOS

-Anexo 1. Consentimiento informado¹⁹

CONSENTIMIENTO INFORMADO PARA LA EXODONCIA DE LA TERCERA

MOLAR

Yo, JHOSEP PAOLI ROSALES SOLIS (como paciente), con DNI N° 62672505, mayor de edad, y con domicilio en A.A.H.H. HUAYCAN LOTE 57 UCV 143 ZONA J.

DECLARO

Que el Cirujano Dentista, Wilder Cesar Sinchez Ramos con COP 23041, y el Bachiller en Odontología Nielsen Deyvis Solis Rosales DNI N°47539394, me ha explicado que es conveniente en mi situación proceder a la extracción de un cordal o muela del juicio por los síntomas y signos que manifiesto. Entiendo que el objetivo del procedimiento consiste en conseguir eliminar los problemas y complicaciones que su mantenimiento en la boca pueda ocasionar. Me ha explicado que el tratamiento que voy a recibir implica la administración de anestesia local, que consiste en proporcionar, mediante una inyección, sustancias que provocan un bloqueo reversible de los nervios de tal manera que se inhibe transitoriamente la sensibilidad con el fin de realizar el tratamiento sin dolor.

Me ha explicado que tendré la sensación de adormecimiento del labio o de la cara que normalmente van a desaparecer en dos o tres horas. También me ha explicado que la administración de la anestesia puede provocar, en el punto en el que se administre la inyección, ulceración de la mucosa y dolor, y menos frecuentemente, limitaciones en el movimiento de apertura de la boca, que pueden requerir tratamiento ulterior, y que la anestesia puede provocar la baja de la presión arterial que, en casos menos frecuentes, pueden provocar un síncope o fibrilación ventricular, que deben tratarse posteriormente, e, incluso, excepcionalmente, la muerte. Comprendo que aunque de mis antecedentes personales no se deducen posibles alergias o hipersensibilidad al agente anestésico, la anestesia puede provocar urticarias, dermatitis, asma, edema angioneurótico (asfixia), que en casos extremos pueden requerir tratamiento urgente.

Aunque se me han practicado los medios diagnósticos que se han estimado necesarios, comprendo que es posible que el estado inflamatorio de la pieza que se me va a extraer pueda producir un proceso infeccioso, que puede requerir tratamiento con antibióticos y antiinflamatorios, del mismo modo que en el curso del procedimiento puede producirse una hemorragia profusa, que exigiría bloquearse con la colocación en el alveolo de una sustancia coagulante o mediante sutura. También sé que en el curso del procedimiento pueden producirse, aunque no es frecuente, la rotura de la corona, laceraciones de la mucosa yugal o en la lengua, inserción de la nariz en el seno maxilar, fractura del tabique intrarradicular o de la tuberosidad, que no depende de la forma o modo de practicarse la intervención, ni de su correcta realización, sino que son impredecibles, en cuyo caso el cirujano dentista tomara las medidas precisas, y continuara con la extracción. Se me informa también que, aunque no es frecuente, puede producirse luxación de la articulación de la mandíbula e incluso fractura del maxilar, en cuyo caso deberá recibir el tratamiento preciso con un especialista en esa materia y ser revisado para control de ese proceso. También se me ha explicado que aunque infrecuentemente, y con independencia de la técnica empleada en el

procedimiento y de su correcta realización, pueden lesionarse el nervio dentario o el nervio lingual, con pérdida de sensibilidad que normalmente es temporal y desaparece en algunas semanas, pero que puede perdurar durante tres a seis meses, o ser definitiva. Menos graves resultan las complicaciones infecciosas locales, celulitis, trismus, estomatitis, etc., que suelen poder controlarse farmacológicamente pero que pueden precisar de tratamiento quirúrgico posterior. He comprendido que, como alternativa a la extracción del molar del juicio, podría recurrir a técnicas conservadoras como la endodoncia y la periodoncia, que descarto por su estado, que también se me ha explicado, y por las consecuencias futuras del estado general de la boca. He comprendido lo que se me ha explicado de forma clara, en un lenguaje sencillo, habiendo resuelto todas las dudas que se me han planteado, en la información complementaria que he solicitado. Me ha quedado claro que en cualquier momento sin necesidad de dar ninguna explicación, puedo revocar este consentimiento. Estoy satisfecho con la información recibida y comprendido el alcance y riesgos de este tratamiento, y por ello, **DOY MI CONSENTIMIENTO**, para que se me practique la extracción de la tercera molar.

En Huaycán | julio del 2022

El paciente
DNI: 62672505



El Cirujano Dentista
COP 23041



Wilder Cesar Sánchez Ramírez
CIRUJANO DENTISTA
COP 23041

Bachiller en Odontología
Nielsen Deyvis Solís Rosales
DNI: 47539394



- Anexos auxiliares

Anexo 2. Declaración Jurada de Autoría

En la fecha, yo **NIELSEN DEYVIS SOLIS ROSALES**, identificado con DNI N° **47539394**, domiciliado en **A.A.H.H. HUAYCAN ZONA J UCV 143 LOTE 56**, BACHILLER de la facultad de ciencias de la salud, Escuela profesional de odontología, me **COPROMETO** a asumir las consecuencias administrativas y/o penales que hubiera lugar si en la elaboración de mi investigación titulada **EXODONCIA DE TERCERA MOLAR INFERIOR IMPACTADO**. Se haya considerado datos falsos, falsificación, plagio, autoplagio, etc. Y declaro bajo juramento que mi trabajo de investigación es de mi autoría y los datos presentados son reales y he respetado las normas internacionales de citas y referencias de las fuentes consultadas.



NIELSEN DEYVIS SOLIS ROSALES

DNI N°47539394

Huancayo julio del 2022

