

# UNIVERSIDAD PERUANA LOS ANDES

Facultad Ciencias De La Salud

Carrera Profesional De Odontología



## TRABAJO DE SUFICIENCIA PROFESIONAL

### TRATAMIENTO ENDODONTICO EN UN ABSCESO ALVEOLAR AGUDO

**Para Optar** : El Titulo Profesional De Cirujano Dentista

**Autor** : Bachiller. Cairo Mallqui Jefrey Ivan

**ASESOR** : MG. Marlon Angel Roque Henriquez

**LINEA DE INVESTIGACION** : Salud y Gestion De La Salud

**LUGAR DE INVESTIGACION** : Clinica Privada

**HUANCAYO – PERU 2023**

## DEDICATORIA

Este caso clínico es dedicado  
Primeramente, a Dios y  
mis maestros que me ayudaron  
en este trayecto profesional

## AGRADECIMIENTO

Doy muchas gracias a mis padres  
quienes impulsaron mi carrera  
ya que sin ellos no lo hubiera  
logrado

## CONSTANCIA DE SIMILITUD

N ° 0073-FCS -2023

La Oficina de Propiedad Intelectual y Publicaciones, hace constar mediante la presente, que el **Trabajo de Suficiencia Profesional** Titulado:

### TRATAMIENTO ENDODONTICO EN UN ABSCESO ALVEOLAR AGUDO

Con la siguiente información:

Con autor(es) : **Bach. CAIRO MALLQUI JEFREY IVAN**

Facultad : **CIENCIAS DE LA SALUD**

Escuela profesional : **ODONTOLOGÍA**

Asesor(a) : **MG. MARLON ANGEL ROQUE HENRIQUEZ**

Fue analizado con fecha **24/10/2023** con el Software de Prevención de Plagio (Turnitin); y con la siguiente configuración:

**Excluye Bibliografía.**

X

**Excluye Citas.**

X

**Excluye Cadenas hasta 20 palabras.**

X

Otro criterio (especificar)

El documento presenta un porcentaje de similitud de **12** %.

En tal sentido, de acuerdo a los criterios de porcentajes establecidos en el artículo N° 15 del Reglamento de Uso de Software de Prevención de Plagio Versión 2.0. Se declara, que el trabajo de investigación: **Si contiene un porcentaje aceptable de similitud.**

Observaciones:

En señal de conformidad y verificación se firma y sella la presente constancia.

Huancayo, 24 de octubre de 2023.



**MTRA. LIZET DORIELA MANTARI MINCAMI**  
**JEFA**

Oficina de Propiedad Intelectual y Publicaciones

CAPITULO I  
PRESENTACION  
CONTENIDO

DEDICATORIA -----	1
AGRADECIMIENTO -----	2
CONTENIDO -----	3
CONTENIDO DE FIGURAS-----	5
CONTENIDO DE TABLAS -----	6
RESUMEN -----	8
ABSTRAC -----	9

CAPITULO II

2. INTRODUCCION -----	11
2.1 PLANTEAMIENTO DEL PROBLEMA -----	12
2.2 MARCO TEORICO -----	13
2.2.1 ANTECEDENTES -----	13
2.2.2 FUNDAMENTO CIENTIFICO Y TEORICO -----	15
a. ABSCESO ALVEOLAR -----	15
b. ETIOLOGIA -----	15
c. BACTERIAS QUE AFECTAN AL TEJIDO PULPAR -----	16
d. INFECCION DE LA PULPA -----	17
e. DIAGNOSTICO -----	18
f. TRATAMIENTO ENDODONTICO -----	18
2.3. OBJETIVOS -----	21

CAPITULO III

3. PRESENTACION DEL CASO CLINICO -----	22
3.1.1 HISTORIA CLINICA -----	22
3.1 EXAMEN CLINICO -----	25
3.1.2 DIAGNOSTICO CLINICO -----	25

## CAPITULO IV

4. PLAN DE TRATAMIENTO -----	--28
a. ANESTESIA -----	28
b. APERTURA CAMERAL -----	28
c. TECNICA HIBRIDA FASE I -----	29
d. TECNICA HIBRIDA FASE II -----	32
e. TECNICA HIBRIDA FASE II -----	34
f. OBTURACION -----	37
g. CONTROL -----	- 38

## CAPITULO V

5. DISCUSION -----	39
--------------------	----

## CAPITULO VI

6. CONCLUSION -----	40
---------------------	----

## CAPITULO VII

7. RECOMENDACIONES -----	41
7.1 REFERENCIA BIBLIOGRAFICA -----	42
7.2 ANEXOS -----	44

## **CONTENIDO DE FIGURAS**

**FIGURA N° 1 : FOTOGRAFIA INICIAL .**

**FIGURA N° 2 : FOTOGRAFIA DE DIAGNOSTICO Y ESTUDIO.**

**FIGURA N° 3 : FOTOGRAFIA INICIAL DEL ABSCESO  
ALVEOLAR.**

**FIGURA N° 4 : FOTOGRAFIA EXAMEN INTRAORAL,  
INFLAMACIÓN .**

**FIGURA N° 5 : FOTOGRAFIA FASE 1 DE LA TÉCNICA  
HIBRIDA.**

**FIGURA N° 6 : FOTOGRAFIA DE RADIOGRAFIA DE  
EVOLUCIÓN DEL ABSCESO.**

**FIGURA N° 7 : FOTOGRAFIA CONDUCTOMETRIA TECNICA  
HIBRIDA**

**FIGURA N° 8 : FOTOGRAFIA CONDUCTOMETRIA LIMA #15**

**FIGURA N° 9 : FOTOGRAFIA CONOMETRI DE LA LIMA  
MEMORIA #35**

**FIGURA N° 10 : FOTOGRAFIA COMPACTACIÓN DE CONOS  
MAESTROS**

**FIGURA N° 11 : FOTOGRAFIA DE LA PIEZA 3.5 OBTURADA**

**FIGURA N° 12 : FOTOGRAFIA DE LA PACIENTE TOTALMENTE  
REHABILITADA**

**FIGURA N° 13 : CONSENTIMIENTO INFORMADO DE LA  
CLÍNICA PRIVADA**



## CONTENIDO DE TABLAS

**TABLA N°1:** FASE HIBRIDA 1 CONCEPTO

**TABLA N°2:** FASE HIBRIDA 1 LIMA #40

**TABLA N°3:** FASE HIBRIDA 1 LIMA #35

**TABLA N°4:** FASE HIBRIDA 1 LIMA #30

**TABLA N°5:** FASE HIBRIDA 1 LIMA #25

**TABLA N°6:** FASE HIBRIDA 1 FINAL

**TABLA N°7:** FASE HIBRIDA 2 LIMA #15

**TABLA N°8:** FASE HIBRIDA 2 LIMA #20

**TABLA N°9:** FASE HIBRIDA 2 LIMA #25

**TABLA N°10:** FASE HIBRIDA 2 LIMA #30

**TABLA N°11:** FASE HIBRIDA 2 LIMA # 35

**TABLA N°12:** FASE HIBRIDA 3 LIMA #35

**TABLA N°13:** FASE HIBRIDA 3 LIMA #40

**TABLA N°14:** FASE HIBRIDA 3 LIMA #45

**TABLA N°15:** FASE HIBRIDA 3 LIMA #50

## RESUMEN

El resumen de este caso clínico es analizar el manejo de la pieza dentaria 3.5 diagnosticada con absceso alveolar agudo, ejecutando el manejo de la técnica híbrida (esta se ejecuta en la preparación biomecánica y consta de 3 fases)

La pulpa infectada se remueve con instrumentos especiales llamadas limas. Los conductos (son pequeños canales radiculares del diente) se limpian e irrigan con una solución desinfectante llamada (hipoclorito de NA) en concentraciones de 0.5 a 5.20 % gracias a su poder bactericida y capaz de disolver tejido y materia orgánica después Aplicamos un medicamento intramuscular ( penicilina g benzatínica) ya que el paciente sufría de diabetes controlada y de ese modo pudimos prevenir una infección posterior, luego dejamos abierta la pieza dentaria durante 7 días para que la infección purulenta (pus) drene por completo

Una vez que la pieza dentaria estuviese libre de infección purulenta ( pus) procedimos aplicar la técnica híbrida, procedimos a utilizar limas que nos ayudan a conformar y ensanchar los conductos radiculares del diente, ejerciendo una fuerza de rebote permitiendo que se retire tejido y barro dentinario, en esta fase hallaremos la longitud aparente del conducto utilizando limas de mayor calibre hasta conformar el tercio cervical, luego de terminar la fase 1 medicamos el conducto con viopex (Hidróxido de calcio con yodoformo) y lo sellamos con un material provisional llamado (cemento oxido de zinc) durante 7 días

Después de una semana comenzamos con la fase 2 que es el mismo procedimiento mencionado hasta encontrar la longitud de trabajo donde medicaremos una vez más el conducto con viopex (Hidróxido de calcio con yodoformo) y lo sellaremos con material provisional llamado (cemento de óxido de zinc) durante 7 días

Después de una semana comenzamos con la fase 3 y por ende la fase final de la técnica híbrida, donde hallaremos la longitud de trabajo y retrocederemos 1mm a 2mm del tercio cervical y ejerceremos la fuerza de rebote conformando y ensanchando el conducto radicular para que posteriormente encajen los conos accesorios, Los conductos se llenan con un material permanente llamados conos de gutapercha que se mezclan con endofil (cemento de óxido de zinc mas eugenol). En la parte superior del diente se sella con un material permanente suave llamado ionómero de vidrio (fluoralumanisili-cato) luego la derivamos a una clínica privada donde le elaboraron una corona de metal permanente como resultado final.

**Palabras clave:** Absceso alveolar agudo, endodoncia, técnica híbrida, segundo premolar inferior.

### **ABSTRAC**

The objective of this report was to describe the clinical management of a dental piece diagnosed with acute alveolar abscess, through the use of the hybrid technique (this is applied in the biomechanical preparation and consists of 3 phases).

The infected pulp is removed with special instruments called files. The canals (small root canals of the tooth) are cleaned and irrigated with a disinfectant solution called (sodium

and in this way we were able to prevent a subsequent infection, then we left the dental piece open for 7 days so that the purulent infection (pus) drained completely

Once the dental piece was free of purulent infection (pus) we proceeded to apply the hybrid technique, we proceeded to use special instruments called files that help us to shape and widen the root canals of the tooth, exerting a circular force allowing tissue to be removed and smear layer, after finishing phase 1 we medicate the canal with viopex (calcium hydroxide with iodoform) and seal it with a provisional material called (zinc oxide cement) for 7 days

After a week we begin with phase 2, which is the same procedure mentioned until we find the working length where we will medicate the canal once more with viopex (calcium hydroxide with iodoform) and we will seal it with a provisional material called (zinc oxide cement). for 7 days

After a week we begin with phase 3 and therefore the final phase of the hybrid technique, where we will find the working length and we will go back 1mm to 2mm from the cervical third and we will exercise the circular force shaping and widening the root canal so that later the buta-percha cones, The canals are filled with a permanent material called buta-percha cones that are sealed with endofil (cement based on zinc oxide and eugenol). The cleaned area of the tooth is sealed with a soft permanent material called ionomer (fluorolumanisili-cate) then we proceed to fabricate a permanent crown as the end result.

**Key words:** Acute alveolar abscess, endodontics, hybrid technique, lower second premola

## CAPITULO II

### 2. INTRODUCCION

La enfermedad buco dental mas frecuente en todo el mundo conocida como el absceso alveolar agudo o crónico ( enfermedad del alveolo) es una problemática que viene acarreando varias décadas y dando dolor de cabeza a los profesionales de odontología ya que muchas veces esta se origina y se propaga por una operatoria dental mal tratada, o muchas veces por un trauma dental y esto involucra mucho dolor y demasiada segregación de liquido espeso y purulento (2). El absceso apical alveolar es una urgencia que puede devenir en algunos casos en emergencia, el paciente entrará en contacto con el consultorio dental con dolor y varios síntomas relacionados con la enfermedad aguda, solicitando alivio, en esta situación, se debe realizar un diagnóstico correcto en forma rápida e iniciar ya el tratamiento, es de vital importancia evitar que la enfermedad del alveolo no se llegue a complicar demasiado ya que esto nos podría conllevar a la extracción de la pieza dentaria,es muy importante que el profesional de odontología tenga bien claro los principios de identificación de la enfermedad congenita , se caracteriza por una caries profunda mal tratada y se divide en dos grados cronico o agudo lo que debemos tener en cuenta es que en el área semiológico nosotros debemos ver que el absceso es acumulo de una secrecion purulenta que si no es detectada a

tiempo esta podría llevarnos a la pérdida de un una pieza dentaria.

## **2.1 Planteamiento del problema**

El profesional de la salud en este caso el dentista tiene la responsabilidad de solucionar los problemas de la población de su entorno con el mejor tratamiento posible (5).

Nuestra interrogante que se plantea en la investigación es la siguiente si la técnica convencional es mejor que la técnica híbrida ya que evaluaremos los procedimientos básico y hallaremos cuales son sus ventajas y desventajas de ambas tecnicas (8).

El acabado de un tratamiento de piezas dentarias afectadas con abscesos alveolares agudos requiere una atención inmediata con tratamientos protésicos, incrustaciones o restauraciones con resina según pida el caso (3).. Para finalizar queremos poner a prueba la técnica híbrida para observar la eficacia que nos ofrece su método de ejecución, para luego ser comparada con la técnica convencional (6)

Todo nos lleva a un solo indicador, el problema surge a partir de la siguiente causa :

¿Cuál es la destreza técnica con el procedimiento de la técnica híbrida de la nueva era?

## 2.2 MARCO TEORICO

### 2.2.1 ANTECEDENTES

García-Rubio A, (1). en su trabajo de investigación realizada el año 2018 que tuvo por título “Lesiones periapicales. Diagnóstico y tratamiento”. nos refiere que, El absceso alveolar agudo se caracteriza por su comienzo súbito, y rápida evolución.

. debemos tener en cuenta que esta enfermedad clínica llamada absceso alveolar se da en dos tipos agudo y crónico es muy importante identificarlo mediante pruebas como palpación,percusión,examen clínico y radiografías periapicales.

Un absceso crónico es identificado como la muerte súbita de la pulpa y su único tratamiento es la endodoncia y hasta muchas veces esto lleva a una exodoncia que quiere decir la reparación del alveolo infectado por la caries mal tratada

Israel Larena. (4). En su investigación realizada en el 2019 cuyo título fue: “absceso submandibular producido por caries dental”, nos refiere que La caries dental es una enfermedad bacteriana destructiva de las partículas o partes de la pieza dentaria,la caries dental Es la enfermedad infecciosa más común en la infancia.

Se presento y se refiere en la descripción del caso de Israel larena que una niña de tres años que acudió por dolor y flemón dentario, por caries localizada que fue tratada con la técnica convencional y con una sedación total el paciente no presento complicaciones

severas y fue acudida de inmediato y se extirpo el flemón dental

Anais Rojas, (2). En su trabajo de investigación realizado el año 2019 que tuvo por titulo “absceso alveolar en pacientes mayores de 19 años”, descubrió que un absceso alveolar en pacientes mayores de 19 años es menos frecuente a diferencia en pacientes mayores de 30 años ya que la condición de sus alveolos es más vulnerable a infecciones entre una de ellas a un absceso alveolar, ya que teniendo en cuenta que los tratamientos mas concurridos son las endodoncias ya que la mayoría de pacientes jóvenes prefieren someterse a dicho tratamiento, por lo que en el lado contrario los pacientes de mayor edad prefieren una exodoncia para luego hacerse una prótesis dental, en conclusión el estudio nos vota el siguiente porcentaje de contraer mas infecciones alveolares, pacientes de 19 años (10 %) pacientes mayores de 25 años (20 %)

Pacientes mayores de 30 años (45 %) pacientes mayores de 40 años (55 % ) pacientes mayores de 50 años (78 %) encontrándose mayor incidencia en pacientes de sexo masculino

Gonzales A, (7) et al. En su trabajo de investigación que tuvo por título Frecuencia de diagnósticos y tratamientos pulpares según indicadores de la demanda realizados en una clínica dental universitaria. Nos refiere que los diagnósticos y tratamientos pulpares que fueron realizados en los pacientes del pregrado de la Clínica Estomatológica Central de la Facultad de Estomatología Roberto Beltrán Neira de la Universidad Peruana Cayetano Heredia durante el período 2003 al 2004, se relacionaron según los indicadores de la



demanda.. Los diagnósticos pulpares más usados son las pruebas de vitalidad al calor y al frío

frecuentemente hallados correspondieron a pulpitis aguda (45,1%), pulpa vital (27,4%), encontrándose mayor tratamiento en el sexo femenino

Castilla L.(15). En su investigación realizada en el 2017 nos refiere que las enfermedades alveolares mas frecuentes en la población mundial son los abscesos alveolares crónicos,diríamos que los agudos son difíciles de identificarlos ya que algunos no se presentan con hinchazón de la cara. Su objetivo principal fue prevenir lesiones pulpares y periodontales y tratar las ya instaladas. Esta revisión de la literatura describe la importancia de la patología dental aplicada a endodoncia y su estudio en cada población, además de presentar las principales técnicas para determinar la longitud de trabajo.

Este límite debe ser la constricción apical. Las longitudes radiculares referenciales a nivel mundial fueron publicadas por Ingle & Barland.

## **2.2.2 FUNDAMENTO CIENTIFICO Y TEORICO**

### **A) ABSCESO ALVEOLAR**

Un absceso dental es una infección purulenta (pus) causada por bacterias orgánicas.

Esta enfermedad del alveolo mas común y que afecta en un 80% ala población adulta tiene una cura lenta pero muy eficaz,se llama la endodoncia dental

## **B) ETIOLOGIA**

### **+ FISICO**

Se le llama físico porque es provocado en pocas palabras puede ser producido por un accidente, trauma o golpe intencional dejando el diente expuesto a las bacterias y este provocaría una infección evolucionando a un absceso alveolar crónico o agudo según el examen radiológico empleado de dicho caso clínico

### **+ QUIMICO**

Se le llama químico porque es causado por factores naturales, en pocas palabras queremos

decir que el diente sufre una fractura natural provocada por azúcares o el mal manejo de las técnicas de cepillado provocando que las bacterias ingresen al esmalte

destruyan poco a poco la dentina llegando a la pulpa para luego segregar un pus dentro del alveolo y este se convertiría en un absceso alveolar crónico o agudo según los exámenes radiológicos empleados de dicho caso clínico

## **C. BACTERIAS QUE AFECTAN AL TEJIDO PULPAR**

Estas vías de conducción o también llamadas vías de transporte de conductos o tubulos dentinarios esta compuestas por tejidos y vasos sanguíneos que conforman el alveolo conformado por dentina y pulpa y una capa externa llamada esmalte

## **1. CARIES DENTAL**

Debemos tener en cuenta la definición exacta de esta lesión o mas conocida como enfermedad que ataca al esmalte dentario, el gen o bacteria ingresa al esmalte despues de meses sigue perforando hasta llegar a la dentina según los docentes de la universidad profesional upla

Estas nanobacterias miden 2 um y esta enfermedad buco dental es las frecuente en la población hispana e mundial viéndolo del aspecto internacional se diría que la caries es mas frecuente que una simple gripe.

## **D. INFECCION DE LA PULPA**

Podemos citar varios autores pero el mas importante es CASTILLA quien nos refiere sobre la composición y evolución de la infección que lleva alojada en las piezas dentarias,el refiere que existen muchos factores por el cual se puede originar una lesión cariosa mas conocida como enfermeda periodontal

Si existe el contacto o el trauma por un golpe o impacto fuerte este grado puede ser severo y llegaría hacer un procedimiento de muerte pulpar en pocas palabras absceso alveolar necrótico.

## **E. DIAGNOSTICO**

El diagnóstico correcto es la clave de todo tratamiento endodóntico predecible. Es fundamental que antes de proceder con el tratamiento se lleve a cabo un diagnóstico clínico de la pulpa y los tejidos periapicales.

. Debemos tener en cuenta los exámenes de diagnóstico ya que sin ellos no podríamos detectar esta enfermedad que es muy frecuente por población mundial.

Por lo que yo recomiendo utilizar radiografías como ayuda extra al examen clínico de rutina

## **F. TRATAMIENTO ENDODONTICO**

Termino enfatizando que para poder terminar nuestra endodoncia tenemos antes que asegurarnos y respaldarnos con radiografías periapicales y exámenes clínicos como percusión y palpación para asegurarnos que la pieza tratada está en óptimas condiciones y ahí recién aplicaríamos el sellado endodóntico.

## **PREPARACION HIBRIDA BIOMECANICA**

### **Técnica Híbrida Fase 1.**

Una vez que la pieza dentaria esté libre de infección purulenta ( pus) y en optimas condiciones clinicas empezaremos llevando una lima de mayor calibre que se adapte al tercio cervical del conducto, luego procederemos a llevar otra lima de menor calibre aumentando 1mm de longitud hasta llegar al tercio apical, haremos este procedimiento hasta llegar al tercio apical.

Cuando llegemos al tercio apical hemos concluido con la primera fase de esta técnica

### **Técnica Híbrida Fase 2.**

Empezaremos llevando una lima de menor calibre que se adapte al conducto hacia la longitud de trabajo en los libros se recomienda que sea la lima #15 o por su defecto la lima #20 a este le denominaremos como (LAI) que quiere decir longitud aparente del instrumento.

Luego llevaremos una lima de mayor calibre hacia la longitud de trabajo con el propósito de instrumentar el tercio apical, después vamos llevando limas de mayor calibre hacia la longitud de trabajo hasta encontrar la (LAP) que quiere decir longitud apical.

Cuando encontremos el (LAP) esta lima se adaptará fácilmente al conducto de la longitud de trabajo y habremos concluido con la fase 2.

### **Técnica Híbrida Fase 3.**

Para esta fase final ya tendremos 3 o 4 limas de mayor calibre que la (LAP) a estas las disminuirémos 1mm a 2 mm de longitud que la anterior y empezaremos a instrumentar una lima de mayor calibre y luego la lima (LAP) y así sucesivamente hasta lograr el objetivo

#### **A) Irrigación**

#### **B) Obturación del Conducto Radicular.**

##### **Definición:**

Relleno del conducto en toda su extensión con un material inerte y/o antiséptico, que selle herméticamente y en forma permanente, sin interferir en la reparación y que estimule la cicatrización.

El llenado del conducto radicular es un procedimiento importante principalmente, realizado para prevenir la reinfección por bacterias orales, o bacterias que habitan en los conductos radiculares.

### 2.3. OBJETIVOS

Terminamos diciendo que mi caso clínico ayudara bastante a las próximas investigaciones que se realizaran en el trayecto de los años,mi objetivo es concluir diciendo que la técnica hibrida es mas compleja pero es mas fiable ya que los paso ejecutados son mas hábiles y te generan mayor satisfacción a la hora de ejecutarlo.

Objetivamente es mas fiable que la técnica convencional ya que en cada paso

Podemos darnos cuenta que el tratamiento realizado es mucho mas exitoso.

## **CAPITULO III**

### **3.1 desarrollo del caso clínico**

#### **3.1.1 historia clínica**

Llega a consulta una paciente de aproximadamente 60 años de edad en aparentemente mal estado acude a consulta por odontalgia en el segundo premolar inferior derecho

#### **ANAMNESIS**

**NOMBRES Y APELLIDOS:** CARMEN ALVARADO GUERRERO

**EDAD:** 60 años

**SEXO:** femenino

**ESTADO CIVIL :** viuda

**DOMICILIO:** jiron ancash 324 chilca - huancayo

**OCUPACION:** ama de casa



**FECHA DE NACIMIENTO:** 01 de enero de 1963

**LUGAR DE PROCEDENCIA:** la oroya – junin

**MOTIVO DE CONSULTA:** quiero que me curen nuevamente mi diente

**TIEMPO DE ENFERMEDAD:** 5 meses

**- INICIO :**

Nuestra paciente me refiere que se trato la pieza 3.5 hace aproximadamente 3 años y sin embargo le empezó a doler la curación

un año aproximadamente ella noto como se había formado una mancha negra.

**- EVOLUCION:**

Refiere que la mancha negra empezó a crecer y tomar mayor volumen y en las noches tenia dolores espontaneos y algunos malestares al masticar.

**- SIGNOS Y SINTOMAS :**

En la actualidad presenta dolor a la pruebas de vitalidad pulpar y es asintomático al percusión horizontal y vertical y en cuanto a la palpación  
Es sintomática

- **ENFERMEDAD ACTUAL**

Nuestra paciente refiere que sintió malestar hace 6 meses aproximadamente con dolores pulsátiles en la noche y también dolor al masticar

**FUNCIONES BIOLÓGICAS**

**SED :** normal

**SUEÑO:** no alterado

**APETITO:** normal

**ORINA:** no alterada

**DEPOSICION:** normal

**ANTECEDENTES MEDICOS FAMILIARES :**

**MAMA :** no refiere

**PAPA :** si refiere

**ANTECEDENTES PATOLOGICOS :** diabetes controlada

**ANTECEDENTES PERSONALES :** no refiere

**INTERVENCIONES QUIRURGICAS :** cesaria

**HOSPITALIZACION:** por tratamiento de diabetes

**3.1.2 EXAMEN CLINICO GENERAL :**

**LOTEP, ABEN , AMEG , ABEG , ABEH**

**FUNCIONES VITALES :**

**PRESION ARTERIAL:** 121/ 87 mmgh

**PULSO :** 64 ppm

**FRECUENCIA RESPIRATORIA : 18 rpm**

**TEMPERATURA: 35.5 °**

**EXAMEN EXTRA ORAL :**

**PIEL : con buena humectacion**

**TEJIDO SUB CUTANEO : con buena distribución**

**CABEZA : SAE**

**OJOS: SAE**

**OIDOS : SAE**

**NARIZ : SAE**

**CARA : CAE**

**ATM : SAE**

**GANGLIOS : SAE**

**EXAMEN INTRAORAL:**

**LABIOS : SAE**

**CARRILLOS :SAE**

**PALADAR DURO :SAE**

**PALADAR BLANDO : SAE**

**LENGUA : presencia de saburrea**

**PISO DE BOCA : SAE**

**EXAMEN CLINICO DE LA PIEZA AFECTADA:**

**PALPACION : sintomatica**

**PERCUSION : sintomatica**

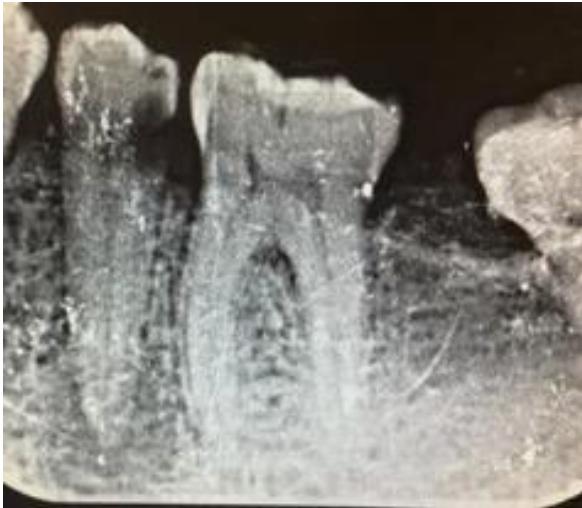**PRUEBAS DE VITALIDAD PULPAR : sintomatica**

**MOVILIDAD DENTARIA :** no presenta

**DIAGNOSTICO PRESUNTIVO :** absceso periodontal 3.5 radiograficamente

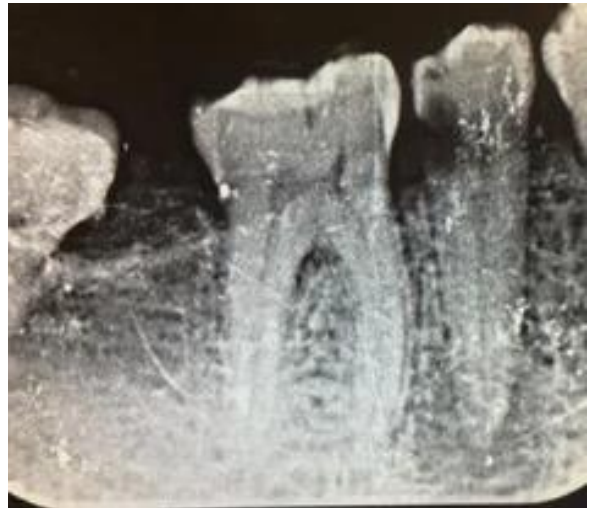**DIAGNOSTICO DEFINITIVO :** absceso alveolar agudo pieza 3.5

**TRATAMIENTO :** PULPECTOMIA PIEZA 3.5



**FIGURA 1**

RADIOGRAFIA INICIAL



**FIGURA 2**

RADIOGRAFIA DE DIAGNOSTICO

## CAPITULO IV

### PLAN DE TRATAMIENTO

#### a. ANESTESIA

Antes de tocar la pieza dentaria se desinfecto la zona a tratar y también suministre anestesia tópica y después se aplico mevipavacaina y luego procedi aislar la pieza 3.5

#### 1. Preparación del diente:

Inicie con la apertura de la pieza 3.5 para generar una via mas para el drenado correspondiente,despues hize un pequeño corte a nivel posterior de la encia para que la pus pueda drenar con total facilidad y pueda trabajar en optimas condiciones este absceso alveolar que estaba afectado a nuestra paciente.

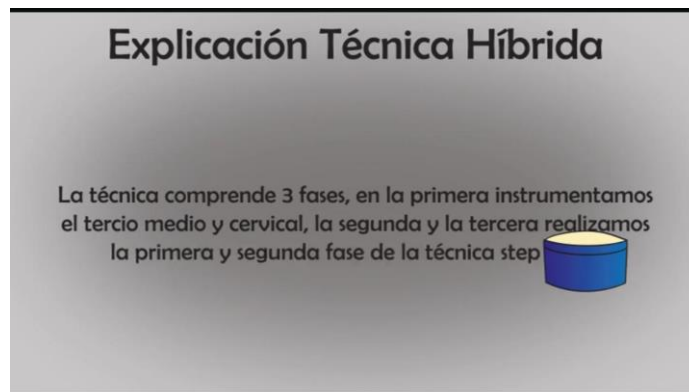Luego procedí a introducir una lima gate #2 #3 #4 para poder conformar la parte cervical de la pieza y que las limas entren con totalidad efectividad.

#### 2. TECNICA HIBRIDA FASE 1:

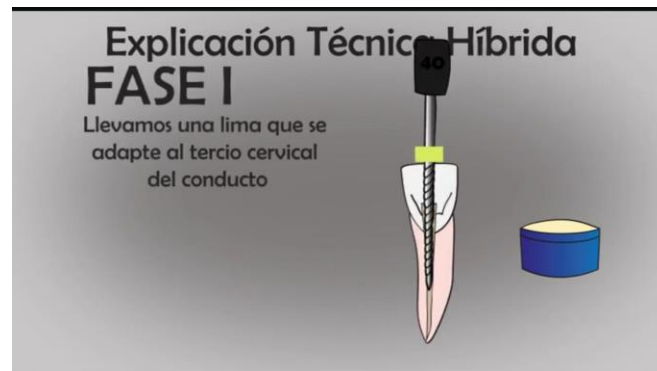Una vez que la pieza dentaria esté libre de infección purulenta (pus) y en óptimas condiciones clinicas empezaremos llevando una lima de mayor calibre que se adapte al

tercio cervical del conducto, luego procederemos a llevar otra lima de menor calibre aumentando 1mm de longitud hasta llegar al tercio apical, haremos este procedimiento hasta llegar al tercio apical.

Cuando llegemos al tercio apical hemos concluido con la primera fase de esta técnica



**TABLA N°1 CONCEPTO**



**TABLA N°2 FASE 1 LIMA #40**



**Explicación Técnica Híbrida  
FASE I**

Vamos llevando una lima de menor calibre, aumentando 1 mm la longitud hasta llegar al tercio apical.

**TABLA N°3 FASE 1 LIMA #35**

**Explicación Técnica Híbrida  
FASE I**

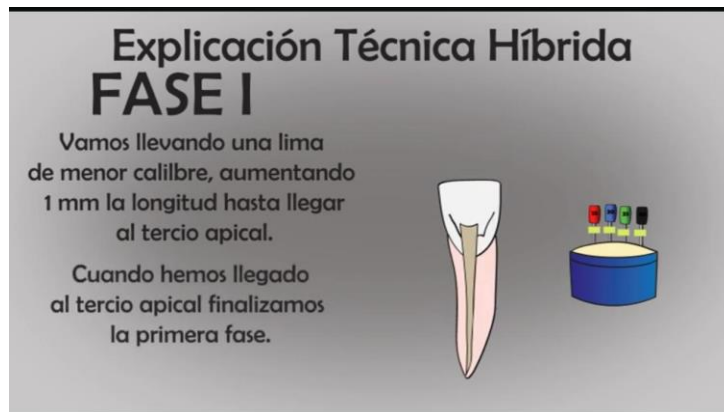Vamos llevando una lima de menor calibre, aumentando 1 mm la longitud hasta llegar al tercio apical.

**TABLA N°4 FASE 1 LIMA #30**

**Explicación Técnica Híbrida  
FASE I**

Vamos llevando una lima de menor calibre, aumentando 1 mm la longitud hasta llegar al tercio apical.

**TABLA N°5 FASE 1 LIMA #25**



**TABLA N°6 FASE 1 FINAL**

### **3 TECNICA HIBRIDA FASE 2:**

En la siguiente cita se conformo el tercio medio se comenzó la preparación del tercio apical. Utilizamos la lima #15 y ajustamos su tope de goma de acuerdo a nuestra LRT (21 mm) (Fig. 6)

Se preparó el conducto hasta llegar a la lima #35, la cual se designó como nuestra lima memoria.

Realize el retroceso propiamente dicho a partir de la lima memoria #35, que consistió en preparar el conducto introduciendo continuamente cuatro limas, restando 1 mm a su longitud, pero aumentando el calibre de las limas cada vez que se alternaban.

Una vez conformados el conducto, se dejó viopex (Hidróxido de calcio con yodoformo) como medicamento intraconducto durante 7 días

**Explicación Técnica Híbrida**  
**FASE II**

Llevamos la lima de menor calibre que se adapte al conducto a longitud de trabajo.  
 En este caso ha sido la lima 15 esta será la LAI



**TABLA N°7 FASE 2 LIMA #15**

**Explicación Técnica Híbrida**  
**FASE II**

Llevamos una lima de mayor calibre a longitud de trabajo con el fin de instrumentar el tercio apical



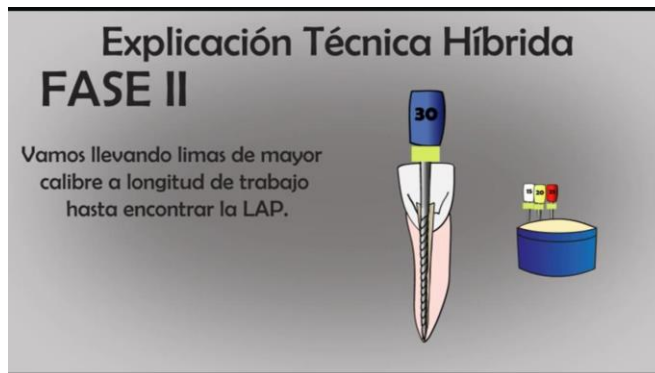**TABLA N°8 FASE 2 LIMA #20**

**Explicación Técnica Híbrida**  
**FASE II**

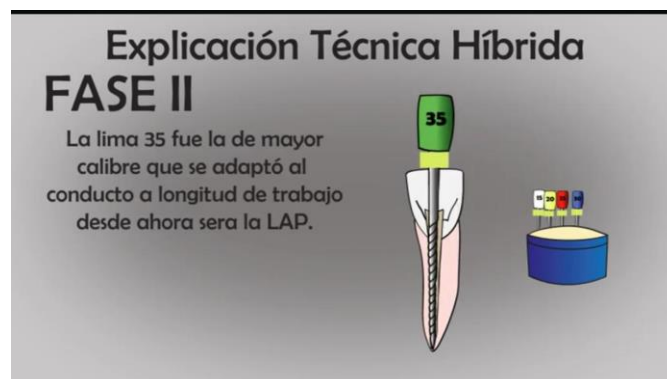Vamos llevando limas de mayor calibre a longitud de trabajo hasta encontrar la LAP.



**TABLA N°9 FASE 2 LIMA #25**



**TABLA N°10 FASE 2 LIMA #30**



**TABLA N°11 FASE 2 LIMA #35**

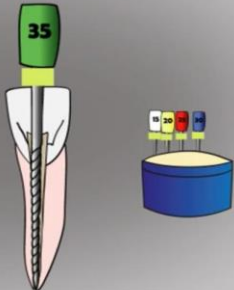
#### **4 TÉCNICA HIBRIDA FASE 3:**

Continuando con la fase 3 Procedi a retirar el medicamento intraconducto con una lima #30 y abundante irrigación con hipoclorito de sodio, después lavar con suero fisiológico,

posteriormente irrigar con EDTA durante 3 a 5 minutos, para conseguir una dilatación de los túbulos dentinarios. Luego procedi a lavar con suero fisiológico, luego se volvió a irrigar con hipoclorito de sodio al 2.3% y se activó con un sistema sónico. Finalmente, lave con suero fisiológico. Empezamos a conformar el tercio apical con nuestra lima maestra #35 de memoria y la limas #40 #45 #50 disminuyendo 2 mm para llegar a la longitud de trabajo, una vez haber culminado el instrumentado pasamos a irrigar por ultima vez el conducto dejándolo limpio de impurezas y para luego medicar el conducto con formóresol por 3 días.

**Explicación Técnica Híbrida**  
**FASE III**

Para la fase III tendremos preparadas 3 o 4 limas de mayor calibre que la LAP a cada lima le vamos a restar un 1 mm de longitud que la anterior...



Iniciamos con la LAP a longitud de trabajo

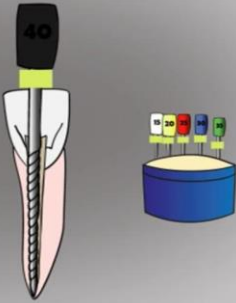
The diagram shows a large file with a green handle labeled '35' and a pink shaft. To its right is a blue cylindrical container holding several smaller files of different colors (yellow, red, blue).

**TABLA N°12 FASE 3 LIMA #35**

### Explicación Técnica Híbrida

## FASE III

Para la fase III tendremos preparadas 3 o 4 limas de mayor calibre que la LAP a cada lima le vamos a restar un 1 mm de longitud que la anterior...



The diagram shows a single dental file with a black handle labeled '40' and a pink-colored shaft. To its right is a blue cylindrical tray containing four files with handles labeled '15', '20', '30', and '40'.

**TABLA N°13 FASE 3 LIMA #40**

### Explicación Técnica Híbrida

## FASE III

Para la fase III tendremos preparadas 3 o 4 limas de mayor calibre que la LAP a cada lima le vamos a restar un 1 mm de longitud que la anterior...



The diagram shows a single dental file with a white handle labeled '45' and a pink-colored shaft. To its right is a blue cylindrical tray containing four files with handles labeled '15', '20', '30', and '40'.

Llevamos la lima 45 a -2mm de la longitud de trabajo

**TABLA N°14 FASE 3 LIMA #45**

**Explicación Técnica Híbrida**

## FASE III

Para la fase III tendremos preparadas 3 o 4 limas de mayor calibre que la LAP a cada lima le vamos a restar un 1 mm de longitud que la anterior...



Llevamos la lima 50 a -3mm de la longitud de trabajo

The diagram shows a large file with a yellow handle labeled '50' and a pink shaft. To its right is a blue tray containing several smaller files of different colors (yellow, red, green, blue) and sizes, representing a set of files used in the procedure.

**TABLA N°15 FASE 3 LIMA #50**

**f. OBTURACION:**

Cuando me percate que la inflamación había desaparecido me senti muy emocionado y continúe con el sellado tridimensional que aplique en este caso de tratamiento del alveolo

Utilize cemento endofil como principal obturador y previamente ya habíamos irri

Gado demasiado se paso a secar con conos de papel y luego pasamos a sellar

El conducto con una unión compacta como en los libros lo mencionan.

Después de terminar mi obturación, se colocó ionómero de vidrio como obturación temporal para después referir a mi paciente a una clínica privada en la cual se rehabilito a mi paciente carmen con una corona metal de porcelana como la restauración final.

**g. CONTROL:**

Después de haberla referido a una clínica privada volvió nuestra paciente al cabo de 15 días para su ultimo control. Hicimos la revisión detallada y nos pudimos dar cuenta que la hinchazón de la cara había desaparecido y al ver a nuestra paciente satisfecha pudimos concluir que nuestro trabajo fue todo un éxito y concluyendo que la técnica hibrida se puede aplicar para el tratamiento de abscesos agudos



## **CAPITULO V**

### **DISCUSIÓN**

Como sostienen Harty y Mendiola (13,14, 15), la técnica convencional es la más usada por odontólogos ya que el éxito es en un 97% y en menor tiempo, ya que los pasos que se aplican son pocos y no son tan complejos a diferencia de la técnica híbrida que viene por fases y se debe tener bastante paciencia y destreza a la hora de ejecutarla.

En mi caso yo sostengo que la técnica híbrida también nos soluciona el absceso alveolar agudo en su 97% pero su desventaja es que lleva más tiempo en hacer el tratamiento y eso podría desesperar a más de un odontólogo, pero los resultados vienen hacer los mismos ya que ambos cumplen el mismo objetivo de rehabilitar al paciente.

Y lo que menciona Castilla L. (15) nos indica que hay que tener en consideración los protocolos básicos de las técnicas aplicadas en el tratamiento de conductos y sanación de alveolos afectados por bacterias nano particulares agudos o crónicos (27,4%) .en lo que concluyo el autor es que el problema más común es la caries profunda y muchas veces mal tratada por profesionales de la salud

## **CAPITULO VI**

### **CONCLUSIONES**

1.- Todos los estudios terminan enfatizando que la técnica convencional es la mas clásica y usada por odontólogos ya que su método es mas sencillo y fácil a la hora de ejecutarlo

Concluimos diciendo que la técnica hibrida que realizamos tuvo éxito, ya que cubrió nuestras expectativas demostrando que esta técnica a comparación de la convencional es un poco mas larga ya que tiene procedimientos mas complejos y se necesita mayor destreza a la hora de ejecutarla.

También queremos enfatizar que es importante suministrar fármacos para controlar la infección y también suministrar medicamento para conductos ya que será de mayor importancia a la hora de empezar con la preparación biomecánica y de ese modo tengamos el éxito que tanto aspiramos.

## CAPITULO VII

### RECOMENDACIONES

- ✚ Se recomienda usar bastante hipoclorito de sodio para una rehabilitación perfecta
- ✚ Se recomienda medicar el conducto todas las veces que se haya tratado la pieza dentaria
- ✚ Se recomienda terminar la pulpectomía con una corona de porcelana o metal
- ✚ Se recomienda aislar la pieza afectada

## REFERENCIAS BIBLIOGRAFICAS

1. García-Rubio A.. (2015). Lesiones periapicales. Diagnóstico y tratamiento. España: Scielo.
2. Anais Rojas Hernández. (2017). Absceso agudo en pacientes mayores de 21 años. Municipio Unión de Reyes. Cuba: Scielo.
3. Marroquín, T., & García, C.. (2017, Noviembre 10). Guía de diagnóstico clínico para patologías. versión adaptada y actualizada del “consenso conferencia recomendado ”. Scielo, Vol. 25, pp. 348 – 434. 2017, Noviembre 19
4. Israel Larena Fernández. (2016). Absceso submandibular producido por caries dental. Zaragoza, España: Scielo.
5. Ana Belkys Hernández Millán. (2015). Acciones clínicas de estudio epidemiológico del absceso dento alveolar cronico en pacientes pertenecientes al área VII de Cienfuegos. Cuba: Medisur.
6. Guías prácticas Clínicas de Caries Dental. Capitulo I. En: Guías Prácticas de Estomatología. La Habana: Editorial Ciencias Cubanas; 2003. p. 23-9 [citado 25 Ene 2012].
7. Gonzales A, Quintana M, Matta C, Maldonado M. Frecuencia de diagnósticos y pulpares según indicadores de la demanda universitaria. Rev Estomatol Herediana. Lima. 2004.
8. Rodríguez-Niklitschek, C. & Oporto, V. G. H. Determinación de la longitud de trabajo en

endodoncia. Implicancias clínicas de la anatomía radicular y del sistema de canales radiculares. Odontostomat. Madrid, España. 2010.

9. Leonardo, Mario Roberto. Endodoncia. Tratamiento de los conductos radiculares. 2ª Ed.

Buenos Aires: Médica Panamericana, argentina, 1994.

10. tock, Christopher. Atlas en color y texto de Endodoncia. 2ª ed. Madrid: Harcour;  
Sevilla, España. 1996 ,Oscar A. Endodoncia. 4ª Ed. Buenos Aires: Mundi SAIC  
2015

11. Ingle, John I. Endodoncia. 3ª ed. Nueva Editorial Interamericana S.A. de C.V.; México,  
2002

12. Harty, F.J. Endodoncia en la práctica clínica 1ª ed. México D.F. El Manual Moderno 1999

13. García, R. Perfil de la demanda de atención en el servicio de Endodoncia de la  
Clínica Universitaria. UPCH, Lima, 2015.

14. Castilla L., Diez M. Clasificación clínica de patología pulpar y periapical basada  
la propuesta de la Asociación Americana de Endodoncia de Diciembre de 2017.  
Rev Odontos. 2018; 35 (12): 40-43.

# ANEXOS

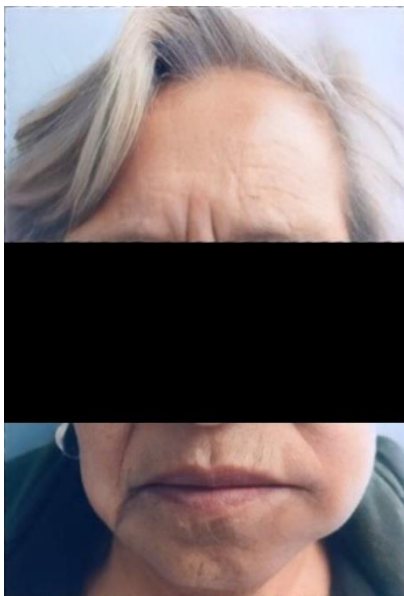

FIGURA 3

Paciente llega con un absceso alveolar  
Agudo en el lado derecho inferior

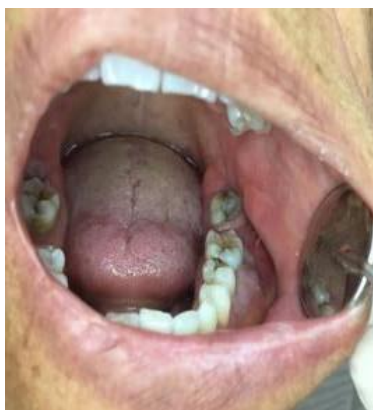
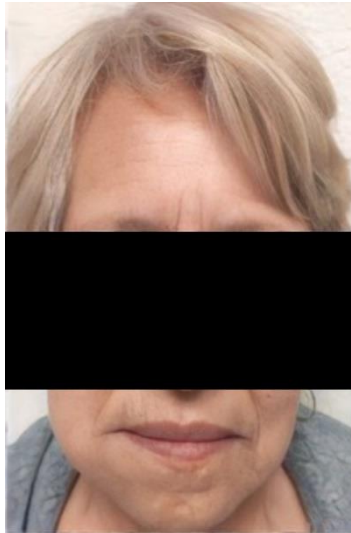
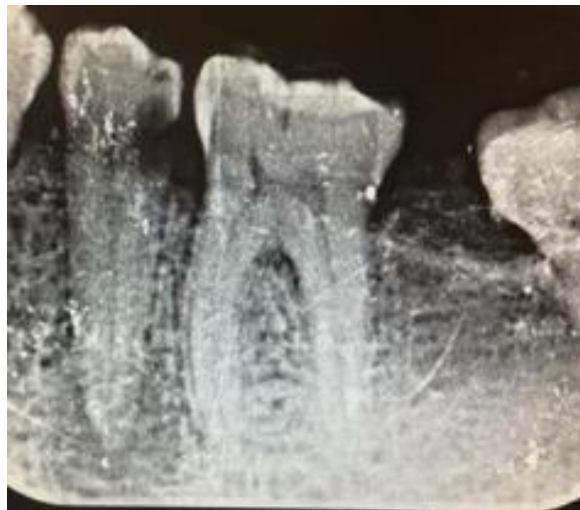FIGURA 4  
EXAMEN INTRAORAL SE VE  
INFLAMACION PROGRESIVA



**FIGURA 5**  
**PACIENTE EN FASE 1 DE LA**  
**TECNICA HIBRIDA**



**FIGURA 6**  
**IMAGEN RADIOLUCIDA COMPATIBLE CON**  
**MATERIAL TRANSLUCIDO SE OBSERVA UN**  
**ABSCESO ALVEOLAR AGUDO**

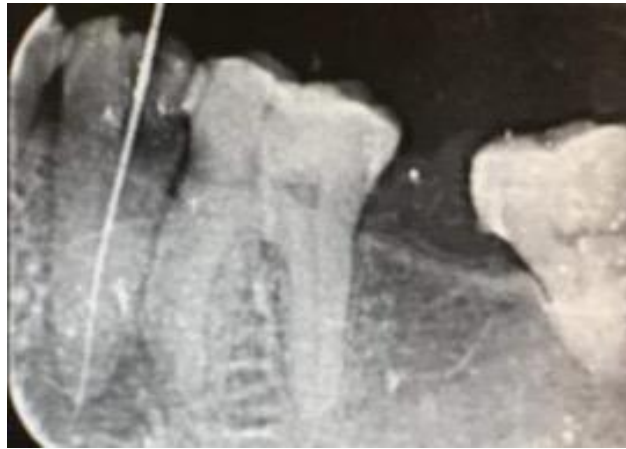

FIGURA 7  
LIMA NUMERO #15 APLICADA EN LA  
FASE 2 DE LA TECNICA HIBRIDA

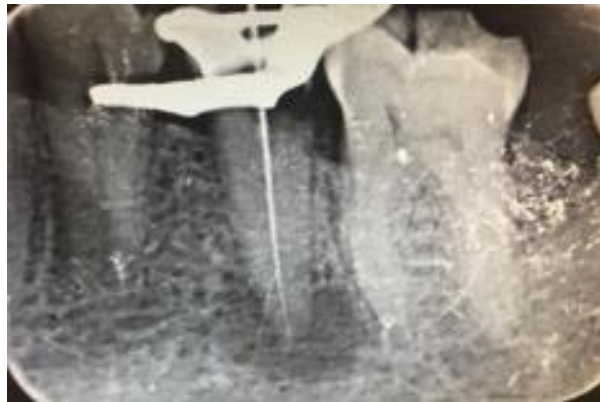

FIGURA 8  
CONDUCTOMETRIA DE LA PIEZA 3.5  
SE OBSERVA AUN LA PRESENCIA DE  
MATERIAL COMPATIBLE CON ABSCESO



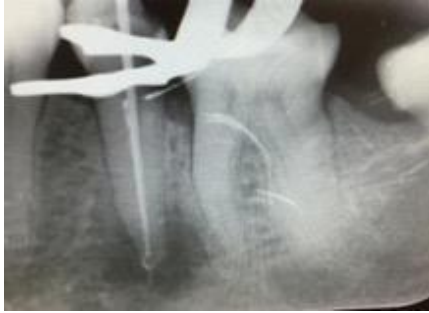

FIGURA 9

CONOMETRIA CON NUESTRA LIMA MEMORIA

#35 LISTA PARA SER OBTURADA

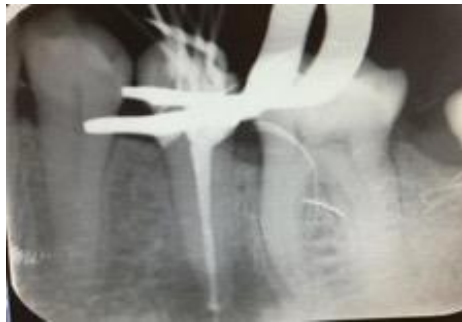

FIGURA 10

COMPACTACION DE  
CONOS ACCESORIOS

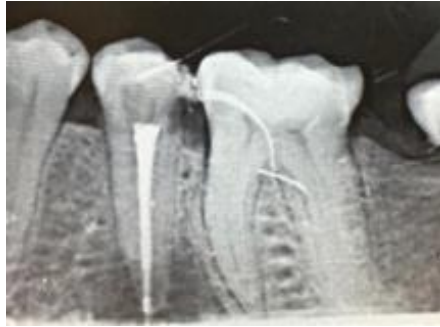

FIGURA 11

PIEZA OBTURADA LISTA  
PARA SER DERIVADA A  
A UNA CLINICA PRIVADA

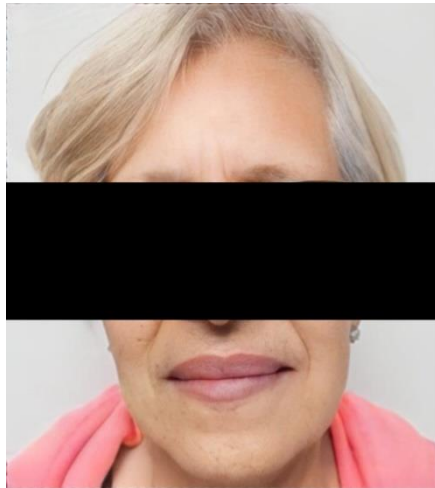
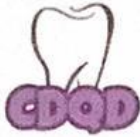
FIGURA 12  
PACIENTE TOTALMENTE REHABILITADA



CLINICA DENTAL QUISPE DENT

CONSENTIMIENTO INFORMADO PARA EL TRATAMIENTO  
ENDODONTICO DE UN ABSCESO ALVEOLAR AGUDO

NOMBRE DEL PACIENTE Carmen Alvarado Guerrero

FECHA 08/03/2022

1. YO Carmen Alvarado Guerrero Identificada con numero de

DNI 21254326 , Por medio del presente documento, en mi calidad de paciente, en pleno y normal uso de mis facultades mentales otorgo en forma libre mi consentimiento para que por intermedio del practicante pueda atenderme y llevar a cabo mi tratamiento de Endodoncia de un absceso alveolar agudo  
Por medio del documento hago constar que:

2. He acudido a la clínica Quispe Dent, donde he sido atendida por Jesrey Caro Mallqui
3. Me han explicado claramente el diagnostico de la enfermedad que padezco asi como su evolución y los daños que ha generado al igual que las alternativas para dicha enfermedad
4. He aceptado que el tratamiento que se me aplicara sea Pulpectomia de la pieza 3-5
5. Estoy consiente de los posibles riesgos que me podría originar este tratamiento complejo.
6. Se me ha explicado que antes de tratarme debia sacarme placas radiográficas para facilitar el trabajo al alumno a cargo de mi
7. Comprendo que mi tratamiento es muy complicado y de extenso procedimiento ya que me someteré a la técnica hibrida de targer
8. Confirmo que me han aclarado y explicado todo el proceso de mi tratamiento antes de ejecutarlo, por lo cual estoy apto para seguir al pie de la letra todas las indicaciones necesarias
9. Me comprometo acudir a mis citas y controles correspondientes de forma puntual y sin demora.

Firma del paciente

DNI 21254326

firma del estudiante

DNI . 47398635